AMPUTATION DIGITALE : INTÉGRATION DE LA *NOUVELLE* MAIN

DIU Rééducation - Appareillage en Chirurgie de la Main
Promotion 2017 / 2019

GACHOT Olivier

SOMMAIRE

Introduction …… Page 3

1 - Amputation digitale …….. Page 4

1 - 1 Doigts longs …….…….. Page 4
1 - 2 Pouce …….…... Page 6
1 - 3 Amputation poly-digitale ……..…….. Page 6

2 - Rééducation des amputations digitales ……..…….. Page 6

2 - 1 Avant la cicatrisation cutanée (J0 à J15) …….…….. Page 7

2 - 1 - 1 Lutte contre la douleur ……....…….. Page 7
2 - 1 - 2 Lutte contre les troubles trophiques ……..…….. Page 7
2 - 1 - 3 Prévention de la raideur …….…….. Page 8
2 - 1 - 4 Travail de la sensibilité …….…...…….. Page 9

2 - 2 Après la cicatrisation cutanée (après J15) ……..…….. Page 9

2 - 2 - 1 Lutte contre la douleur …….….. Page 9
2 - 2 - 2 Lutte contre les troubles trophiques ……...….. Page 10
2 - 2 - 3 Travail de la mobilité …….…….. Page 10
2 - 2 - 4 Travail de la sensibilité …….…….. Page 12
2 - 2 - 5 Travail de la cicatrice ……...….. Page 13
2 - 2 - 6 Rééducation fonctionnelle ……...…….. Page 13
2 - 2 - 7 Prise en charge pluri-disciplinaire ……..…….. Page 15
2 - 2 - 7 - 1 Chirurgie …….…….. Page 15
2 - 2 - 7 - 2 Orthèses …….…….. Page 15
2 - 2 - 7 - 3 Ergothérapie ……...…….. Page 15
2 - 2 - 7 - 4 Psychologue ……...…….. Page 16

3 - Intégration de la nouvelle main ……..…….. Page 16

3 - 1 Importance des amputations et suppléances possibles ……..…….. Page 16

3 - 1 - 1 Pouce ……..…….. Page 17

3 - 1 - 2 Index / Médius ……..…….. Page 17
3 - 1 - 3 Annulaire / Auriculaire ……..…….. Page 18
3 - 1 - 4 Cas particulier : la dernière phalange ……...…….. Page 18
3 - 1 - 5 Extension ……..….. Page 18

3 - 2 Facteurs de complication ……..…….. Page 18

3 - 2 - 1 Circonstances de l'accident ……..…….. Page 19
3 - 2 - 2 Métier pratiqué ……..…….. Page 19
3 - 2 - 3 Age / Milieu social …….…….. Page 19
3 - 2 - 4 Observance / Résilience du patient ……...….. Page 20

4 - Étude de 3 cas ……..…….. Page 20

4 - 1 Mr C. …….….. Page 22
4 - 2 Mr B. …….…….. Page 24
4 - 3 Mr L. ……... Page 26

Conclusion ……...…….. Page 27

Remerciements ……..…….. Page 28

Bibliographie ……... Page 29

Annexe ……..…….. Page 30

INTRODUCTION

Il y a eu plusieurs grandes avancées dans l'histoire de l'Humanité. L'une des plus décisives est certainement celle qui a consisté à nous redresser sur nos pattes arrières et à nous tenir debout.Cela a permis de libérer nos membres antérieurs qui sont désormais devenus des membres dédiés à la préhension et non à la locomotion.

De ce fait, nos mains ont revêtu progressivement une importance de plus en plus grande dans toutes nos activités quotidiennes.

Par conséquent, un traumatisme de la main va engendrer un handicap certain dans ces dites activités. Cela étant, la plupart des traumatismes ont un caractère réversible, ce qui n'est pas le cas des amputations.

Ainsi, toute décision d'amputation devra être soigneusement pesée afin d'en limiter au maximum l'importance pour espérer que le patient en subissent le moins de conséquence au niveau fonctionnel. Par ailleurs, l'amputation doit être la plus soignée possible tant au niveau osseux, qu'au niveau sensitif, vasculaire ou même cutané. " La confection d'un moignon est un geste de chirurgie réparatrice." (1)

Par la suite, la rééducation devra être démarrée rapidement et poursuivre des objectifs élevés afin que le patient retrouve la plus grande qualité de vie possible.

Ce travail a pour objectif de dresser un état des lieux des pratiques actuelles dans le cadre des amputations digitales tant au niveau médical qu'au niveau rééducatif, mais surtout de s'interroger sur ce qui contribue à ce que le patient réintègre sa main amputée dans son schéma corporel et ce, quel que soit le degré de handicap résultant de l'amputation.

En effet, si nous nous fions à Lescoeur, "le membre supérieur, c'est la main" (2). Ce que nous pouvons préciser par le fait que la fonction principale du membre supérieur est d'amener la main en bonne position d'utilisation.

Ainsi, toute exclusion, même partielle, de la main lésée entraînera une sous-utilisation plus ou moins importante du membre supérieur correspondant. Ce qui pourra occasionner un handicap beaucoup plus important que n'aurait dû l'être le handicap lié à la seule amputation.

Enfin, nous finirons par étudier trois cas de patients amputés digitaux en fin de rééducation afin d'avoir un aperçu des différentes situations qui peuvent se présenter tant sur le plan chirurgical que sur le plan rééducatif, et même humain.

1 - Amputation digitale

Une amputation est toujours un geste chirurgical lourd car il nécessite d'intervenir au niveau osseux, tendino-musculaire, vasculaire, nerveux et cutané. Mais une amputation digitale présente la particularité de toucher " l'outil des outils" comme le disait Aristote.

Les mains sont aussi l'organe du relationnel. De ce fait, tout traumatisme de la main, à fortiori une amputation, aura un fort retentissement tant fonctionnel que psychologique chez le patient. A la différence notable qu'une amputation, contrairement à tout autre traumatisme de la main, revêt d'emblée un caractère définitif.

Les amputations digitales sont très diverses tant dans leur gravité que dans les complications qui peuvent en découler. Elles sont le plus souvent dues à des accidents de travail, de bricolage ou de la voie publique.

1 - 1 - Doigts longs

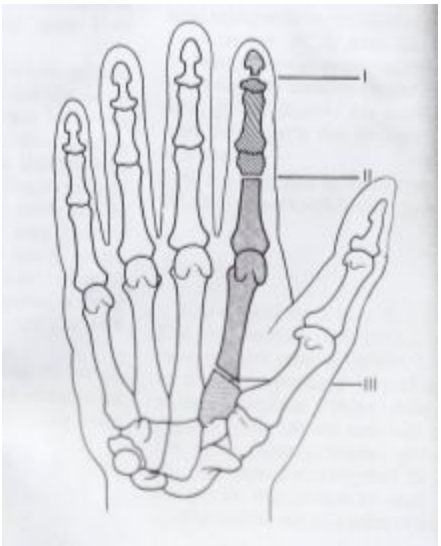

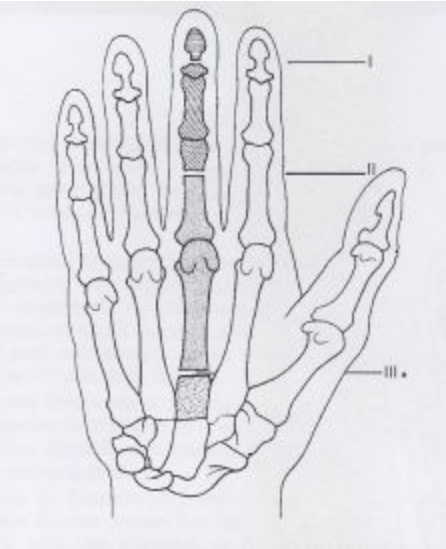

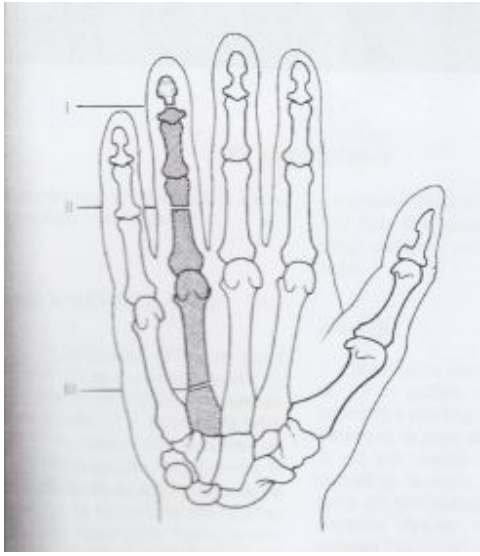

Pour chacun des doigts longs, nous pouvons distinguer trois zones d'amputation. " Ces zones sont séparées par des niveaux qui ne sont pas des lieux électifs d'amputation mais des frontières entre deux types différents de moignons." (3)

La zone I s'étend de l'extrémité de la pulpe à la base de P3. Dans cette zone, l'objectif sera de conserver une pulpe la plus fonctionnelle possible.

Plus l'amputation sera proximale, plus le risque de ne pas avoir une pulpe fonctionnelle augmentera. Ce qui augmentera également le risque d'exclusion future de ce doigt.

Par ailleurs, nous chercherons au maximum à préserver la base de P3 pour ne pas perdre les muscles fléchisseur profond et extenseur du doigt, et ainsi, éviter d'entraîner une diminution de la prise pollici-digitale. Ce qui est surtout vrai pour l'index et le médius.

La zone II s'étend de la base de P3 à la tête de P1.

Dans cette zone, c'est l'absence de pulpe qui représente le principal problème. La gêne occasionnée sera différente selon les doigts. L'index sera suppléé par le médius dans les prises pollici-digitales. L'objectif sera donc que le moignon d'index soit le moins gênant possible afin de faciliter les différentes prises.

Pour le médius et l'annulaire, il faudra conserver le maximum de longueur afin de conserver le parallélisme des doigts et éviter la chute des petits objets lors des prises digito-palmaires.

Enfin, dans le cas de l'auriculaire, il faudra s'efforcer de lui conserver un max de longueur. En effet, "il constitue la clef de blocage interne dans la prise directionnelle" (3). Il a également "un rôle d'appui en prolongeant le bord cubital de la paume et c'est par lui que la main repose pour réaliser les mouvements de finesse et de préhension (action d'écrire, de dessiner)" (3).

La zone III s'étend de la tête de P1 à la base du métacarpien.

C'est dans cette zone "que se pose surtout le problème d'un niveau lectif et typique d'amputation" (3). La problématique sera différente pour chaque doigt, et souvent complexe.

Dans le cas de l'index, l'amputation préférentielle sera celle dite de Chase, c'est-à-dire à la base du deuxième métacarpien. Elle présente l'avantage d'assurer une ouverture maximale de la première commissure et de minimiser la gêne esthétique. Le médius remplacera alors l'index dans la prise pollici-digitale.

Dans le cas du médius, il persistera un creux entre les doigts par lequel s'échappent les petits objets lors de la fermeture de la main. Pour autant, l'absence du troisième métacarpien entraînera une incapacité encore plus grande car le deuxième métacarpien est fixe et le quatrième peu mobile. L'espace inter-métacarpien restera donc ouvert. Dans un second temps, si la gêne était trop importante, une transposition de l'index pourra être envisagée.

Dans le cas de l'annulaire, les problèmes sont sensiblement les mêmes que pour le médius. "Ces troubles associent une inclinaison des doigts dans la flexion, une fuite des petits objets les doigts fermés et enfin une perte de force et une fatigabilité dans la prise digito-palmaire globale" (3).

Les troubles fonctionnels peuvent être palliés par plusieurs techniques : la translocation du cinquième rayon, l'ostéotomie intra-carpienne décrite par Leviet, la résection du quatrième métacarpien à sa base avec résection des interosseux correspondants.

" Les indications de ces différentes techniques doivent être discutées en fonction des troubles et des demandes du patient" (3).

Dans le cas de l'auriculaire, le moignon aura pour but principal de prolonger le bord cubital de la main. Il faudra autant que possible assurer la continuité du ligament inter-métacarpien afin d'éviter une mobilité anormale du cinquième métacarpien. Si cela est impossible, il faudra privilégier une amputation à la base du métacarpien plutôt qu'au niveau de la diaphyse.

1 - 2 Pouce

" Le pouce est le doigt le plus important de la main au niveau fonctionnel. On ne peut appliquer les mêmes règles que pour les doigts longs. Tout sera fait pour conserver le plus de longueur possible même au prix d'un enraidissement articulaire (arthrodèse)" (4).

Le pouce revêt une telle importance pour la main que dans le cas d'une perte importante de longueur et/ou de fonction, il sera souvent proposé une greffe au patient.

La greffe pourra être faite à partir de l'index, d'un gros orteil, ou dans le cas d'un poly-traumatisme de la main, à partir de la récupération de matériel sur un autre doigt non réparable (le plus souvent, l'index). Ce qui nous ramènera à une situation d'amputation du doigt prélevé. Mais avec en prime le néo-pouce à rééduquer.

1 - 3 Amputation poly-digitale

Dans le cas de l'amputation de plusieurs doigts, les problématiques seront plus ou moins les mêmes que précédemment mais de manière exacerbée.

En effet, l'amputation de deux doigts, ce n'est pas seulement l'addition de deux amputations. C'est un effet multiplicateur tant au niveau de la complexité des interventions chirurgicales qu'au niveau du retentissement fonctionnel. Il faudra donc être encore plus vigilant quant à la qualité des réparations et au confort du moignon.

2 - Rééducation des amputations digitales

Dans le cadre d'une amputation digitale (ou de plusieurs), la rééducation doit être démarrée dès les premiers jours post-opératoire afin d'éviter d'éventuelles raideurs, de surveiller la trophicité du membre opéré et de commencer à familiariser le patient avec sa *nouvelle* main.

Cette rééducation aura de nombreux objectifs que nous allons développer par la suite. Nous la séparerons en deux phases axées autour de la cicatrisation cutanée. Mais, in fine, l'objectif ultime sera de favoriser l'intégration de la *nouvelle* main dans le schéma corporel du patient.

Pendant toute la rééducation, la limite sera toujours d'être infra-douloureux car "la violence est toujours le dernier recours de l'incompétence" (Isaac Asimov). Par ailleurs, le patient sera guidé afin d'effectuer, en complément des séances, des exercices d'auto-rééducation.

2 - 1 Avant la cicatrisation cutanée (J0 à J15)

Pendant cette période, le patient a encore des fils et des pansements. La rééducation sera donc limitée, mais néanmoins nécessaire afin de lutter contre la douleur et la raideur.

Nous porterons une grande attention aux signes évocateurs d'un éventuel syndrome douloureux régional complexe (ou CRPS) ainsi qu'aux douleurs décrites par le patient évoquant algo-hallucinose, névrome ou allodynie.

2 - 1 - 1 Lutte contre la douleur

Nous utiliserons l'électrothérapie antalgique (type TENS) et la stimulation vibratoire trans-cutanée (SVT).

Pour le TENS, "l'intensité du courant sera réglée de manière à ce que le patient perçoive une sensation de fourmillement et non une contraction musculaire" (4).

Concernant la SVT, elle pourra être démarrée très rapidement, y compris à travers le pansement. Elle aura une action antalgique et une action proprioceptive.

" Pour un effet antalgique, les vibrations seront de basse fréquence (100 Hz) et de faible amplitude" (4). Si la vibration déclenche une douleur, l'appareil sera alors passé à distance de la zone algique. Au fur et à mesure des séances, l'objectif sera d'augmenter progressivement l'amplitude des vibrations et de se rapprocher de la zone algique, sans pour autant déclencher de douleur.

Pour un effet proprioceptif, les vibrations se feront sur les tendons. L'objectif sera de créer une sensation illusoire de mouvement par stimulation des mécano-récepteurs cutanés et par excitation des fuseaux neuro-musculaires. Cela permet de conserver une meilleure image motrice du mouvement et cela facilitera par la suite la reprise de l'usage de la main opérée.

2 - 1 - 2 Lutte contre les troubles trophiques

Nous pourrons utiliser les massages, les drainages (DLM), la pressothérapie et la cryothérapie.

Toutes ces techniques auront pour objectif de favoriser la circulation et donc, de diminuer l'œdème.

Pour les massages, nous utiliserons toutes les techniques possible, mais toujours de manière douce afin de préserver les cicatrices encore fraîches et dans un but circulatoire.

De la même façon, le DLM pourra être effectué afin de favoriser l'élimination de l'œdème et de l'hématome post-opératoire.

La pressothérapie et la cryothérapie pourront également être utilisées mais il faudra toujours être vigilant à la tolérance du patient afin de ne pas déclencher de phénomènes douloureux ou même d'inconfort.

2 - 1 - 3 Prévention de la raideur

Comme l'a dit W. Burkhalter, " Early active motion is good but never as good as immediate mobilization".

En effet, le cartilage articulaire se nourrissant de son propre mouvement, toute cessation de mouvement qui ne soit pas strictement indispensable peut rapidement avoir des effets néfastes à type de raideurs. Ces effets peuvent même devenir irréversibles.

Ceci est d'autant plus vrai que dans le cas des amputations digitales, il n'y a pas de suture de nerf ou de tendon à protéger. Tout au plus faudra-t-il être vigilant en cas de montage ostéosynthétique fragile ou de greffe de peau.

De ce fait, nous effectuerons une mobilisation précoce de toutes les articulations restantes.

Pour ce faire, nous utiliserons des mobilisations actives et passives, l'électro-stimulation et l'imagerie motrice.

Les mobilisations pourront être soit passive, soit active aidée, soit active. Cependant, sauf contre-indication, nous privilégierons au maximum les mobilisations actives afin d'entretenir le schéma moteur et de favoriser la coulisse des tendons.

L'électrostimulation sera utilisée dans le même but. Nous utiliserons des courants excito-moteurs et nous demanderons au patient d'effectuer une contraction active simultanée à la stimulation électrique. Le placement des électrodes se fera en fonction du muscle à stimuler.

Nous pourrons commencer à utiliser l'imagerie motrice dès ce stade précoce soit par des mouvements imaginés, soit par des exercices d'imitation informatisés.

Les mouvements imaginés présentent l'avantage de stimuler la même zone corticale que les mouvements réellement effectués. Ils permettent de conserver un bon schéma moteur de la main en attendant le retour à une utilisation optimale de celle-ci.

Les exercices d'imitation informatisés "consistent à imiter des figures qui s'affichent à l'écran durant toute la durée d'affichage. Ces exercices permettent un glissement tendineux complet" (4).

2 - 1 - 4 Travail de la sensibilité

La rééducation sensitive du moignon est primordiale. En effet, toute sensation d'inconfort, et à fortiori toute douleur, entraînera une sous-utilisation voire une exclusion. Et ce, quelque soit le degré de récupération des amplitudes articulaires que nous aurons pu obtenir.

La rééducation sensitive sera donc démarrée précocement (dès J3 post-opératoire), et ce malgré la présence du pansement.

Nous utiliserons la SVT ainsi que le massage doux (même à travers le pansement). Le but de cette rééducation sera de redonner rapidement un maximum d'informations sensitives au cerveau tout en restant infra-douloureux.

Nous devrons être attentifs aux sensations évoquées par le patient et à tout signe évocateur d'hypoesthésie, d'hyperesthésie ou de douleur neuropathiques.

Dans le cas d'une hypoesthésie, nous utiliserons la SVT à une fréquence élevée (200Hz) et une intensité élevée sur la zone insensible, y compris à travers le pansement.

Dans le cas d'une hyperesthésie, nous utiliserons la SVT à une fréquence basse et une intensité faible.

Dans le cas d'une allodynie, nous utiliserons la SVT à distance de la zone allodynique.

Dans tous les cas, la sensation ressentie par le patient ne doit pas être ni désagréable, ni douloureuse.

Il en sera de même pour le massage qui pourra être réalisé sur tout le membre supérieur, y compris sur la zone du pansement, à la seule condition de ne pas déclencher de phénomènes désagréables, ni douloureux.

2 - 2 Après la cicatrisation cutanée (après J15)

A ce stade, les fils ont été retirés et il n'y a donc plus de pansements.

2 - 2 - 1 Lutte contre la douleur

Nous continuerons les mêmes traitements que lors de la première phase mais il nous faudra être vigilant aux sensations que pourra décrire le patient. En effet, les "douleurs fantômes sont présentes dans 50 à 80% des cas après une amputation" (4). Ces douleurs ont un caractère neuropathique et devront donc être traitées comme telles. Le TENS et surtout la SVT seront donc utilisées mais à distance de la zone douloureuse et en restant confortable et infra-douloureux.

2 - 2 - 2 Lutte contre les troubles trophiques

A tout ce qui a été réalisé lors de la première phase et qui sera poursuivi lors de cette seconde phase pourront s'ajouter la thermothérapie et la fluidothérapie.

Elles vont permettre, par l'utilisation de chaleur et/ou de froid, de faciliter le retour veineux et de diminuer l'œdème. La chaleur ne sera pas utilisée sur des zones inflammatoires et le froid ne sera pas utilisé sur des zones intolérantes au froid.

2 - 2 - 3 Travail de la mobilité

Afin d'améliorer la mobilité, nous pourrons continuer d'utiliser les mêmes techniques que lors de la première phase. Mais nous pourrons en ajouter d'autres : le plateau canadien, la boîte miroir, la thermothérapie et la fluidothérapie.

Le plateau canadien va permettre de réaliser des postures de certaines articulations en position maximale afin de gagner les degrés de mobilité manquants. Nous pourrons aussi posturer en immobilisant certaines articulations afin de favoriser la mobilisation des articulations dont l'amplitude sera déficitaire.

L'utilisation de la boîte miroir va permettre de "leurrer" le cerveau afin d'améliorer la mobilité de la main lésée. Le patient devra être informé de l'objectif recherché avec cet exercice car il s'agit de tromper le cerveau et non de tromper le patient. Nous aurons besoin de la compréhension du patient et de son acceptation. Nous demanderons de réaliser des séries de mouvements lents et bilatéraux avec contrôle visuel du patient du côté sain.

Avec la thermothérapie, nous allons pouvoir demander au patient de réaliser des mouvements lents de sa main dans les enveloppements chauds. Nous pourrons également lui demander de se positionner en amplitude maximale lors de l'utilisation de la paraffine afin de réaliser une posture d'étirement lorsque la paraffine va figer. Dans les deux cas, "l'échauffement va créer un relâchement musculaire et améliorer les glissements des différents plans tissulaires de la main" (4).

Comme le thermothérapie, la fluidothérapie " va nous permettre d'obtenir un relâchement des tissus par l'augmentation de leur visco-élasticité et par conséquence favoriser l'augmentation des amplitudes articulaires" (4). Nous pourrons donc demander au patient de réaliser toute sorte de mouvements dans l'eau afin que ceux-ci soient facilités.

2 - 2 - 4 Travail de la sensibilité

A cette phase, nous continuerons la SVT ainsi que les massages entrepris lors de la première phase. L'absence de pansement nous permettra de démarrer le travail stéréognosique.

Il s'agira de réaliser différents exercices dont l'objectif sera de stimuler le moignon du patient avec des objets différents tant en taille qu'en forme, en surface ou en matière. Ces exercices pourront être effectués avec le contrôle visuel puis sans.

Après apprentissage avec nous, ces exercices pourront également être entrepris par le patient à son domicile en complément des séances, afin d'améliorer le résultat obtenu.

2 - 2 - 5 Travail de la cicatrice

Ce travail, qui n'a pu être vraiment commencé avant du fait de la présence de pansement, est très important car il va conditionner beaucoup de choses dans la récupération du patient.

En effet, en dehors de l'aspect esthétique qui n'est pas à négliger, le modelage cicatriciel va aussi permettre d'optimiser la mobilisation, la sensibilité, le nouveau schéma corporel, et donc, in fine, la fonction globale de la main.

Nous utiliserons le massage cicatriciel, la dépressothérapie et la SVT.

Nos objectifs seront multiples. Il faudra assouplir la peau, mobiliser les différents plans de glissement sous cutanés afin d'éviter les adhérences et les libérer s'il y en a. Comme pour tout le reste de la rééducation, nous veillerons à ce que ce travail soit non algique.

En ce qui concerne le massage cicatriciel, nous adapterons les techniques utilisées au degré d'inflammation de la cicatrice. Nous pourrons utiliser l'effleurage, les pressions statiques, les pressions glissées, les pressions vibrées ou le palper-rouler.

L'objectif de la dépressothérapie est d'assouplir et de drainer les cicatrices. "Lorsque la cicatrice à traiter est encore inflammatoire, le patient déplacera la tête de l'appareil à distance de celle-ci. Cela permettra de mobiliser et drainer les tissus voisins de la cicatrice, sans entretenir son état inflammatoire. Lorsque la cicatrice n'est plus inflammatoire, l'application se fait directement sur celle-ci pour participer à son assouplissement, réduire l'œdème et accélérer son évolution" (4).

Par la vibration, la SVT aura aussi une action sur la mobilisation des tissus cicatriciels cutanés et sous-cutanés. De la même façon que pour la dépressothérapie, l'appareil sera utilisé à distance de la cicatrice si celle-ci est inflammatoire et/ou douloureuse, et directement sur la cicatrice lorsqu'elle ne sera plus inflammatoire ni douloureuse.

2 - 2 - 6 Rééducation fonctionnelle

L'objectif majeur de la rééducation fonctionnelle va être d'intégrer tout le travail fait dans les différents domaines en vue d'atteindre une utilisation optimale de la main.

Il nous faudra donc travailler la dextérité des doigts restants et faciliter pour le patient l'apprentissage de l'utilisation de sa *nouvelle* main.

Il s'agira de travailler tous les types de prises de la main: prises de force, prises fines, prises termino-terminales, prises subtermino-terminales, prises pollici-digitales, prises digito-palmaires, prises digito-digitales.

Les exercices proposés pourront être très différents selon les patients. En effet, ils seront fonction de la pathologie mais aussi de l'objectif à atteindre spécifique à chaque patient. Il nous faudra nous adapter à chaque patient selon ses besoins de récupération tant en termes professionnels qu'en terme de loisirs.

Dans tous les cas, nous proposerons des exercices variés dont la difficulté et l'intensité iront croissantes au fur et à mesure de la récupération.





2 - 2 - 7 Prise en charge pluridisciplinaire

Les amputations sont toujours des interventions lourdes pour le patient, notamment du point de vue du retentissement psychologique. C'est pourquoi la prise en charge se limitera rarement à une intervention chirurgicale suivie d'une rééducation.

2 - 2 - 7 - 1 Chirurgie

Pour ce qui est de la chirurgie, passée la première intervention, il y aura souvent des interventions secondaires. Selon les cas, il s'agira d'enlever du matériel d'ostéosynthèse, ou d'une reprise de moignon. Enfin, il pourra s'agir du traitement d'un névrome.

Passé le traitement chirurgical d'urgence, toutes les éventuelles interventions secondaires seront discutées avec le patient et validées par lui en fonction de ses besoins et de ses attentes.

2 - 2 - 7 - 2 Orthèses

Dans certains cas, le patient pourra nécessiter des orthèses, qu'elles soient de protection ou fonctionnelles.

L'orthèse de protection pourra être utilisée dans les premiers temps afin de protéger le moignon, si celui-ci est hypersensible ou hyperalgique. Mais le patient devra en être sevré le plus rapidement possible afin d'améliorer ses capacités fonctionnelles.

L'orthèse fonctionnelle, quant à elle, aura pour but de permettre une utilisation optimale de la main, moignon inclus.

Il pourra s'agir de bandages compressifs, de gants pour protéger du froid et/ou des chocs.

Parfois, face à un déficit d'amplitude articulaire, nous pourrons proposer des orthèses à but de gain d'amplitude : dynamiques, statiques, statiques en série.

2 - 2 - 7 - 3 Ergothérapie

Pour beaucoup de patients amputés, l'ergothérapie sera un complément pertinent de la rééducation.

Cela pourra limiter l'exclusion fonctionnelle de la main. Le travail qui sera réalisé avec l'ergothérapeute viendra s'ajouter à la rééducation fonctionnelle faite avec la masseur-kinésithérapeute.

De plus, l'ergothérapeute pourra réaliser des adaptations en concertation avec le patient, si cela s'avère nécessaire.

2 - 2 - 7 - 4 Psychologue

Une amputation a toujours un impact fort chez un patient. Mais compte tenu de la représentation corticale de la main, une amputation digitale aura souvent un retentissement psychologique encore plus important.

De ce fait, pour de nombreux patients amputés digitaux, un soutien psychologique pourra s'avérer utile, voire nécessaire. Car il faudra que le patient ait fait le deuil de son (ou ses) doigt(s) amputé(s) afin que l'efficacité de la rééducation soit optimale.

Cette prise en charge ne sera pas forcément corrélée à la rééducation. Elle pourra donc commencer avant ou pendant, et se terminer avant ou après.

Il est important de noter ici que le ressenti psychologique du patient ne sera que rarement proportionnel à l'importance des lésions, ni même au retentissement de ces dites lésions dans sa vie professionnelle ou personnelle.

3 - Intégration de la nouvelle main

L'intégration de la nouvelle main est, in fine, l'objectif ultime de toute rééducation d'amputation digitale, et ce quelque soit le degré d'amputation.

Cette intégration sera possible selon deux axes principaux : la récupération maximale de tous les déficits récupérables et l'inscription de la (ou des) amputation(s) dans le nouveau schéma corporel.

Concernant la récupération, nous l'avons déjà largement abordée dans le chapitre consacré à la rééducation.

Pour ce qui est du schéma corporel, de nombreux facteurs vont entrer en jeu que nous allons aborder maintenant.

3 - 1 Importance des amputations et suppléances possibles

L'intégration de la nouvelle main sera d'autant plus compliquée en fonction des niveaux d'amputation et de la possibilité plus ou moins évidente de suppléances.

En effet, à la main, les suppléances possibles sont nombreuses. Par exemple, en cas d'amputation de tout ou partie de l'index, la pince termino-terminale pouce-index peut être suppléée par la pince pouce-médius.

A l'inverse, il est des éléments de la main qui sont plus difficiles à suppléer et dont la perte entraînera donc un déficit fonctionnel plus grand. Ainsi, le préhension de force nécessite obligatoirement la participation de l'annulaire et de l'auriculaire. Leur perte n'étant pas vraiment suppléable par le médius ou l'index, elle entrainera souvent un déficit de force important.

3 - 1 - 1 Le pouce

Le pouce opposable est le doigt le plus important de la main. Il est indispensable dans presque toutes les prises.

Cependant, certaines préhensions globales sont possibles sans pouce grâce aux prises digito-palmaires ou aux prises digito-digitales.

" Les prises digito-thénariennes de force ne sont possibles que si le premier métacarpe est conservé et sa mobilité suffisante. Si le métacarpe est libre, la première phalange du pouce suffit pour tenir solidement de nombreux objets, et mieux vaut une amputation de P2, ou même de P1 avec un bon métacarpe qu'un pouce long mais raide avec une première commissure fermée" (5).

Dans le cas d'une amputation partielle, l'index peut suppléer à un raccourcissement du pouce. La plupart des pinces pollici-digitales exigent bien plus la stabilité de l'inter-phalangienne et de la métacarpo-phalangienne que sa mobilité. L'arthrodèse sera donc préférable à l'instabilité.

" Par contre, le mouvement de précision résultant du passage de la pince longue (subtermino-subterminale) à la pince ronde nécessite la souplesse de toute la chaîne digitale " (5).

Dans tous les cas, un pouce néoformé plus court qu'un pouce normal ne pourra jouer son rôle dans les différentes prises qu'aux conditions d'être confortable et sensible.

3 - 1 - 2 Index / Médius

Ces deux doigts représentent la main de finesse. Ils sont utiles dans les pinces fines (combinés avec le pouce) ou dans les prises globales (avec les autres doigts).

Dans les prises fines, l'absence de l'un pourra être suppléée par l'autre. Et l'absence conjointe des deux, bien que plus lourde, pourra être suppléée par la prise pouce-annulaire.

Dans les prises globales, tout dépendra du niveau d'amputation et de la qualité du moignon.

Ainsi, dans le cas de l'index, l'amputation sera rarement gênante, sous réserve d'une bonne mobilité du segment résiduel. Une amputation jusqu'à la base du métacarpe pouvant même permettre un agrandissement de la première commissure et une gêne fonctionnelle limitée.

Dans le cas du médius, le niveau d'amputation aura une grande importance car il pourra engendrer un "trou" entre l'index et l'annulaire, ce qui pourra poser un problème esthétique, ainsi qu'une gêne dans les prises globales.

3 - 1 - 3 Annulaire / Auriculaire

" Les quatrième et cinquième doigts ont un rôle capital, souvent méconnu, surtout pour le cinquième, dans la plupart des préhension globales, qu'elles soient de force avec opposition vraie, ou de précision avec demi-opposition.

Les quatrième et cinquième métacarpes mobiles assurent le serrage de la prise.

L'amputation partielle à la première phalange, ou la perte de flexion des métacarpo-phalangiennes, de ces deux doigts suffisent à rendre la main incapable d'utiliser avec précision et fermeté un simple marteau.

Le rôle de ces doigts est aussi très important dans la préhension digito-thénarienne d'une pince ou d'un sécateur" (5).

De ce fait, l'amputation de l'un de ces deux doigts aura un retentissement sur la force de préhension qui sera d'autant plus grand que l'amputation sera importante.

3 - 1 - 4 Cas particulier : La dernière phalange

La dernière phalange, bien que souvent sous-estimée, est la plus importante. pour Iselin, elle représente 50% de la valeur d'un doigt.

Elle contient la pulpe et est donc primordiale pour la sensibilité des différentes prises.

Ainsi, une avulsion pulpaire ou une perte de l'ongle, dont le rôle d'appui dorsal est capital, pourront poser de nombreux problèmes au niveau de la sensibilité.

3 - 1 - 5 L'extension

L'extension n'est pas à négliger car elle conditionne la possibilité de préhension des objets volumineux.

Dans ce domaine, c'est le doigt le moins étendu qui sera limitant dans le diamètre des objets saisis, sauf à exclure totalement ce doigt, ce qui n'est pas l'objectif recherché.

3 - 2 Facteurs de complication

L'intégration de cette *nouvelle* main va également être conditionnée par de multiples facteurs.

Si nous mettons de côté le niveau d'amputation ainsi que le nombre de doigts amputés, qui vont bien évidemment avoir une grande importance dans les possibilités de récupération du patient, de nombreux facteurs extrinsèques vont en effet entrer en jeu et avoir un impact plus ou moins grand selon les patients.

3 - 2 - 1 Circonstances de l'accident

De ces circonstances peut dépendre en grande partie l'état psychique du patient.

Par exemple, s'il s'agit d'un accident du travail, le traumatisme engendré peut influencer négativement la motivation de reprise du travail. A l'inverse, s'il s'agit d'un accident domestique, le patient peut n'avoir qu'une hâte, celle de reprendre son activité.

Par ailleurs, l'accident peut avoir un retentissement psychologique fort. Cela sera même souvent le cas tant la main a une forte représentation corticale que ce soit au niveau moteur ou au niveau sensitif.

C'est pourquoi une aide psychologique pourra être apportée pendant la prise en charge du patient.

3 - 2 - 2 Métier pratiqué

La profession exercée par le patient peut être un frein comme un accélérateur selon les cas. Mais elle sera toujours à prendre en compte.

Selon que le patient exerce un métier manuel qui nécessite une grande dextérité ou un métier de bureau, la reprise ne se passera ni dans les mêmes délais, ni avec les mêmes difficultés.

De plus, selon que le patient soit salarié ou à son compte, cela pourra engendrer des problématiques différentes et une urgence plus ou moins grande de reprise qu'il nous faudra prendre en compte.

Enfin, le patient pourra exprimer un besoin spécifique pour la reprise de son activité qui ne nous apparaîtra pas forcément essentielle sur le plan fonctionnel mais qui lui sera parfois indispensable dans la pratique de son métier. Nous devrons donc alors l'intégrer dans la rééducation.

3 - 2 - 3 Age / Milieu social

Il n'est pas ici tant question de savoir si un patient jeune récupère plus vite qu'un patient plus âgé, mais plutôt de la problématique de l'acceptation de la nouvelle main et de son intégration aux activités quotidiennes pratiquées.

En effet, un patient de vingt ans amputé de son index et de son majeur sera extrêmement gêné pour reprendre l'escalade.

De la même façon, un patient de soixante-dix ans amputé de ces mêmes doigts sera bien en peine de reprendre le tricot, la broderie, ou même l'escalade.

Il nous faudra donc tenir compte des activités pratiquées par le patient préalablement à l'accident ainsi que de sa volonté de reprise desdites activités.

Le milieu social est un terme qui peut englober différents aspects mais qui vont tous plus ou moins influer sur la récupération du patient.

D'abord, cela peut prendre en compte le fait de savoir à quel point le patient est entouré, aidé, secondé et soutenu par ses proches. Ne serait-ce que psychologiquement, il est évident qu'un patient bien entouré récupèrera mieux.

Nous pouvons aussi intégrer dans l'item "milieu social" le niveau de vie du patient. A la fois, cela lui permettra de financer plus facilement d'éventuelles adaptations, mais aussi, cela lui laissera une plus grande latitude de choix si un changement d'activité s'avérait nécessaire.

3 - 2 - 4 Observance / Résilience du patient

L'observance va évidemment avoir une grande importance car même un patient que nous verrons tous les jours passera toujours plus de temps sans nous qu'avec nous. Il nous appartient donc de lui expliquer au mieux ce qu'il doit faire et ne doit pas faire, ainsi que ce qu'il peut faire et ne peut pas faire.

Nous devrons régulièrement vérifier auprès de lui ce qu'il fait en dehors des séances afin d'être sûr qu'il réalise correctement ses exercices et ne va pas au-delà de ce qui est autorisé.

La résilience est la faculté du patient à surmonter le choc lié à son traumatisme et à reprendre sa vie antérieure avec ses capacités altérées. Cette résilience, même si elle est difficilement mesurable et quantifiable, va ainsi conditionner la rééducation.

Ce seront donc souvent les patients dont la résilience est la plus basse qui auront le plus besoin d'être encouragés et motivés pour leur rééducation. Inversement, parfois, les patients dont la résilience est élevée devront être tempérés dans leur hâte de récupération afin qu'ils n'aillent pas au-delà de ce qui est autorisé.

4 - Étude de 3 cas

Chaque cas d'amputation digitale étant différent, il n'est pas question ici d'un catalogue, et encore moins d'une étude statistique, mais plutôt d'un aperçu des différentes situations qui peuvent se présenter.

Pour avoir tout de même un élément de comparaison, il ne s'agit ici que de patients ayant fini leur rééducation ou se trouvant très à distance de l'opération d'origine. Nous leur avons fait remplir la même fiche de renseignement (voir en annexe). Cette fiche ne peut évidemment pas tout couvrir, mais a pour but d'avoir un diaporama le plus large possible de l'état du patient à ce moment-là et plus ou moins de son retour à sa vie antérieure.

Nom C...	Prénom Mark	Age 45

Diagnostic : ring finger annulaire main gauche

Date opération : 2006 amputation annulaire / 2007 chirurgie main de le Viet + névromes / 2008 – 2010 - 2017 chirurgie de névromes

Main dominante : droite

Profession antérieure : Conseiller de vente

Travail repris
- OUI
  - Comme avant :
  - Aménagé :
- NON
  - Un autre travail : oui assistant commerciale dans la même société (reprise impossible du fait de la manutention)
  - Rien

Loisirs pratiqués
- Avant : oui foot
- Maintenant : oui

Gêne dans la vie quotidienne : douleurs fortes au quotidien. insensibilité des doigts. difficultés pour prendre et soulever. sensibilité au chaud et froid.

Douleurs résiduelles ■ OUI ☐ NON

Si oui : ☐ localisées ■ globales

● tout le temps • occasionnelles EVA : entre 6 et 8

Commentaires :

Me rendre au travail en voiture est souvent handicapant, en sachant que de mon domicile à mon travail j'ai un trajet de 25 km (ville plus périphérique) avec beaucoup de circulation.

Léger déficit d'enroulement de D3.

Date : 05/02/19

4 - 1 Mr C.

Mr C. a subi une amputation de son annulaire gauche à la base de la première phalange, de type ring finger, suite à un accident domestique lors d'une manutention.

L'accident et l'amputation qui s'en est suivie sont survenus en 2006. Mais, par la suite, Mr C. a subi plusieurs autres interventions. La première d'entre elles a consisté en une opération de Le Viet ainsi qu'un enfouissement de névrome. Mr C. a ensuite été opéré trois fois supplémentaires en près de dix ans pour ses névromes.

A ce jour, Mr C. souffre encore de douleurs résiduelles permanentes, très handicapantes dans sa vie de tous les jours et qu'il côte entre 6 et 8 selon les moments. Il a par ailleurs une zone d'hypersensibilité en regard de son moignon qui l'handicape grandement dans les différentes prises.

Entre autre du fait de ces douleurs, Mr C. n'a pas pu reprendre son ancien travail dont une partie consistait en des manutentions. Il est à noter que ce n'est pas le membre dominant de Mr C. qui a été touché, ce qui n'empêche pourtant pas une gêne importante dans de nombreuses activités de la vie quotidienne.

Concernant ses loisirs, s'agissant essentiellement de football, Mr C. a pu reprendre comme avant son accident.

Par contre, et notamment du fait de ses douleurs, Mr C. est gêné dans la plupart de ses activités, que ce soit pour soulever des objets, pour cuisiner ou pour conduire.

A ce jour, Mr C. a repris sa vie tant au niveau professionnel que personnel, mais avec une gêne et un inconfort importants.

Mr C. illustre bien la complexité de la rééducation d'une amputation digitale. En effet, comme nous pouvons le voir, suite à son amputation, la gêne esthétique est quasi-nulle. Et si la gêne fonctionnelle est importante, elle est surtout due à la douleur et à la perte de force, plutôt qu'à un déficit articulaire.

Pour ce qui est de son avenir, Mr C. est en réflexion avec son chirurgien au sujet d'une nouvelle opération d'enfouissement de névrome. Il est actuellement inquiet concernant l'avenir de ses douleurs.

Nom	Prénom	Âge
B...	Carimo	52

Diagnostic : Section tendon fléchisseur index gauche. Infection ayant conduit à une amputation secondaire.

Date opération : 20 avril 2012 , puis après opération pour juguler l'infection, amputation fin 2012

Main dominante : Droite

Profession antérieure : Chef de chantier (reprise refusée par la médecine du travail)

Travail repris
- OUI
  - Comme avant
  - Aménagé
- NON
  - Un autre travail oui chez A Raymond (opérateur en machine)
  - Rien

Loisirs pratiqués
- Avant Salle de sport
- Maintenant piscine, vélo, marche en montagne, marche en ville

Gêne dans la vie quotidienne : Les courses au supermarché, les travaux de la maison
" Le matin, quand je me lave le visage, je ressens un vide au niveau de la main gauche. "

Douleurs résiduelles ☒ OUI ☐ NON

Si oui : ☒ localisées ☐ globales

- tout le temps
- occasionnelles

EVA : 5 (douleurs surtout au froid et à l'humidité)

Commentaires : Pour la suite, une adaptation à un poste de travail est en cours.

Il souhaite reprendre sa vie malgré le handicap et des douleurs qui peuvent parfois se réveiller et être gênantes.
" Ça a été un choc émotionnel pour moi que j'essaie de surmonter"

Date : 23/01/2019

4 - 2 Mr B.

Mr B. a été victime d'une section à 100% des tendons fléchisseurs de son index gauche lors d'un accident de travail en 2012. Il a été opéré afin de suturer les tendons sectionnés puis a été équipé d'une orthèse de protection.

Mr B. a ensuite contracté une infection post-opératoire qui a, semble-t-il, été prise en charge un peu tardivement. Il a tout de même subi une intervention de lavage et a été mis sous antibiotiques. Quelques mois plus tard, Mr B. a finalement été amputé de son index gauche à la base du deuxième métacarpe.

A la fin de sa rééducation, la reprise du travail de Mr B. à son ancien poste de chef de chantier a été refusée par la médecine du travail. Un reclassement professionnel dans la même société étant impossible, Mr B. a trouvé un nouvel emploi dans une autre entreprise.

Concernant ses loisirs, Mr B. n'a pas pu reprendre ses activités à la salle de sport. Il pratique désormais d'autres sports.

Par ailleurs, Mr B. décrit de nombreuses gênes dans les activités de la vie quotidienne, dont certaines sont difficilement objectivables, ainsi que des douleurs persistantes, bien que non permanentes, notamment au froid et à l'humidité. Mr B. côte ces douleurs occasionnelles à 5.

Mr B. souffre également d'une hyposensibilité persistante sur une zone située sur la face dorsale de sa main, du côté radial de sa cicatrice.

Comme nous pouvons le voir dans la rubrique "commentaires", Mr B. déclare souhaiter reprendre sa vie et parle d'un choc émotionnel qu'il essaie de surmonter. Et tout cela près de sept ans après le traumatisme originel, et alors qu'il a déjà repris un travail et des loisirs.

Nous pouvons voir ici le retentissement psychologique potentiel d'une amputation et la difficulté à la surmonter quand bien même le patient reprendrait une activité professionnelle. Cela illustre le bien-fondé d'une prise en charge pluri-disciplinaire, et notamment dans ce cas, d'un suivi psychologique.

Interrogé sur ce sujet, Mr B. nous dit n'avoir jamais été suivi psychologiquement depuis son accident. Quand nous lui signalons que cela pourrait être pertinent compte tenu de son état psychologique plusieurs années après son amputation, il nous déclare qu'il y réfléchira.

Nom : L...	Prénom : Laurent	Âge : 58 ans

Diagnostic : carcinome papillaire digital de l'index gauche

Date opération : Amputation trans-interphalangienne proximale le 7 mars 2018

Main dominante : droite

Profession antérieure : Formateur logiciel informatique

Travail repris
- OUI
  - Comme avant
  - ~~Aménagé~~
- NON
  - ~~Un autre travail~~
  - ~~Rien~~

Loisirs pratiqués
- Avant : tennis
- Maintenant : tennis

Gêne dans la vie quotidienne : plus de maladresse

Douleurs résiduelles ☒OUI ☐ NON (plutôt des sensations désagréables)

Si oui : ☒ localisées ☐ globales

- tout le temps ☒ occasionnelles EVA : 0

Commentaires :

Date : 18/01/2019

4 - 3 Mr L.

Il a été diagnostiqué à Mr L. un carcinome papillaire digital de l'index gauche qui a conduit à une amputation trans-interphalangienne proximale le 7 Mars 2018.

Avant son amputation, Mr L. exerçait la profession de travailleur indépendant en tant que formateur dans les logiciel informatique, activité qu'il a aujourd'hui reprise à l'identique. Nous constatons ici que, comme nous l'évoquions dans le chapitre consacré aux facteurs de complication, le métier exercé par Mr L. a sûrement contribué à sa reprise à l'identique dans des délais relativement courts.

D'abord, il faut constater que Mr L. exerce une profession plus intellectuelle que manuelle, et était donc moins gêné par son amputation qu'un travailleur de force. Ensuite, Mr L. est à son compte et cela a sans doute contribuer à accélérer sa reprise de travail.

Concernant ses loisirs, Mr L. a repris le tennis sans aucune gêne, sport qu'il pratiquait déjà avant son amputation.

Mr L. nous décrit peu de gêne dans sa vie quotidienne si ce n'est un peu plus de maladresse, mais que nous pouvons sans doute mettre, au moins en partie, sur le compte du fait que son amputation reste récente. Il serait intéressant de revoir Mr L. dans un an ou deux afin de recueillir son ressenti sur l'évolution de ces maladresses.

Mr L. côte sa douleur à 0. Cependant, il souffre toujours de dysesthésies résiduelles occasionnelles dans l'ensemble de son moignon d'index. Là aussi, il serait intéressant de revoir Mr L. dans quelques mois ou années afin de constater l'évolution de ces sensations désagréables.

Dans le cas de Mr L., nous pouvons constater, comme nous l'évoquions dans le chapitre sur les suppléances possibles que la pince termino-terminale pouce-index a été remplacée par la pince pouce-médius du fait du raccourcissement de l'index. Ce qui n'empêche pas Mr L. d'utiliser son index dans les pinces globales digito-palmaires.

Par ailleurs, Mr L. illustre le fait que chaque patient est différent. Ainsi, malgré une amputation à laquelle il ne s'attendait pas du tout puisqu'elle ne fait pas suite à un traumatisme mais à un examen médical, il a su rapidement faire le deuil de ses deuxième et troisième phalanges de l'index. Et après quelques mois de rééducation, il a repris son travail (qu'il n'a d'ailleurs jamais vraiment arrêté) ainsi que ses différentes activités sportives ou de loisir.

CONCLUSION

Comme nous avons pu le voir, l'amputation digitale est un sujet à la fois vaste et complexe. Toute amputation, quelle qu'elle soit, représente toujours un traumatisme important comportant une phase plus ou moins longue de deuil et d'acceptation de la part du patient. Mais compte tenu de la forte représentation corticale de la main tant au niveau moteur qu'au niveau sensitif, une amputation digitale sera souvent plus difficile à accepter par le patient.

Cela étant, dans le cas d'une amputation uni-digitale, la complexité de la main et sa richesse de mouvements présente un avantage non négligeable, celui des compensations.

C'est pourquoi, l'objectif majeur de toute rééducation d'amputation digitale ne sera pas tant de récupérer des degrés articulaires ou des grammes de force de serrage, mais bien de favoriser globalement l'intégration de la main amputée dans le nouveau schéma corporel du patient.

Cela ne nous dispense évidemment pas de chercher à récupérer au mieux tous les déficits sensitifs, articulaires ou de force. Mais nous devons garder à l'esprit qu'une perte de quelques degrés d'amplitude articulaire peut souvent être palliée par une compensation pertinente d'un autre doigt, selon les mouvements.

Si les trois cas que nous avons étudié ici ne sont bien sûr pas significatifs d'un point de vue statistique, ils nous ont confirmé au moins un fait, c'est que chaque amputation est différente. Que ce soit le doigt atteint, le nombre de doigts atteints, le niveau d'amputation ou même le côté atteint (dominant ou non), tellement de facteurs peuvent varier qu'il faudrait une étude comprenant de très nombreux cas pour en tirer des conclusions statistiques.

Pour finir, et alors que les prothèses myo-électriques sont en plein développement, il est important de noter qu'elles sont encore loin d'être pertinentes dans le cas d'une amputation digitale. En effet, la richesse corticale de la main permet très souvent de pallier favorablement à ce type d'amputation.

Remerciements

Je tiens à remercier toutes les personnes qui m'ont permis de mener à bien ce travail.

MM B., C. et L. pour avoir répondu à toutes mes questions et avoir accepté de figurer dans ce travail.

Tous les kinésithérapeutes qui m'ont accueilli pendant ce DIU et m'ont permis de progresser dans ma pratique professionnelle.

Mes parents sans qui rien n'aurait été possible.

Le Pr François Moutet pour ses conseils et son enseignement jamais inutile et toujours précieux.

Bibliographie

1 - F. Moutet, J.F. Dedieu, D. Jambon, B. Miternique, D. Thomas, B. Vial, C. Voirin. Rééducation et appareillage de la main traumatique. Paris; Milan; Barcelone : Masson; 1988, 100 p.

2 - J. E. Lescoeur. Amputés des membres supérieurs. Paris : Maloine; 1979, 111 p.

3 - R. Tubiana. Traité de chirurgie de la main,Tome 6. Paris; Milan; Barcelone : Masson; 1998, 758 p.

4 - G. Mesplié. Rééducation de la main, Tome 2. Montpellier : Sauramps Médical; 2013, 247 p.

5 - D. Sassoon et M. Romain. Réadaptation de la main. Paris : Expansion scientifique française; 1999, 380 p.

Annexe

Nom	Prénom	Age
Diagnostic : Date opération :		
Main dominante :		
Profession antérieure : Travail repris → OUI → Comme avant / Aménagé Travail repris → NON → Un autre travail / Rien		
Loisirs pratiqués → Avant / Maintenant		
Gêne dans la vie quotidienne :		
Douleurs résiduelles ☐ OUI ☐ NON Si oui : ☐ localisées ☐ globales • tout le temps • occasionnelles EVA : …		
Commentaires : Date :		