Mémoire pour l'obtention du Diplôme Inter Universitaire de Rééducation et Appareillage en Chirurgie de la Main

Faculté de Médecine de l'Université Joseph FOURIER

CHU de Grenoble

« La Spécificité de l'Appareillage Orthétique de la Main de l'Enfant de moins de 3 ans. »

Jury : Pr F.Moutet (GRENOBLE)

Dr S.Guero (PARIS)

V.Thellier (CHU GRENOBLE)

A.Baiadda (MARSEILLE)

COLLIN Ludovic

Ergothérapeute

CHU Nancy Brabois (Pôle Rééducation)

PROMOTION 2018 /2019

INTRODUCTION

Mes premières années dans le monde de la main remontent à mes études d'ergothérapie au cours desquelles Madame Gable a partagé avec nous sa passion à travers ses cours mais également l'enseignement du patronage et la réalisation d'orthèses.

L'école de Nancy, l'école des patrons, les Stages à Jeanne d'arc et au centre Lionnois où m'ont été enseignées les bases de la rééducation et de l'appareillage de la main.

Puis ces 12 années de pratique à l'hôpital d'enfant, ces rencontres formidables qui nous en apprennent un peu plus chaque jour : leur courage, leur abnégation, leurs capacités d'adaptation.

Ces années ou avec mes collègues Myriam et Odile désormais parties à la retraite, mon cadre Georges qui nous réunissait chaque semaine pour avancer sur des protocoles, des bilans, des outils et l'utilisation de nouveaux matériaux. Une remise en question hebdomadaire qui a permis de faire évoluer nos techniques.

Tous ces patients en commun avec le Dr Gavillot et cette confiance accordée par le Professeur Dautel et le Docteur Barbary.

Puis tous ces départs passés et à venir qui laissent et laisseront des traces car après chaque départ, ce sont aussi des compétences qui nous quittent.

C'est ainsi que le DIU de rééducation et d'appareillage en chirurgie de la main est venu à moi comme une évidence car ce travail doit perdurer.

Le travail que je vous présente a pour but de laisser une trace de ces expériences auprès de l'enfant et doit servir d'une base qui ne cessera d'évoluer à travers mes expériences futures.

Lors de mes différents stages réalisés dans le cadre du DIU, j'ai rarement vu de prise en charge d'enfants notamment du très jeune enfant. Les questions pouvaient donc se poser : en France, les enfants bénéficient t'ils d'une prise en charge très spécifique du membre supérieur au même titre que la population adulte ? Y a-t-il un réel besoin d'appareiller le petit enfant ?

Si je ne doute pas à travers ma pratique de l'intérêt d'appareiller le petit enfant, je constate dans mes recherches qu'il n'y a globalement que très peu de bibliographie et que très peu d'équipes spécialisées prennent en charge les enfants.

La majorité de la bibliographie traite de l'enfant spastique pour lequel la prise en charge du membre supérieur dans les atteintes neurologiques est longtemps passée après celle de la marche. C'est seulement depuis une quinzaine d'années avec l'avancée de la recherche sur la plasticité cérébrale, le développement de nouveaux outils et l'accès à certaines thérapeutiques comme les injections de toxine botulinique, qu'elle a progressivement pris une place plus importante et surtout beaucoup plus précoce.

Pour ma présentation j'ai donc choisi de traiter dans une première partie les différents points de l'évolution de l'enfant de 0 à 3 ans pouvant avoir une influence sur sa prise en charge.

Puis je présenterai dans une deuxième partie l'appareillage du membre supérieur tel qu'il est décrit dans la littérature afin d'en tirer, s'ils existent, les points spécifiques à l'appareillage de l'enfant.

Je vous présenterai enfin ce qui pour moi, fait la spécificité de notre pratique auprès de l'enfant de moins de 3ans.

REMERCIEMENTS

Je remercie Le Professeur Paysant, le Professeur Dautel, le CHRU de Nancy et l'institut régional de réadaptation sans qui je n'aurai pu participer à cette belle aventure.

Je remercie tous mes collègues de l'hôpital d'enfants qui ont partagé avec moi leurs expériences et leurs idées et qui m'ont permis d'avancer jusque-là.

Je remercie les personnes rencontrées lors des stages et avec qui j'ai pu échanger J'ai notamment fait à chaque fois de très belles découvertes en appareillage.

Je remercie ma femme et mes enfants de 2 et 6 ans qui ont supporté mes absences répétées, m'ont soutenu dans cette démarche et qui m'ont montré qu'ils seront encore là dans les démarches futures.

Je remercie Antoine Baiadda qui m'a accordé un temps si précieux lors de mon passage à Marseille.

Un grand merci à tous les intervenants qui ont donné de leur temps et qui ont partagé avec nous leur expérience.

Je remercie enfin le professeur Moutet qui fait de ce DIU une expérience unique et je mesure la chance d'avoir participé à la dernière cession sous sa responsabilité.

SOMMAIRE

Pages

INTRODUCTION 1

REMERCIEMENT 2

1ère PARTIE : L'enfant entre 0 et 3ans

1.1 Morphologie et croissance 7
1.2 La peau de l'enfant 9
1.3 Le Stade Oral 10
1.4 Le développement moteur de la main « normale » de 0 à 3ans. 11
1.5 L'évolution du langage et de la communication 15
1.6 La pathologie de la main de l'enfant de moins de 3ans 16
1.6.1 La paralysie obstétricale du plexus brachial 16
1.6.2 La main brulée 17
1.6.3 La main spastique 18
1.6.4 Les malformations congénitales 19

2ème PARTIE : L'appareillage du membre supérieur

2.1 Généralités 24
2.2 L'appareillage toute une histoire 24
2.3 Les Matériaux 26
2.3.1 Les Produits à faible étirement 27
2.3.2 Les Produits à étirement moyen 27
2.3.3 Les Produits à grand étirement 28
2.3.4 Les Matériaux souples et Adjonctions 29
2.4 Les Orthèses de la main 30
2.4.1 Généralités 30
2.4.2 Classification des Orthèses 31

3ème PARTIE : Spécificité de l'appareillage de l'enfant

3.1 La place du jeu 33
3.2 La place des parents 35
3.3 Les matériaux utilisés 35
3.4 La réalisation et la mise en place de l'appareillage 36
3.5 Le suivi 38
3.6 Exemples d'orthèses 40
3.6.1 Pathologies acquises 40
3.6.2 Malformations congénitales 44
3.6.3 La main spastique 50
3.6.4 Les orthèses de fonction 52

CONCLUSION 54

BIBLIOGRAPHIES 56

ANNEXES 58

1ere Partie : L'enfant entre 0 et 3ans :

1.1 Morphologie et croissance :

La croissance de l'enfant se fait très rapidement, notamment les premières années de vie, ce qui a une incidence directe sur notre prise en charge.

On ne peut pas comparer l'enfant à un adulte miniature car l'anatomie et la structure de son corps sont différentes.

Il faut le voir comme une mosaïque de cartilages de conjugaison.

Les cartilages de croissance constituent des zones de fragilité, le périoste est plus solide, ce qui protège l'enfant des fractures déplacées, les tendons et les ligaments sont plus robustes.

A la naissance, le membre supérieur mesure environ 20 cm (7.5 cm l'humérus / 6.5 cm le cubitus / 6 cm la main)

Lors de la première année, le membre supérieur va grandir d'environ 10 cm, puis de 6 cm la deuxième et de 5 cm la troisième.

A partir de l'âge de 5ans, la vitesse de croissance du membre supérieur diminue à 3cm par an.

Une des particularités du membre supérieur de l'enfant se situe au niveau du poignet qui permet notamment grâce la Méthode morphologique de Greulich et Pyle (1959) de définir l'âge osseux d'un enfant.

Cette méthode consiste à comparer les radiographies de la main et du poignet gauche d'un patient à des radiographies de références groupées dans l'Atlas.

A la naissance, il n'y a aucun point d'ossification au niveau du poignet, ils apparaissent progressivement dans un sens anti-horaire, sont ronds au début puis se soudent dans l'ordre d'apparition.

Vers 2/3 mois, le Capitatum et l'hamatum apparaissent puis, à 1ans, le noyau radial distal et les Epiphyses des Phalanges proximales.

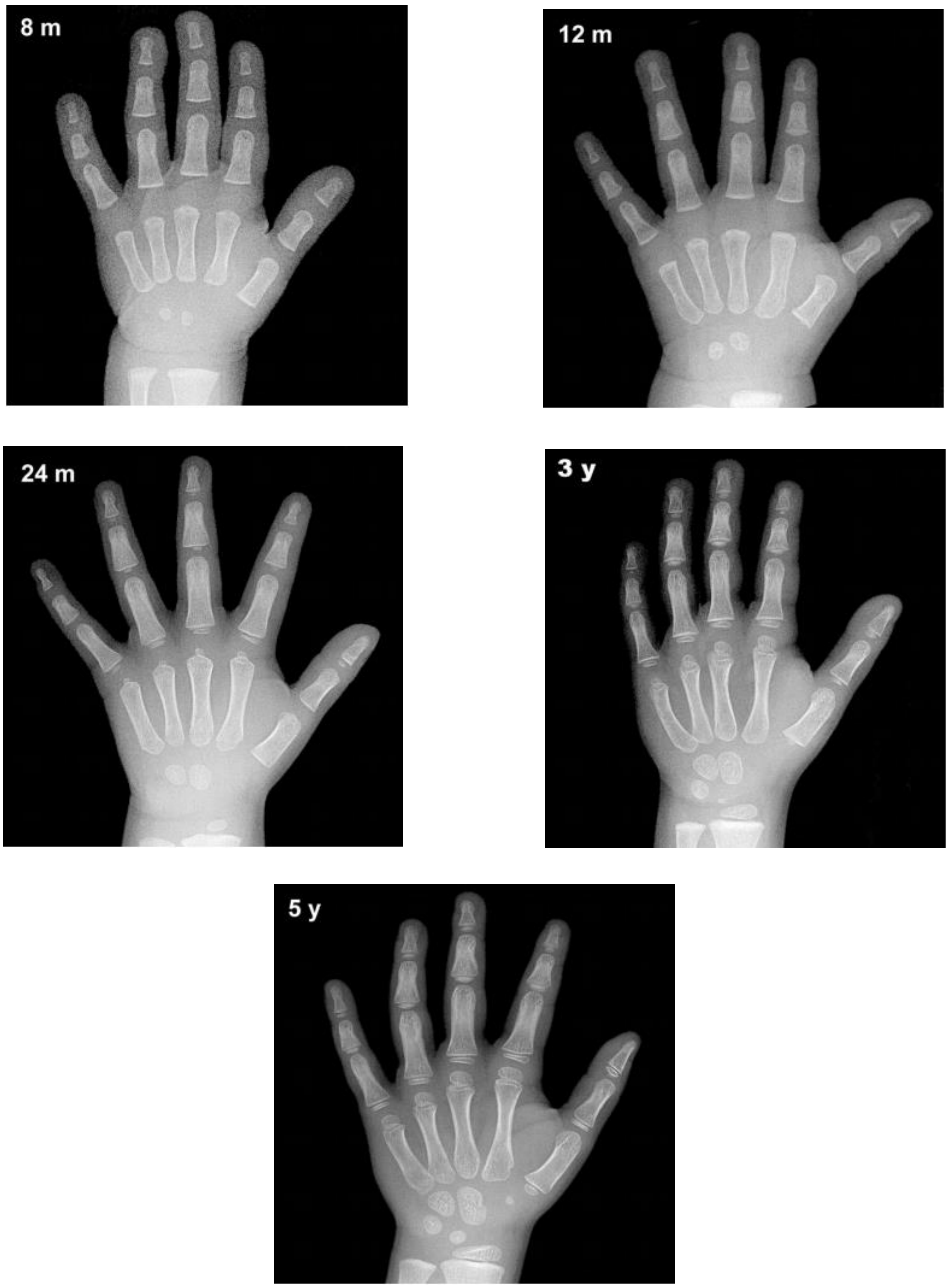

. Greulich WW, Pyle SI (1959) Radiographic Atlas of Skeletal Development of the Hand and Wrist. (2nd ed.) California: Stanford University Press

A 3 ans, tous les noyaux des phalanges et métacarpes sont ossifiés puis apparaissent le triquetrum et le lunatum.

Par la suite, on observe l'os Sésamoïde à la puberté puis, les phalanges distales se soudent à l'âge de 13 ans chez les filles et 15 ans chez les garçons.

1.2 La peau de l'enfant :

La peau d'un nourrisson est plus fine et plus fragile que celle d'un adulte. Elle réagit plus vite aux agressions externes et a besoin d'une protection et de soins particuliers.

La peau d'un nourrisson a le même nombre de couches que celle d'un adulte, mais chaque couche est bien plus fine : en moyenne, la peau d'un adulte est cinq fois plus épaisse que celle d'un nourrisson.

La couche la plus externe de l'épiderme est bien plus fine et la densité des cellules est moindre que celles d'une peau d'adulte. Les glandes sébacées et sudorales sont également moins actives que chez l'adulte. C'est pourquoi, le film hydrolipidique et le manteau acide protecteur sont encore relativement fragiles.

Par conséquent, la fonction de barrière protectrice est limitée :

- La peau d'un nourrisson est moins résistante que celle d'un adulte et elle est particulièrement sensible aux agressions microbiennes, physiques et chimiques : ces substances qui entrent en contact avec la peau d'un nourrisson sont plus facilement absorbées et pénètrent plus profondément dans les couches plus profondes de la peau.

- Les fonctions sudorales ou de sécrétion du sébum sont également immatures. Les premières ne régulent pas encore de façon optimale la température du corps et les secondes ne produisent pas suffisamment de lipides. C'est pourquoi la peau du nourrisson est souvent sèche.

- La peau du nouveau-né et du nourrisson est un peu moins acide que celle de l'adulte. Le pH de la peau du tout-petit est à peine inférieur à 7 alors qu'il est de 5,5 chez l'adulte. Cela peut influer sur la perméabilité de la peau et la rendre plus sujette aux irritations.

- La production de mélanine est encore très faible. La peau des tout-petits est donc particulièrement vulnérable aux rayons UV.

Si, à première vue, la peau des bébés ressemble à celle des adultes, au niveau fonctionnel, elle s'en distingue fortement.

Ce n'est que vers l'âge de 2-3 ans que la peau va commencer à devenir mature. L'évolution est progressive, il faut donc être vigilant avec la peau des enfants de moins de 3 ans.

1.3 Le Stade Oral :

A partir de 5 mois et jusqu'à environ 18 mois, l'enfant porte tout ce qu'il trouve à la bouche. Cela nécessite une surveillance maximale pour éviter que de petits objets soient ingurgités.

Ce mode d'exploration est essentiel pour l'enfant.

Dès la vie intra utérine, la bouche le renseigne : il découvre les goûts du liquide amniotique, la texture et la forme de ce qu'il porte à sa bouche (pouce, cordon ombilical…).Toutes ces informations sont alors enregistrées et enrichissent ses sens.

A partir de la naissance, la bouche est la zone qu'il investit le plus : que ce soit pour se nourrir ou pour s'apaiser (en suçant son pouce, une tétine ou encore le petit doigt de sa maman).

Rapidement il porte ses mains à sa bouche puis les objets mis à sa disposition.

Il va alors explorer grâce à sa bouche : il évalue la taille de l'objet, sa consistance, son éventuel goût…

Il passe ensuite à une exploration manuelle, ses mains complètent toutes ces informations mais il ne délaisse pas pour autant l'exploration buccale. Il explore l'objet à l'aide de ses doigts mais ce dernier fait également un tour par sa bouche afin de valider ou enrichir les sensations découvertes par les mains.

Ce stade d'exploration par la bouche (appelé stade oral) est fondamental pour le développement psychomoteur de l'enfant.

1.4 Le développement moteur de la main « normale » de 0 à 3 ans :

La période allant de 0 à 3 ans est marquée par une évolution spectaculaire des capacités de préhension.

A la naissance, le bébé ne fait pas la différence entre l'espace gauche, oral et droit.

L'organisme commence à fonctionner sous un mode de type réflexe et c'est ainsi que l'on peut observer chez le nouveau-né le réflexe archaïque d'agrippement.

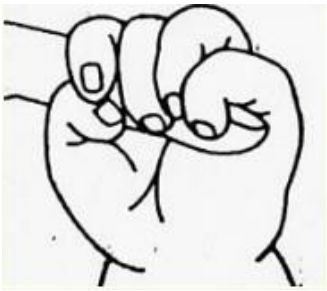

A cet âge, l'enfant mène fréquemment la main à la bouche.

Entre 2 et 3 mois, les réflexes innés disparaissent progressivement et la main se ferme puis s'ouvre et le pouce commence à s'abducter. Cette main qui s'ouvre et dans laquelle on vient placer un objet commence à maintenir cet objet sans pouvoir le lâcher volontairement.

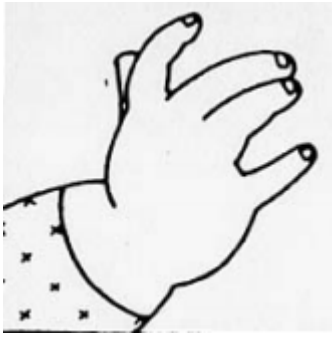

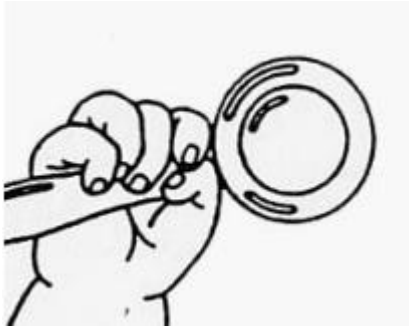

A 4 mois, les mains restent ouvertes le plus souvent et l'enfant qui regarde ses mains qui bougent aime jouer avec ses doigts

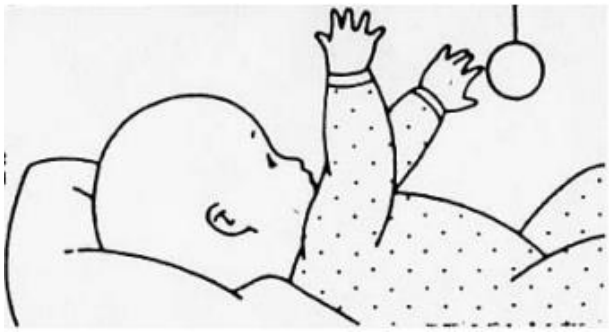

A 5 Mois, la préhension volontaire apparait : elle est palmaire, globale, imprécise , en râteau .L'objet saisit est immédiatement emmené à la bouche

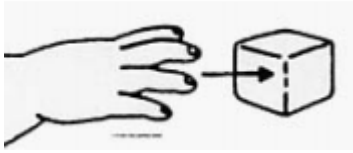

A 6 mois, l'enfant commence à faire coopérer ses 2 mains, il passe l'objet saisit de l'une à l'autre.

Il relâche l'objet d'une main si un autre objet est présenté à son autre main, il frappe les objets entre eux, et commence à tenir son biberon pour boire.



A 7 Mois, l'enfant peut prendre un objet entre son pouce et les 4 autres doigts, le lâcher devient volontaire et il est capable de maintenir un objet dans une main tout en venant en saisir un de l'autre main.

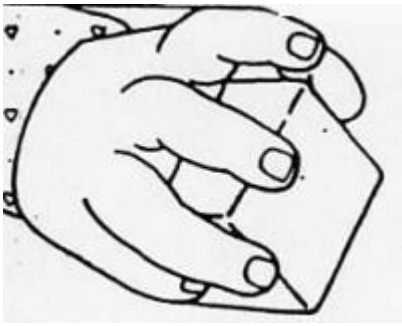

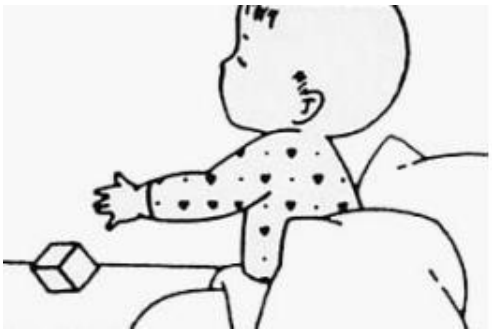

A 7 mois, l'index se délie, il pointe, il explore les fentes ou les boutons.

L'index pointé marque le début d'une communication, l'enfant qui désigne, l'enfant qui pointe du doigt.

L''enfant peut venir saisir un raisin sec latéralement entre ce dernier et son pouce.

Le lâcher volontaire se précise et s'il tient un objet dans chaque main, il lâchera volontairement un objet d'une main pour venir en saisir un autre.

A 9 mois, il commence à développer la pince terminale et tridigitale.

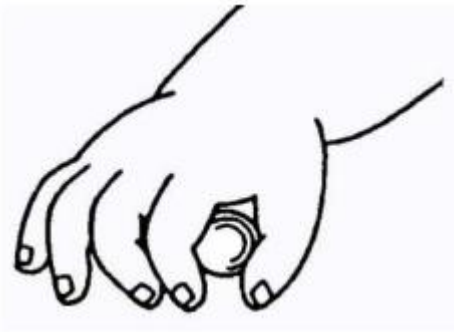

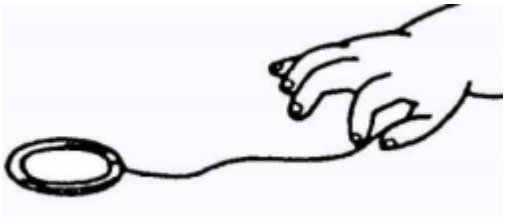

A 10 mois, la pince pouce index se précise et la préforme de la main est mieux adaptée à la taille de l'objet.

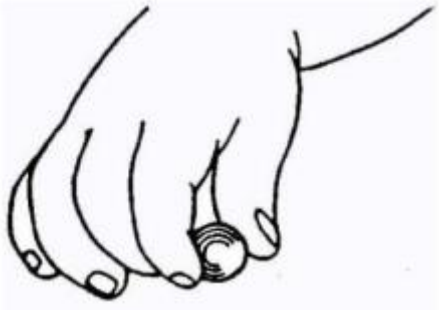

A 11 mois, il place un objet dans un récipient large, il débute les manipulations bimanuelles et emboite des cubes. Il est également capable de lancer une balle à quelqu'un.

A 12 mois, il débute l'encastrement, est capable de déposer un objet dans un récipient avec une ouverture de 5 cm.

A 15 mois, il est capable d'empiler 2 cubes, de déposer un petit objet dans le goulot d'une bouteille, il aide à tourner les pages d'un livre et commence à tenir sa cuillère en pronation.

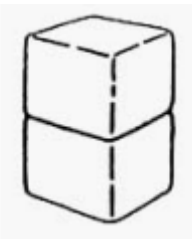

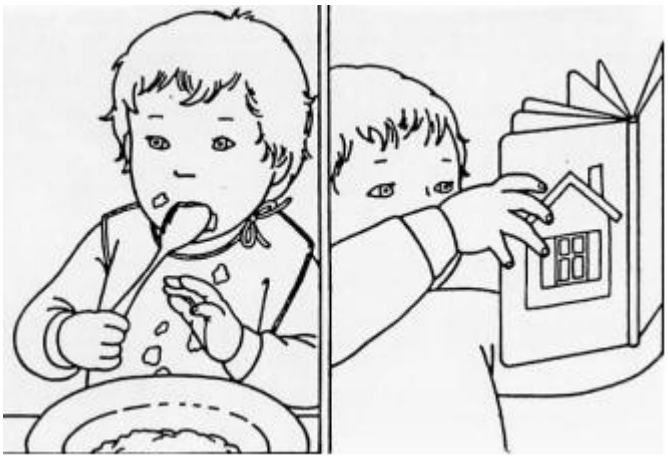

A 18 mois, il construit désormais des tours de 3 cubes, les 2 mains coopèrent (quand une stabilise, l'autre manipule). Les doigts se dissocient et il peut saisir un petit objet qu'il peut réorienter dans ses doigts.

A 21 mois, il réalise une tour de 5 cubes, commence à visser et dévisser, à prendre le crayon en prise palmaire pour gribouiller. Il est capable d'enfiler de grosses perles.

A 2 ans, il utilise une main préférentielle, développe la prise tridigitale du crayon ; manipule aisément de petits objets qu'il prend facilement parmi d'autres.

A 3 ans, il dissocie la main interne de la main externe, systématise la prise tridigitale du stylo. Il boutonne, déboutonne, manipule la cuillère en utilisant la prono/supination….

1.5 L'évolution du langage et de la communication :

Les compétences à communiquer ne sont pas disponibles à la naissance chez l'enfant humain. Il en acquiert progressivement la maîtrise au cours de la prime enfance, tout d'abord dans ses relations avec les différents partenaires adultes auxquels il se trouve confronté, puis dans ses interactions avec les autres enfants.

L'enfant comprend le langage verbal bien avant de pouvoir s'en servir lui-même.

Avant que l'enfant ne prononce ses premiers mots réels, il émet des sons et des cris et c'est d'ailleurs en criant qu'il a fait son entrée dans le monde.

De 0 à 1 an c'est le stade pré linguistique : les gazouillis puis les babillages, l'enfant va ensuite commencer à avoir ses sons préférés puis à les répéter (c'est ce que l'on appelle la lallation).

A cet âge, la communication passe par ces sons émis mais surtout par ses émotions, les attitudes et le regard. L'enfant pleure, l'enfant sourit, l'enfant explore le monde qui l'entoure.

A partir de 1an , c'est le stade linguistique mais c'est aussi l'âge de la timidité vis-à-vis des étrangers.

L'enfant commence par faire des mots phrases puis vers 18 mois il pourra utiliser 2 mots pour exprimer une émotion.

La communication passe toujours par le regard, les émotions et la gestuelle.

A l'âge de 2 ans, l'enfant a de plus en plus d'intérêt pour le langage, il maitrise 100 à 200 mots qu'il comprend et/ou utilise. Il aime les histoires, il s'impose et aime beaucoup l'expression « c'est à moi ».

Il découvre le dialogue avec l'adulte, il éprouve un intense désir de connaitre et commence à utiliser des questions : le pourquoi est utilisé pour protester.

Sur le plan affectif, l'enfant de 2 ans est indécis et craint les choses qui lui paraissent trop nouvelles. Il s'oppose et peut se montrer très autoritaire.

C'est seulement à 3 ans qu'apparait le deuxième âge questionneur ; le pourquoi marque l'intérêt et signifie « à quoi ça sert ? ». Le nombre de mots passe à 1000 / 1200.L'enfant commence à communiquer verbalement avec l'adulte et un véritable échange devient possible.

1.6 La Pathologie de la main de l'enfant de moins de 3 ans :

La pathologie de la main de l'enfant comprend 2 principaux domaines :

Il peut s'agir de lésions semblables à celles de l'adulte en particulier en traumatologie et pour les lésions de fléchisseurs ou d'extenseurs. Ces lésions présentent beaucoup moins de difficultés en termes de rééducation. La récupération fonctionnelle est souvent rapidement favorable chez l'enfant. C'est surtout les séquelles possibles sur la croissance que l'on surveille.

Parmi ces lésions, on trouve les séquelles de paralysie obstétricale du plexus brachial, les séquelles de brûlures, les traumatismes par écrasement (doigts de porte).

Le deuxième domaine concerne l'ensemble des pathologies congénitales.

On peut éventuellement décrire un troisième domaine puisque la main neurologique peut à la fois être liée à un accident in utéro ou post natal.

1.6.1 La paralysie obstétricale du plexus brachial (POPB) :

La paralysie obstétricale du plexus brachial est un traumatisme subi pendant l'accouchement et dont les conséquences peuvent aller d'une simple sidération avec récupération complète à un arrachement total de toutes les racines qui entraine une paralysie sensitivo-motrice totale du membre supérieur.
Dans 75% des cas, il s'agit d'une paralysie haute touchant les racines C5 / C6 voir C7 et décrite par une épaule inactive, le bras tendu le long du corps, le poignet pouvant être touché alors que la main fonctionne correctement.

En cas de paralysie basse, la main est touchée partiellement ou en totalité
La prise en charge doit être la plus précoce possible pour conserver la qualité du système articulaire et musculaire dans l'attente de la récupération de la commande nerveuse.

En l'absence de récupération dans les 3 premiers mois, les chirurgiens pratiquent actuellement des greffes nerveuses avant l'âge de 6 mois.

1.6.2 La main brulée :

Il s'agit de lésions pouvant atteindre la face dorsale et/ou palmaire de la main.

Ces lésions sont la plupart du temps accidentelles (eau chaude, contact d'insert, prise électrique…).

En fonction du degré d'atteinte, le traitement va du simple pansement (cicatrisation dirigée) aux techniques de greffes de peau.

La prise en charge a pour objectif de limiter les séquelles de cicatrisation qui peuvent être :

- Les séquelles de rétraction dorsale plaçant la main dans une position de main intrinsèque moins,
- Les séquelles de rétraction palmaire à l'origine d'un déficit d'ouverture de la main avec l'apparition de brides arciformes,
- Des séquelles hypertrophiques,
- Des séquelles de sensibilité notamment sur la peau palmaire,
- Des adhérences pouvant limiter les amplitudes articulaires.

La prise en charge chez l'enfant est d'autant plus importante que l'ensemble de ces complications durant la croissance peut entrainer des déficits fonctionnels importants et aboutir à des amputations.

1.6.3 La main spastique :

La paralysie cérébrale est définie comme l'ensemble des troubles du mouvement ou de la posture et de la fonction motrice. Il s'agit de troubles permanents mais pouvant avoir une expression clinique changeante avec le temps, dus à un désordre ou une lésion du cerveau en développement.

La prévalence est estimée à 2.1 pour 1000 naissances.

Dans 1/3 des cas, il s'agit d'un accident vasculaire cérébral in utéro ou post natal, dans l'autre 1/3, les lésions sont dues à la prématurité. Dans 18% des cas, on trouve une malformation cérébrale et dans les autres cas, la cause est indéterminée.

La lésion cérébrale qui en résulte conduit à un retard du développement moteur dès les premières semaines. Elle associe un trouble de la commande volontaire, une faiblesse musculaire et une hyper réflectivité. La forme spastique est la plus fréquente et concerne autant le membre supérieur que le membre inférieur.

Comme cité dans l'introduction, on a souvent délaissé le membre supérieur au profit de la rééducation de la marche alors que l'enfant comme nous l'avons vu plus haut développe ses capacités de préhension bien avant ses capacités de marche

La description de la main spastique nécessite une évaluation bien spécifique du membre supérieur. En général chez l'enfant, on différencie la main spastique extrinsèque portant sur les pronateurs, les fléchisseurs des doigts et du poignet et la main spastique intrinsèque soit des doigts longs, soit du pouce.

Le pouce est très souvent collé voir à l'intérieur de la paume.

Images site internet Spastic-hand.com

1.6.4 Les Malformations congénitales :

Les Malformations congénitales sont toutes les anomalies morphologiques de la main présentes dès la naissance de l'enfant.

Ces malformations qui sont dans 50% des cas héréditaires peuvent aussi être le fait d'infections, de cancer, ou encore sans cause génétique identifiée.

Dans tous les cas, le terme « congénital » indique que la malformation est survenue au cours de la grossesse**.**

Le plus souvent, ces anomalies se développent pendant les deux premiers mois de la grossesse. La fréquence des malformations du membre supérieur et de la main est de 6.5 cas sur 10000 naissances**.**

Pour les classer, on peut utiliser deux classifications internationales que sont la classification de Swanson ou la classification de Tonkin :

La classification internationale de Swanson permet de distinguer 7 catégories différentes :

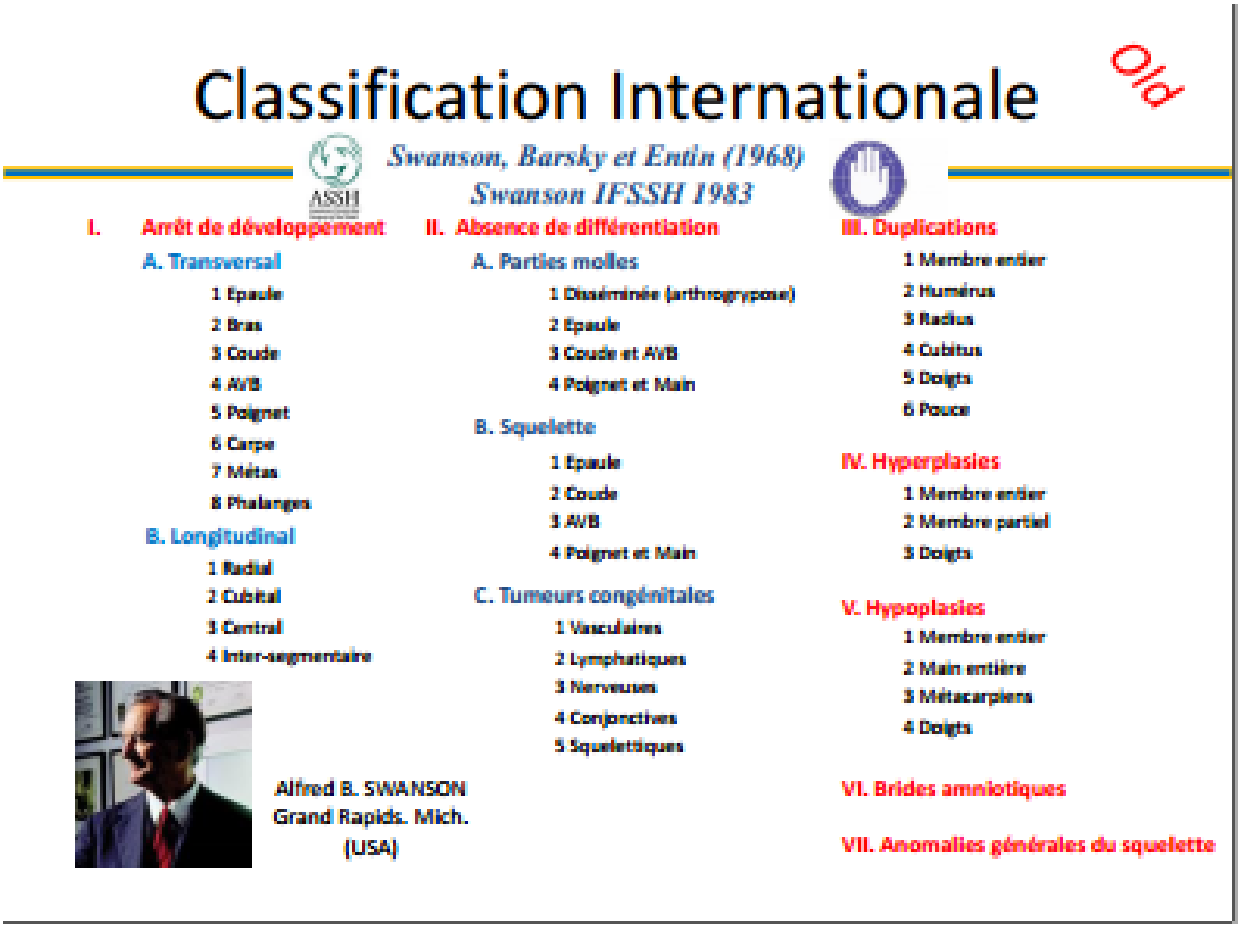

Cours DIU Professeur F.Moutet (Novembre 2018)

- <u>Les malformations dues à un arrêt du développement comme les agénésies et les mains bottes radiales :</u>

A. Les formes transversales : aplasie ou hypoplasie segmentaire

- Les amputations congénitales ou amélies
- Les amputations segmentaires ou phocomélies

Ils sont dépistés normalement tôt lors du premier trimestre de la grossesse, au cours de la première échographie anténatale.

B. Les formes longitudinales

- L'ectromélie du rayon radial ou main bote radiale : sa fréquence est de 1/300000. De nombreuses anomalies génétiques ou syndromes peuvent comporter une main bote radiale. La trisomie 18 est de loin la plus fréquente des anomalies chromosomiques avec absence de pouce et souvent agénésie radiale. On peut citer également l'Anémie de Fanconi , le syndrome de Holt-Oram ou Heart-Hand syndrome , le syndrome de VACTERL.

- La main bote cubitale

- <u>Les défauts de différentiation de type syndactylie, clinodactylie :</u>

La syndactylie cutanée simple est difficile à mettre en évidence en échographie anténatale.

Elle est facilement diagnostiquée lorsqu'il existe une fusion des segments osseux (syndactylie complexe) ou lorsqu'il existe des anomalies associées.

Elle est le plus souvent isolée, mais peut aussi s'inscrire dans le cadre des syndromes malformatifs comme le syndrome de Poland, le syndrome d'Apert, et la maladie des brides amniotiques.

- <u>Les duplications (comme la polydactylie, qui se manifeste par la présence d'un doigt supplémentaire)</u>

Les polydactylies sont classées dans ce groupe de malformations. Suivant l'axe organogénétique de la main, nous décrivons :

- Polydactylies préaxiales : le pouce ou duplication du pouce
- Polydactylies centrales : les II, III, IV (les plus rares)
- Polydactylies post-axiales : le Vème rayon

La duplication du pouce est dans la majorité des cas unilatérale et isolée. Parfois, elle peut être associée à d'autres anomalies de la main : triphalangisme, syndactylie, brachydactylie, dystrophie unguéale.

Les duplications font rarement partie de syndromes polymalformatifs qui sont par exemple : le syndrome de Pfeiffer, le syndrome de Rubinstein-Taybi, le syndrome de Greig ou céphalopolysyndactylie.

- L'excès de croissance ou hyperplasie

La macrodactylie est une anomalie congénitale rare (0,9% des anomalies du membre supérieur) d'étiologie inconnue. Elle correspond à une augmentation de volume de tous les éléments d'un ou de plusieurs doigts. Elle est habituellement isolée et comporte une infiltration fibrograisseuse prédominant en palmaire.

Photo cours A.Baiadda (DIU Grenoble)

- Le défaut de croissance ou hypoplasie

L'hypoplasie du pouce est une anomalie congénitale rencontrée soit isolément, soit dans le cadre d'une ectromélie du rayon radial.

Elle représente approximativement 11,2 % des anomalies congénitales de la main. L'analyse de la sévérité de l'hypoplasie s'effectue en utilisant la classification de Blauth.

La symbrachydactylie associe une brièveté digitale à une syndactylie cutanée. Il s'agit d'une anomalie non héréditaire, habituellement unilatérale et ne touchant pas les pieds. Leur fréquence est estimée de 1/10 000 à 1/40 000 naissances.

Les formes cliniques, de sévérité très variable, ont été classées par Blauth et Gekeler en quatre types. La main atteinte est toujours plus petite que la main controlatérale et il existe fréquemment une hypoplasie globale du membre concerné.

Il faut rechercher une aplasie des chefs sternocostaux des muscles grand et petit pectoral, constituant le syndrome de Poland.

- La maladie des brides amniotiques

La maladie amniotique est une entité clinique, qui comprend diverses anomalies congénitales caractérisées par des amputations des doigts, des acrosyndactylies et des sillons de constriction congénitaux. Ces malformations sont asymétriques, polymorphes et ne respectent aucune systématisation embryologique.

Photo cours A.Baiadda (DIU Grenoble)

- Des malformations dues à des syndromes plus généraux parmi lesquels nous trouvons :

  - L'arthrogrypose qui est une maladie neuromusculaire congénitale non évolutive caractérisée par la raideur et une amplitude de mouvement limitée touchant deux articulations ou plus.

  - Le pouce flexus ou flexus-adductus qui est défini par un pouce rétracté dans la paume ou la camptodactylie définie par un flexum irrégulier d'un ou plusieurs doigts touchant le plus souvent l'inter phalangienne proximale.

2eme Partie : L’appareillage du membre supérieur

2.1 Généralité :

Il ne faut pas confondre le mot orthèse qui vient du grec (ortho= « droit » et thésis= position) et le mot prothèse tiré du latin prothesis qui signifie « addition » (le suffixe pro signifiant « pour » et thèse signifiant « appui »).

La première désigne un appareil assistant une structure articulaire ou musculaire, qui compense une faiblesse des fonctions du membre supérieur en stabilisant ce dernier lors d’une phase de rééducation, de réadaptation ou de repos.

Alors que la deuxième est un appareil interne ou externe qui succède soit au membre soit à une partie d’un membre.

Mon mémoire parle uniquement des orthèses pour lesquelles je développe les spécificités de réalisation et d’application chez l’enfant de moins de 3 ans.

2.2 L’appareillage toute une Histoire :

Qu’il s’agisse d’orthèses ou de prothèses, il est impossible d’évoquer l’appareillage du membre supérieur sans nous arrêter sur son voyage à travers les siècles.

Les premières traces d’appareillages du membre supérieur nous viennent du Moyen âge où l’on observe les premiers gants en acier.

En 1564, Ambroise Paré imagine "une main dresseur de doigt". Il décrit également des moyens d'actions pour lutter contre les "ennemis" liés aux traumatismes de la main.

Il utilisait différents matériaux pour confectionner ses attelles.

En cas d'amputation de la main, il avait créé pour remplacer la fonction une main artificielle, "la main de fer".

En 1607, Fabritius traite les mains brûlées par cordelettes tractées sur les doigts.

En 1831 Monsieur Lacroix, mécanicien bandagiste de Monsieur le Baron Guillaume de Dupuytren, pose le 14 Juin sur une main aponévrectomisée par ce dernier une orthèse comprenant 4 tiges métalliques réglables s'allongeant et se raccourcissant à volonté, et surmontées d'espèces de dés pour embrasser l'extrémité des doigts.

L'idée de motoriser un gant par un câble de traction entraîné par un ressort remonte au XIXe siècle. Elle vient de Duchenne de Boulogne et figure dans son ouvrage « Physiologie du mouvement » publié en 1867

Les grandes guerres du XXème siècle, à cause du nombre impressionnant d'amputés mais aussi de brûlés et de mutilés, ont permis l'essor des technologies prothétiques et orthétiques ainsi que des entreprises qui les conçoivent.

A partir des années 60, les anglo-saxons Wynn Parry (rhumatologue) et Brand (chirurgien), les ergothérapeutes américaines Maud Malick, Elen Fess et Judith Colditz, dévellopent aux travers de multiples travaux, la chirurgie et la rééducation de la main.

Les premiers plastiques thermoformables à haute température apparaissent dans les années 60.

Jusque-là, je n'ai pas retrouvé d'élément bibliographique d'appareillages réalisés sur le petit enfant et ce, très certainement en raison des matériaux inadaptés au modelage sur de petits segments.

C'est très récemment, dans les années 1980, que se développent des plastiques thermoformables à basse température qui permettent de fabriquer des orthèses plus légères, mieux adaptées d'un point de vue anatomique et réalisables sur mesure et, surtout, mieux tolérées par le patient.

Ces nouveaux matériaux sont un outil formidable pour commencer à être utiliser avec les enfants. Si l'expérience avec la population adulte est riche, nous en sommes aux prémices de l'appareillage sur le petit enfant.

Les techniques et technologies ne cessent d'évoluer et les dernières années ont vu apparaitre les imprimantes 3D et les techniques par DAO qui offrent désormais de multiples possibilités.

2.3 Les Matériaux :

Comme nous l'avons évoqué précédemment, les gants en acier datent du moyen âge, mais en France, l'acier n'est plus utilisé aujourd'hui que pour des lames d'orthèses dynamiques de doigts longs ou d'autres systèmes dynamiques permettant des récupérations d'amplitude de doigts, de poignet ou de coude.

Le travail du cuir est long et nécessite la réalisation d'un positif plâtré mais reste une matière solide, confortable qui, associée à une partie rigide ou semi rigide est appréciée des patients de rhumatologie ou d'enfants atteints d'arthrite juvénile.

On trouve tout de même dans certains pays comme les pays d'Afrique où nombre d'orthésistes, de kinésithérapeutes, d'ergothérapeutes sont intervenus, des appareillages adaptés, réalisés à l'aide de matières premières et d'objets du quotidien permettant de répondre parfaitement à l'objectif défini.

Cette pratique des orthèses à faible coût a bien été décrite dans le mémoire de Thibault Jouve intitulé « Les orthèses de la main « Low Ressource » ».

Le plâtre qui est beaucoup utilisé dans ces pays l'est beaucoup moins chez nous où on l'utilise essentiellement pour réaliser des orthèses d'immobilisation provisoires.
Il reste également très efficace dans des traitements de postures statiques progressives pour récupérer des raideurs par exemple dans les traitements de camptodactylies.

Mais le développement des plastiques thermoformables à partir des années soixante a été déterminant car il a permis la réalisation d'orthèses sur mesure, tout à la fois rigides et légères. Il est pour nous, ergothérapeutes et kinésithérapeutes un outil formidable.

Le premier à arriver sur le marché est le Polysar® en 1966 découvert fortuitement par Ernest Jack Buckler et Michael Hugh Richmond de la société Canadienne Polysar Limited. Cette société fut le premier fabricant mondial de matière première pour la confection de pneumatiques. Ces nouvelles matières se distinguent par une température de ramollissement très basse (entre 55 et 80°C) et sont malléables dans l'eau chaude.

Depuis les années 70, d'autres fabricants ont mis au point de nouveaux matériaux plus élastiques rendant le travail de moulage plus facile. Nous avons aujourd'hui une petite dizaine de fournisseurs de thermoformables avec pour chacun d'entre eux des particularités.

Parmi eux, nous trouvons Orfit®, qui est le plus communément utilisé, Adhesia®(qui commercialise le X-lite® qui est biodégradable),Rolyan®, Thuasne®(qui fait essentiellement des prédécoupés pour le moment), Aquaplast® et Polyform® pour les plus connus.

Trois grandes catégories de thermoformables se sont distinguées en fonction de leurs indications thérapeutiques et du type de membre touché. Ces produits sont composés des mêmes matières premières avec des concentrations différentes en polyisoprène et polycaprolactone. Ces différences de dosage leurs donnent des capacités d'étirement différentes (certaines restent très rigides quand d'autres deviennent malléables). Il est par exemple très difficile de faire un moulage de doigt avec une plaque rigide et non étirable. C'est pour cette raison qu'il convient d'utiliser le bon matériau pour un membre et une pathologie précise.

2.3.1 Les produits à faible étirement :

Les produits à faible étirement sont les premiers apparus sur le marché. Ils n'ont que très peu de mémoire élastique et sont d'une épaisseur supérieure à 2mm. Les cinq principaux produits sont :

- le Polysplint®A (ancien Polysar®)
- leSan Splint®
- l'Orthoplast®
- le Synergie®
- l'Easy-Fit®

Leur température de ramollissement se situe aux alentours de 75°C, et leur positionnement se fait la plupart du temps à l'aide d'une bande élastique. Leur précision de moulage est faible et la fixation d'adjonctions (velcros, fermetures, renforts,) se fait par rivetage, collage ou dégradation du matériau au trichloréthylène. Ces matériaux sont de moins en moins utilisés à part l'Easy-fit® qui possède des propriétés d'autocollage et une souplesse supérieure.

2.3.2 Les produits à étirement moyen :

Les produits à étirement moyen présentent la deuxième génération. Leur épaisseur est souvent élevée et leur température de ramollissement se situe autour de 65°C.

Les principaux produits sont :

-le Rolyan®

-le San Splint®

-le San Splint®polyform

-le Polysplint®B

-l'Orfit Flex®

Leur mise en œuvre s'effectue par utilisation de la pesanteur et du lissage car un étirement trop important provoque un déchirement de cette matière.

2.3.3 Les produits à grand étirement :

Les produits à grand étirement sont apparus sur le marché au début des années 80 et ont révolutionné les applications et les possibilités d'appareillage. Ils existent en plusieurs épaisseurs allant de 1,6mm à plus de 4mm en plusieurs perforations et depuis peu en plusieurs couleurs.

Les principaux produits sont :

- l'Orfit®
- l'Aquaplast®
- le Plastan®, seul produit français arrêté en 1989
- le Memory®

Ils sont thermo-indicateurs car leur teinte change lors de l'échauffement pour devenir légèrement transparents. Leur température de ramollissement va de 55°C à 60°C. Ils sont composés presque exclusivement de polycaprolactone, ce qui leur donne une grande élasticité. Leur mise en œuvre s'effectue par étirement et fixation de la matière première par auto-collage.

Il est toujours possible d'effectuer des renforts en collant des bandes à la chaleur sèche. Toutes les fixations sont réalisées à la chaleur sèche (chalumeau, flamme ou décapeur thermique). Ces matériaux possèdent une grande mémoire élastique, ce qui permet de faire toutes les retouches à postériori (100% pour l'Orfit®, 97% pour l'Aquaplast® et 87% pour le Memory®))

L'emploi de plastiques thermoformables à basse température permet la confection d'orthèses directement modelables sur le patient, sans passer par un moulage en plâtre.

Nous avons à notre disposition une multitude de plaques plastiques de différentes épaisseurs, micro ou macroperforées, plus ou moins élastiques, dont les temps de chauffe et de refroidissement varient, à mémoire ou non.

Cette large gamme de matériaux à notre disposition nous permet de répondre à un cahier des charges précis selon que l'on recherche de la souplesse ou de la rigidité, du confort, de la légèreté, une application lente ou rapide …

2.3.4 Les Matériaux souple et les adjonctions :

A ces plaques plastiques viennent s'ajouter des nouveaux matériaux qui sont utilisés pour réaliser des orthèses plus légères, plus confortables, mais également des matériaux qui servent d'adjonctions ou nous permettent de réaliser des orthèses mixtes à la fois rigides et souples nous permettant ainsi de stabiliser tout en améliorant le confort et la fonction.

Parmi ces matières nous trouvons :

- Le Néoprène
- Le Tissus 3d
- Le cuir
- Le lycra

Et de nouveaux produits comme :

- L'Orficast® qui se présente sous forme de bandes d'Orfit® avec une trame tissue qui augmente le confort de port.

- L'Evamic® qui est une matière qui se chauffe à 100 degrés à chaleur sèche, s'applique directement sur le membre supérieur recouvert d'un Jersey.

2.4 Les Orthèses de la main de l'enfant :

2.4.1 Généralités :

Toute pathologie ou traumatisme de la main de l'enfant peut être source d'une intervention chirurgicale. La chirurgie de la main est techniquement exigeante et le rétablissement de la fonction nécessite une rééducation bien conduite qui doit tenir compte des choix opératoires du chirurgien.

Associées à la rééducation, les orthèses sont le complément indispensable pour maintenir une position et/ou amplifier une fonction. Dans certains cas et notamment chez l'enfant, l'appareillage est une aide précieuse pour valider la décision d'une intervention chirurgicale.

Les orthèses, quel que soit leur type, leur mode d'action ou leur localisation sont des agents thérapeutiques dans le monde des pathologies des mains ; elles compensent une fonction absente ou déficitaire, assistent une structure articulaire ou musculaire, stabilisent un segment corporel pendant une phase de réadaptation ou de repos.

Les orthèses sont préférentiellement personnalisées, réalisées sur mesure, respectant ainsi la physiologie et les contraintes anatomiques du patient contrairement au dispositif en série. Une orthèse fabriquée sur mesure offrira un positionnement plus adapté et surtout un meilleur confort.

Une orthèse se définit par 4 caractéristiques qui sont :

- Son type (statique, dynamique ou compressif)
- Son mode d'action (correctif /assistant / protecteur /préventif)
- Sa localisation (doigts /main /poignet /coude)
- Les matériaux avec lesquels elle est confectionnée.

Dans l'ouvrage « Orthèses de la main et du poignet « Protocoles de rééducation » Micheline Isel décrit les critères d'une bonne orthèse et dit que pour être bien acceptée par le patient, l'orthèse doit être :

- non douloureuse
- confortable
- légère
- esthétique
- discrète
- facile à mettre, à enlever, ne nécessitant pas une tierce personne
- elle doit pouvoir s'adapter à l'évolution clinique et être modifiée sans avoir à être changée.

Pour une bonne utilisation de l'orthèse, le patient doit être « éduqué » et « coopératif ».

L'orthésiste doit lui donner des explications et instructions simples et concises qui seront reprises sur une fiche de conseils précisant :

• le mode d'action de l'orthèse, la manière de la porter, la durée, la fréquence diurne ou nocturne. Lorsque l'atteinte est bilatérale, il est recommandé d'alterner tous les 8 jours le port de chaque orthèse,

• les éventuelles complications pouvant survenir, inhérentes aux matériaux et à la confection de l'appareillage,

• les modifications éventuelles à apporter et donc la nécessité d'une surveillance régulière,

• certaines précautions telles qu'éviter d'exposer l'orthèse à la chaleur d'un radiateur ou au soleil sur la plage arrière d'une voiture.

La coopération du patient est capitale quand on prend en charge un adulte. L'appareillage est un des garants de la réussite de son traitement. Le pronostic fonctionnel peut dépendre d'une bonne ou mauvaise orthèse.

Dans le cas de l'enfant en bas âge, il s'agit plutôt d'éduquer et de rassurer les parents qui seront les garants de la bonne utilisation de l'orthèse.

2.4.2 Classification des orthèses :

<u>- Les orthèses statiques de stabilisation :</u>

Une orthèse statique est composée d'un seul module fixe et rigide n'autorisant pas la mobilité de l'articulation concernée.

Elle peut être de repos, de prévention ou protection, elle est de préférence de forme tubulaire, elle met en position de repos une ou plusieurs articulations.

Elle a pour but de limiter la douleur, de stabiliser la ou les articulations dans la position thérapeutique souhaitée tout en autorisant la mobilisation des zones adjacentes. Elle permet la consolidation et la cicatrisation.

De correction, elle permet la récupération d'une attitude vicieuse par l'emploi d'orthèses statiques en série, par exemple sur un flessum congénital. A chaque fin de séance, après travail en posture, une orthèse est confectionnée. Elle est gardée de 24 à 72 heures avant d'être refaite après la séance suivante, et ainsi de suite jusqu'à récupération maximale de l'amplitude articulaire. La force appliquée sera légère mais l'application longue donnant une réponse plastique des tissus.

- Orthèse statique restrictive :

Elle limite le balayage articulaire dans un sens, tout en laissant la mobilité articulaire dans l'autre sens, grâce à une butée dorsale ou palmaire placée en regard de l'articulation mobile.

- Orthèse dynamique de mobilisation :

Elle aide à réaliser un mouvement, elle supplée un déficit articulaire ou moteur.
Elle comprend deux modules : un élément stable qui sert de base et une adjonction qui est mobile appelée moteur (lame, potence, bande élastique).

La mobilisation permet le passage d'une position de départ à une position d'arrivée.

Elle a pour but de fournir une traction continue. Il est important de doser la force à appliquer ; une force importante pendant une longue période peut conduire à l'ischémie et une force faible n'apporte aucun résultat.

Elle peut être :

- D'assistance, elle favorise un mouvement déficitaire d'origine neurologique, articulaire ou musculaire.

- De prévention/protection, elle permet d'éviter toutes rétractions séquellaires post-chirurgicales ou traumatiques.

- De correction, elle est axée sur la correction d'attitudes vicieuses, séquellaires et sur la récupération de la fonction de préhension.

-Les orthèses compressives :

Une orthèse compressive est réalisée en tissu élastique dans les deux sens de type Lycra® comparable au tissu de bas de contention. Elle a pour but de limiter voire réduire l'œdème. Elle agit sur la qualité de la cicatrisation notamment chez les brulés, aide à remodeler les moignons d'amputation et peut améliorer les troubles de la sensibilité.

-Orthèses de fonction :

Il s'agit d'un appareillage statique ou dynamique qui compense un mouvement déficitaire et qui permet de favoriser l'activité.

3eme partie : Spécificité de l'appareillage de l'enfant

3.1 La place du Jeu :

L'expérience d'un traitement ou d'un soin est la plupart du temps un moment difficile pour un enfant.

Freud disait déjà en son temps « ***L'enfant joue toujours*** »

Comme tout est amusement pour lui, il est facile de trouver un moyen de rendre ludiques les explications et les démonstrations préalables aux soins.

Il faut d'abord réaliser que l'enfant possède sa manière de comprendre ce qui lui arrive et d'y réagir en fonction de ses émotions, qu'elles soient positives ou négatives.

Il importe de développer une approche globale.

Le petit peut avoir un air renfrogné, boudeur ou effrayé en s'accrochant désespérément à sa maman ou à son papa.
Ces êtres chers sont pour lui la référence la plus importante, leur présence est toujours sollicitée.

L'autre crainte est la peur qu'on touche à son corps. Il faut là aussi l'apprivoiser par le jeu, en lui racontant des histoires, en jouant à cache-cache ou en lui chantant une chanson. Tout ce qui est ludique possède la vertu de le calmer, de le familiariser.

Chez le nourrisson, il y a même un âge où toute figure autre que celle de la mère ou des personnes de l'entourage immédiat déclenche une crise de larmes tenace. Pour contrer ce phénomène anxieux, une attitude ludique, un « doudou» que le petit peut serrer contre lui, un nounours que l'on agite ou quelque autre jouet, sont des accessoires utiles.
Si on ne possède pas de matériel, il est toujours possible de tirer partie de photos, de dessins à colorier. Ce n'est pas le matériel sophistiqué qui compte, c'est plutôt le désir du thérapeute de se mettre à la portée de l'enfant, avec des mimes, des contes, des histoires inventées ou adaptées aux circonstances et des gestes drôles.

3.2 La place des parents :

Comme évoqué dans la première partie, l'enfant a sa façon à lui de communiquer et d'interagir mais il ne peut pas exprimer clairement une gêne ce qui peut être un frein important à appareiller un bébé. L'enfant hospitalisé pourra être vu chaque jours voir plusieurs fois par jour mais l'enfant vu en consultation va rentrer chez lui. La place des parents est donc prépondérante que ce soit le jour de la consultation mais également dans le suivi, la surveillance et l'application de l'appareillage. Ils sont à la base de la réussite du traitement orthétique.

Lors de la première rencontre, il se peut que les parents soient plus difficiles à gérer que les enfants car ils peuvent être inquiets malgré les explications du chirurgien et peuvent communiquer leur stress à l'enfant. Ils se sentent parfois coupables de la situation et se posent encore beaucoup de questions :

- « L'appareillage bloquera la main de mon enfant, il ne pourra plus rien faire »
- « Mon enfant ne peut pas dormir sans mettre ses doigts ou son pouce à la bouche »

Ils ont peur de mal faire :

- « Je ne sais pas si j'arriverais à mettre l'orthèse »
- « J'ai peur de lui faire mal de le blesser »

La première étape est donc pour nous thérapeute de rassurer les parents en leur expliquant de façon simple chaque étape de la confection. Le moment de la réalisation du patron est l'occasion de donner ces explications tout en rassurant l'enfant qui voit le dessin de sa main comme un jeu.

Il est important de leur donner un rôle qui peut être de maintenir le membre supérieur ou la main de l'enfant, de le rassurer, de le distraire par la chanson ou avec une histoire ou un jouet.

Une fois l'appareillage réalisé il faut :

- Les guider dans la mise en place de l'appareillage
- Leur réexpliquer le but et l'intérêt de l'appareillage réalisé
- Les informer sur les mesures d'hygiène, d'entretien de l'orthèse et les modalités d'application (le jour, la nuit ou la sieste), sur la surveillance de la tolérance(mise en place progressive pour surveiller d'éventuels points d'appuis), sur la durée de port.

On doit s'adapter au rythme de l'enfant mais aussi aux différents adultes qui l'entoure au quotidien.

L'ensemble de ces informations doivent être reportées sur un support laissé aux parents (annexe 1).

3.3 Les matériaux utilisés :

Les orthèses seront préférentiellement réalisées avec des matériaux souples et dont l'épaisseur variera en fonction de la longueur du segment à appareiller et de la rigidité nécessaire.

L'Orfit Classic®, l'Orfit Color® de faible épaisseur (1.6 ou 2mm) conviennent parfaitement pour réaliser les appareillages de la main de l'enfant. L'Orfit Light® 1.6mm peut être privilégié pour la posture de nuit car il offre un peu plus de confort et de souplesse.

Pour offrir encore plus de souplesse et plus de confort, il convient d'utiliser des matériaux comme l'Orficast®, l'Evamic®, le Néoprène, le cuir ….

Lors de l'utilisation de matériaux macro perforé, il peut être nécessaire de border avec de l'Elastoplaste® ou de la mousse adhésive les contours piquants de l'orthèse.

La mousse peut également être appliquée sur des zones à risque d'hyper appui.

Dans la mesure du possible, nous laissons l'enfant en âge de comprendre et de parler soit entre 2 et 3 ans choisir la couleur du thermoformable. Alors que la petite fille choisit souvent le bleu ciel ou le rose, l'orthèse du petit garçon est régulièrement rouge pour une orthèse « Spiderman », noir pour une orthèse « Batman » ou bleu pour une orthèse « Avengers ».

Une orthèse qui plait est une orthèse plus facilement acceptée.

3.4 La réalisation et la mise en place de l'appareillage :

Pour la réalisation de l'appareillage sur la main d'un enfant, nous avons évoqué l'appréhension, les pleurs, la douleur et l'intérêt du jeu et de la présence des parents.

Le contexte et l'environnement dans lequel l'appareillage est réalisé va influer sur notre prise en charge, on privilégie donc un environnement calme et une pièce peut être dédiée spécifiquement à cet effet.

On doit également penser à l'installation de l'enfant qui peut rester dans son cosy ou sa poussette, que l'on place dans les bras des parents, ou que l'on couche sur des coussins de positionnement placés sur une table réglable en hauteur.

Le moment peut ne pas être propice à l'appareillage car l'enfant peut avoir faim et dans ce cas il est important d'être patient et de commencer pendant ou après la tétée ou le biberon.

La plupart du temps nous utilisons des gabarits et des mesures pour les plus petits mais dès que l'enfant sera en âge de tenir assis sur les genoux de ses parents, d'interagir et de jouer, nous privilégions la réalisation d'un patron.

Au moment du moulage, nous sommes confrontés chez les plus petits aux réflexes archaïques tels que le grasping et chez d'autres à des mouvements de retrait au contact du chaud, des mouvements de résistances…Il est possible de préparer l'enfant au contact du thermoformable en utilisant des chutes avec lesquelles il réalise une attelle pour son doudou ou une bague pour sa maman.

La petite taille des segments et des bras de levier rend délicat le placement de nos mains pour maintenir et préformer. Etant donné la taille des segments, il faut être d'autant plus précis pour apporter la correction à l'endroit voulu.

Les membres sont souvent potelés, avec des reliefs mous, sans accroche, difficiles à modeler.

Pour être efficace, la réalisation doit être rapide et l'appareillage doit être miniaturisé et simplifié.

Lors du moulage, il est plus aisé de réaliser un collage point par point du thermoformable au niveau de l'avant-bras et/ou du bras pour pouvoir travailler uniquement au niveau de la main et maintenir la correction souhaitée (réaxation digitale ,ouverture de commissure, creusement des arches…)

Ce collage point par point permet également de réaliser un appareillage très couvrant qui permet de limiter toute complication liée à la fragilité de la peau en optimisant la surface d'appui.

Pour les finitions, il est nécessaire de bien arrondir les angles, d'adoucir les bords et de les border si nécessaire avec de la bande autocollante ou du Tensoplast®.
Lors du port, on peut conseiller la mise en place d'une interface comme le jersey® ou le Redigauz®).

On évite par mesure de sécurité les mousses à l'intérieur de l'orthèse car l'enfant qui porte tous les objets à la bouche en fait de même avec l'orthèse et toutes les adjonctions, toutes les mousses sont autant d'éléments qu'il risque d'avaler.
Par mesure de sécurité et si une mousse doit être incluse, il est important de la prévoir au moment du moulage. Tout élément non prévu ajouté après le moulage vient créer un appui supplémentaire qui peut blesser l'enfant.

D'une façon générale, on privilégie l'appareillage statique à l'appareillage dynamique car tous les éléments moteurs seront compliqués à miniaturiser et à régler.

Compte tenu de la taille des segments, il est très difficile d'appliquer une force de traction à l'endroit voulu.

L'enfant risque également de se blesser avec les lames, les potences et autres éléments moteurs.

Une fois l'orthèse réalisée et la position de correction souhaitée obtenue, il faut que celle-ci soit maintenue en bonne position sans glisser et sans pouvoir être retirée par l'enfant.

De ce fait, il est conseillé de ne pas utiliser des systèmes de fermeture Velcro / crochet du moins pour les plus petits qui pourront être facilement arrachés et de privilégier la fermeture à l'aide de bande élastique adhésive ou cohésive.
Pour éviter le glissement de l'orthèse, on peut proposer de fixer la partie inférieure de l'orthèse avec de l'Elastoplast®.

3.5 Le suivi :

Comme énoncé dans la première partie, les premières années de la vie de l'enfant sont rythmées par les apprentissages et le développement psychomoteur.

L'orthèse de l'enfant est un élément thérapeutique de proprioception, elle est un élément qui initie le mouvement.

Il est nécessaire que l'enfant voit sa main, que l'enfant sente sa main et que l'enfant utilise sa main.

Si l'atteinte est bilatérale, le port de l'orthèse doit être réalisé en alternance : l'enfant a besoin de l'exploration orale du pouce et l'on doit tenir compte de l'évolution de la préhension.

De plus, la croissance est très rapide et l'appareillage va nécessiter une surveillance particulière et un renouvellement régulier.

Avec la croissance, les déformations sont amenées à s'aggraver et l'orthèse peut ne plus être adaptée et blesser l'enfant.

L'appareillage statique étant privilégié, le renouvellement régulier nous permet de corriger doucement et progressivement ces déformations.

Il est indispensable de revoir l'enfant dans les 15 jours qui suivent la première mise en place de l'appareillage, pour d'une part contrôler l'efficacité et d'autre part faire le point avec les parents sur la tolérance. L'enfant n'est pas capable d'exprimer clairement une gêne et la moindre marque malgré les informations et les supports écrits (annexe1) peut être source d'inquiétude.

Cette consultation de contrôle nous permet parfois de réévaluer nos techniques comme dans les cas ci-dessous :

- Réalisation d'une orthèse statique courte sur main botte radiale avec plaie sur la limite supérieure de l'attelle.

Pour corriger la position tout en supprimant l'appui à la limite supérieure, nous avons augmenté la surface d'appui en réalisant une orthèse longue et en y mettant une sous-patte.

- Réalisation d'une orthèse dorsale sur une paume de main brulée qui a entrainé des points d'hyper appui sur face dorsale des doigts malgré les adjonctions en gel : difficultés des parents à mettre l'appareillage, problèmes de serrage du Tensoplast®.

L'appareillage dorsal a été remplacé par une orthèse de posture palmaire avec maintien velcro doux sur le dos de la main et des doigts :

Il est important de ne pas rester enfermé dans une technique et de savoir adapter notre appareillage à des contraintes environnementales, humaines et/ou matérielles.

3.6 Exemples d'orthèses :

3.6.1 Pathologies acquises :

- **La paralysie obstétricale du plexus brachial :**

  Il est important de bien observer l'attitude de l'enfant atteint d'un plexus brachial obstétrique.
  Le regard de l'enfant est souvent orienté vers son membre supérieur sain qu'il emmène à la bouche. Son membre supérieur atteint est lui le plus souvent placé loin derrière lui dans une attitude d'extension et de rotation.

  Le premier appareillage à réaliser est un appareillage en flexion du coude pour que l'enfant puisse voir sa main et l'explorer.

  Cet appareillage peut être souple (bandage) ou rigide (thermoformable).

Par la suite, en fonction de la récupération, les enfants peuvent être traités par neurotisation à la suite de laquelle il est nécessaire de protéger quelques semaines la réparation chirurgicale. Dans ce cadre, nous réalisons un appareillage en flexion du coude, abduction d'épaule et rotation externe.



- **La paume de main brulée :**

  Dans le cadre d'une brûlure de paume de main de 2ème degré profond et 3ème degré, on réalise des appareillages compressifs (gants de compression) qui permettent de limiter par une action d'anoxie tissulaire la réaction inflammatoire et le risque de cicatrisation hypertrophique.

  Le gant efficace pour les zones circulaires doigts longs est inefficace sur des zones concaves comme la paume de main pour laquelle nous réalisons plutôt une compression rigide.

  L'autre complication de la brulure de main est l'apparition de brides cicatricielles qui viennent limiter la mobilité et donc la fonction de la main. Nous réalisons des appareillages permettant une posture en Capacité Cutanée Maximale (CCM).

  La première solution consiste à réaliser un appareillage palmaire qui pourra être porté en complément de l'orthèse compressive : cet appareillage présente l'avantage d'être plutôt bien toléré mais doit être ajusté pour éviter de glisser. Il est donc maintenu par bande cohésive de préférence ou au minimum par Elastoplast® sur l'avant-bras.

La deuxième solution est de réaliser un appareillage dorsal qui permet de bien voir la zone palmaire une fois l'orthèse mise en place ce qui nous permet de venir comprimer la zone de cicatrisation à l'aide d'une cupule en Orlen®.

Cette orthèse est fixée doigt par doigt à l'aide de bande Tensoplast®.
Comme l'orthèse palmaire, elle est portée 23h/24. (Annexe 2)

Le silicone peut servir d'adjonction à l'orthèse pour améliorer le processus de cicatrisation et lutter contre l'apparition de brides et cicatrices hypertrophiques.

- **Les lésions tendineuses :**

  Dans le cadre de réparations tendineuses, nous réalisons des appareillage de protection.
  Dans le cas ci-dessous un appareillage de type Duran avec un capot de protection palmaire. Il n'y a pas de protocole de mobilisation mais une immobilisation stricte.

- **L'arthrite juvénile idiopathique :**

  Dans le cadre de l'arthrite juvénile, on réalise des orthèses de posture nocturnes pour mettre au repos les articulations.

  Lors des phases inflammatoires, l'enfant porte également des orthèses de fonction limitant la douleur pendant l'activité. Ces appareillages étant porté durant de longues périodes, il est nécessaire d'augmenter le confort et on utilise des matières souples comme le Cuir, l'Evamic®, le Néoprène et l'Orficast®.

3.6.2 Malformations congénitales :

- **L'arthrogrypose :**

Dans le cadre de l'arthrogrypose nous réalisons des orthèses dès les premiers mois de vie dont le but est de récupérer des amplitudes d'ouverture de la main, de flexion des articulations digitales, de correction des déviations des doigts et du poignet.

Ces appareillages sont mis en complément d'une, voire 2 séances minimum par jour de rééducation.

Pour la flexion des Métacarpo-phalangiennes et des Interphalangiennes, nous réalisons des bandages en pro flexion que l'enfant portera plusieurs fois par jour sur de courtes durées.

Pour l'ouverture des doigts et la correction des déviations, nous réalisons des palettes palmaires progressives.

Cet appareillage est de préférence réalisé en Orfitlight®, il est très couvrant de préférence. Il est porté la nuit et la sieste et son maintien se fait par bandage cohésif.

- **La camptodactylie** (annexe 3) :

  Pour les enfants de moins de 3 ans, l'appareillage sera toujours un appareillage statique palmaire.

  Il concerne très fréquemment le Vème doigt. On peut réaliser une palette digitale tubulaire comprenant un seul doigt si la longueur des segments le permet.

On privilégie une palette comprenant 2 doigts adjacents

Ou le plus souvent une palette palmaire comprenant tous les doigts.

Afin de surélever l'articulation concernée, nous pouvons utiliser des adjonctions en pate siliconée.

Cet appareillage sera porté la nuit et éventuellement en complément lors de la sieste pour les plus petits.

L'orthèse sera la plupart du temps maintenue par de la bande cohésive avant l'âge de 3 ans. Dans certains cas quand les segments sont plus longs, nous pouvons utiliser de la bande velcro souple qui pourra être individualisée pour les doigts à traiter en réalisant des fentes dans la palette palmaire.

- **Le pouce adductus :**

Dans le cadre du pouce adductus, on réalise des orthèses de posture à porter la nuit pour placer l'articulation en abduction maximum. Comme pour toutes les orthèses nocturnes de l'enfant, on privilégie l'Orfilight®, les orthèses très recouvrantes et la fixation par bande

Pour améliorer le confort, on peut réaliser de petites orthèses courtes en pâte siliconée.

Pour le jour on réalise une orthèse de type Boomerang qui est une orthèse de fonction qui permet l'opposition du pouce et facilite les préhensions.
Les matériaux utilisés sont variés, l'orthèse peut être réalisée en Orfit® mais de préférence on choisit des matières souples pour augmenter la tolérance et favoriser la fonction.

Orthese Boomerang Double cuir

Sanglage élastique velours

Evamic

- **Autre appareillage statique :**

  La palette palmaire associée à de la pâte siliconée permet de posturer la main et de travailler individuellement sur chaque doigt.

  Dans l'exemple ci-dessous, nous avons une jeune fille avec un syndrome d'Apert qui à la suite d'une chirurgie de syndactylie du III et IV se retrouve avec une déviation cubitale du IV et du V qu'on tente de réduire grâce à un appareillage de posture palmaire à porter la nuit.

  Le maintien des doigts se fait par bande cohésive.

- **La syndactylie :**

  Orthèses pré chirurgicales pour réaxer et étendre les doigts.
  Maintien des doigts par bandage velours souple et lycra afin d'augmenter la tolérance.

- **La main botte radiale :**

  Dans le cadre de la main botte radiale, si la rééducation fait l'unanimité, la confection d'attelles de posture est plus décriée.

  Le traitement orthopédique prévient l'inclinaison radiale du poignet et lutte contre les raideurs articulaires du membre supérieur dans sa globalité.

  Si la chirurgie est temporairement contre indiquée, les attelles préservent la réductibilité du poignet et on réalise dans ce cas un appareillage de posture nocturne pour réaxer la main et l'avant-bras. Cet appareillage doit être le plus long possible sur l'avant-bras et le plus recouvrant sans pour autant gêner la mise en place.

  La réaxation doit être la plus progressive possible. Pour une meilleure tolérance, le maintien de l'orthèse se fait par une bande élastique à départ interne cousu sur le thermoformable.

  Dans le cadre de réaxation chirurgicale, les orthèses sont indispensables en post-opératoire, après l'ablation des broches de radialisation, pendant 1 mois, nuit et jour et pendant 3 mois de façon nocturne, en attendant l'apparition de mouvements d'extension volontaire.

3.6.3 La Main Spastique :

Dans le cadre de la main spastique, le point de départ sera l'évaluation globale du membre supérieur : le contrôle moteur, la sensibilité, la position au repos et à l'effort, l'examen clinique articulation par articulation et muscle par muscle.

A l'issu de cette évaluation, un traitement adapté sera proposé et comme le point de départ des difficultés est souvent la spasticité, la toxine botulinique sera souvent utilisée en première intention ou de façon ciblée.

A noter que les injections de toxine ne sont pas autorisées pour les enfants de jeune âge (AMM à partir de 2ans).

Avant 2 ans, nous réalisons souvent des orthèses permettant de sortir le pouce de la paume afin de favoriser la stimulation proprioceptive. Pour ces appareillages, nous privilégions l'utilisation de matériaux souple comme le néoprène.

Après 2 ans et dans un contexte d'injection de toxine, nous réalisons un appareillage permettant de stabiliser l'articulation afin de rééquilibrer le couple agoniste/antagoniste ou permettant de potentialiser l'effet de la toxine en relayant l'effet chimique par un effet mécanique ou enfin d'étirer au maximum les muscles injectés pour décaler l'apparition de la première tension.

- Des appareillages souples pour le pouce qui se rétracte dans la paume de la main :

- Des appareillages plus rigides pour le poignet qui ne s'étend pas :

3.6.4 Les orthèses de fonction :

Quelle que soit la pathologie, on est généralement amené à faire plusieurs orthèses.

On aura très souvent une orthèse de correction à porter la nuit qui sert à limiter une attitude vicieuse, à prévenir l'évolution d'une déformation et optimiser une amplitude ou tout simplement à protéger.

Mais la main est faite pour bouger, pour saisir et manipuler et l'appareillage doit avant tout avoir un rôle de compensation pour venir initier le mouvement.

Notre rôle est d'analyser ce mouvement pour pouvoir proposer l'adaptation qui optimisera la fonction.

Chaque situation est différente, chaque enfant est unique et notre réflexion repose sur une analyse globale.

Quelques exemples :

Suite à un transfert d'orteil, cet enfant n'a pas de pince pulpo pulpaire efficace pour venir saisir les objets.

Nous réalisons donc un gantelet dorsal posturant le néopouce et permettant ainsi une prise fine efficace.

Pour un patient de 3 ans avec des séquelles de plexus brachial obstétrique qui ne peut pas utiliser sur plan son membre supérieur atteint qui reste constamment en supination, on réalise une orthèse initiant la pronation.

Pour ce pouce adductus, on réalise une orthèse boomerang qui optimise l'opposition.

On réalise un gantelet court pour initier la préhension du crayon.

CONCLUSION

C'est à travers ces quelques pages que je comprends toutes les particularités de notre travail en pédiatrie. Un travail qui contrairement à la main de l'adulte n'en est qu'à ses prémices car les travaux sur la main du jeune enfant sont très récents et sont pour la plupart liés aux découvertes en neurologie.

La bibliographie est pauvre, les centres spécialisés sont rares. On trouve bien du côté de Paris une kinésithérapeute/orthésiste qui travaille en collaboration avec l'Hôpital Necker et le groupe parisien des chirurgiens de l'enfant, mais ce type de collaboration reste isolée. Pourtant, la pathologie de la main de l'enfant est réelle et si la plupart des atteintes traumatologiques évoluent favorablement, les autres atteintes nécessitent une prise en charge rééducative importante.

Cette prise en charge est donc plus globale, réalisée la plupart du temps en centre de rééducation car aux atteintes du membre supérieur viennent souvent s'ajouter des atteintes au niveau des membres inférieurs, au niveau du rachis, des troubles des apprentissages, des difficultés dans les activités de la vie quotidienne, des difficultés dans les activités scolaires…

La prise en charge de l'enfant est délicate car elle est réalisée en cours d'apprentissage et c'est cette notion d'apprentissage qui rend notre intervention si particulière.

La prise en charge rééducative de cette main ne peut être détachée de l'ensemble des apprentissages qu'il doit réaliser : la main qui l'aide à se tenir assis, la main qui l'aide à s'équilibrer, la main qui désigne et qui communique, la main qui participe à l'habillage, celle qui porte à la bouche ou celle qui joue… Le besoin est pluridisciplinaire et ce type de prise en charge difficile en clinique de la main car elle nécessite beaucoup de temps. Malgré cela, la notion d'expertise est importante.

L'enfant n'est pas un adulte miniature, sa main est différente, sa main grandit et l'aide à grandir : il communique, il sent, il touche, il a l'impression que chaque objet qu'il saisit lui appartient …

Outre la croissance, la taille des segments et la fragilité cutanée qui posent question mais qui sont autant d'éléments facilement maitrisables grâce à des matériaux adaptés et une surveillance régulière, l'appareillage de la main de l'enfant est spécifique car il concerne une main qui découvre le monde qui l'entoure et permet à l'enfant de grandir.

Comment peut-on appareiller sans entraver cette évolution si rapide les premières années de vie ? Doit-on laisser l'enfant s'adapter à sa main telle qu'elle est ou doit on l'aider à s'approprier différemment le monde qui l'entoure en lui offrant une main plus fonctionnelle.

L'enfant a des capacités d'adaptation extraordinaires et il semble, compte tenu des recherches sur la plasticité cérébrale, que rééduquer et appareiller le plus tôt possible serait plus efficace que d'attendre plusieurs années car l'enfant s'adapte à un handicap qui est pour lui « normal » et se réadapter différemment après plusieurs années d'apprentissages nécessitera une rééducation intensive.

L'appareillage doit être considéré comme un outil proprioceptif, il est le prolongement de cette main d'enfant, il doit être renouvelé et réévalué le plus souvent possible, il doit être miniaturisé, le plus simple possible et ne doit en aucun cas être porté en permanence.

Notre rôle est de permettre à l'enfant de découvrir cette main, d'initier la fonction et notre appareillage devra être le moteur et non le frein.

Cette spécificité mérite de recenser l'ensemble des thérapeutes spécialisés dans l'appareillage et la rééducation de la main de l'enfant afin de partager leurs pratiques, leurs expériences et de trouver des réponses aux questions posées.

BIBLIOGRAPHIE

OUVRAGES

- *« Rééducation de la main et du poignet : anatomie fonctionnelle et techniques Atlas pratique d'anatomie et derééducation »,* sous l'égide de la Société française de rééducation de la main Groupe d'étude de la main et du membresupérieur en orthèse et rééducation.Coordonné par M. Boutan, D. Thomas,S. Célérier, V. Casoli, F. Moutet - EditionsElsevier Masson.

- Orthèses de la main et du poignet / Protocoles de rééducation. 59 Michel Merle, Micheline Isel. Elservier Masson, 2012

- Hand Bone Age : A Digital Atlas of Skeletal Maturity (V.Gilsanz /O.Ratib)

- Talbot.G (1993).Batterie d'évaluation du développement Talbot pour l'enfant de 0 à 6ans .Montréal : Hôpital Sainte Justine, Centre hospitalier universitaire , Université de Montréal.

ARTICLES

- *« Appareillage de la main »,* in *« Kinésithérapie, la revue »*, Sylvain Célérier, Editions Elsevier masson.
- *« Traitement orthopédique de la camptodactylie par posture successives ». C.Bonhomme, G.Trémoulet, M.L'Kaissi,M.Cassagne,R.Burgaud,E.Lamy, M.-L.Buléon*
- « Organisation d'une scéance type de rééducation de la main » H.Pontich, A.Baiadda, C.Baiadda, J.-L.Boyer, J.-C.Gadiollet, H.Tourniaire.
- « Rééducation de la paralysie obstétricale du nouveau né » A.Baiadda, C.Baiadda,J.-L Boyer, J.-C Gadiollet, H.Pontich, H.Tourniaire
- « Différents types d'atelles digitales chez l'enfant » H.Pontich, A.Baiadda, C.Baiadda, J.-L.Boyer

COURS / MEMOIRES / CONGRES

- *« Les orthèses du membre supérieur et de la main »*, A. Foisneau-Lottin, D. Pétry, J. Paysant, C. Gable, C. Gavillot, J.M.Galas.

- *« Le port des orthèses nocturnes »,*mémoire pour l'obtention d'un DIU de Rééducation et appareillage de la main,Véronique Le Gac, Université Joseph Fourier, Faculté de médecine de Grenoble, 2013

- « Particularités sémiologiques liées à la croissance squelettique chez l'enfant » G.Sebag 2008.

- Cours DIU : Les malformations congénitales de la main et du membre supérieur (A.Baiadda / M.Boudou)

- Cours DIU : Les matériaux thermoplastiques dans l'appareillage de la main (D.Thomas)

- Cours IFE Nancy (C.Gable)

- Congrès Sferhe - Paralysie cérébrale, le membre supérieur de l'enfant à l'adulte - 13-14 mai 2013

- Congres GEMSOR (Années 2018 et 2019)

SITES INTERNET

- www.institut-main.fr
- www.orthese-main-poignet.com
- www.clinique de la main.com
- www.spastic-hand.com

PHOTOS

- Photos évolutions des préhensions tirées de la batterie Talbot.

- Photos d'appareillages personnelles avec autorisation des parents

Annexe 1

ATTENTION



- L'orthèse est fragile, il faut en prendre soin.
- Si les attaches se décollent, un adulte peut les recoller avec de la colle contact
  Mais en cas de casse ou de perte d'élément (velcro, élastique...), il faut nous contacter.
- L'orthèse peut se déformer.
  Surtout, ne pas la laisser devant une source de chaleur, sur un radiateur, derrière une vitre ou le pare-brise de la voiture...

ENTRETIEN



- Lavage orthèse + velcro si besoin avec de l'eau tiède (25°) + savon.
  Alcool dilué si nécessaire
- Renouvellement possible du jersey (en pharmacie) des velcros (en mercerie) des bandes de contention (sur ordonnance en pharmacie)

Service de Médecine physique et Réadaptation IRR
ERGOTHERAPIE
Hôpital d'Enfants
54500 VANDOEUVRE les NANCY
03.83.15.47.84

Fiche PARENTS

Orthèse du Membre Supérieur

Voici la main de :

Voici son orthèse

Prescrite par :

Réalisée le :

Réalisée par :

Cette orthèse a été spécialement réalisée sur mesure pour répondre spécifiquement à une indication thérapeutique.

Il est indispensable de la rapporter à chaque consultation
(même abîmée ou non utilisée)

Cette notice est à lire attentivement.
En cas de problème, ne pas hésiter à nous contacter.
Ergothérapie : 03.83.15.47.89
Secrétariat : 03.83.15.47.84

Quand porter cette orthèse ?

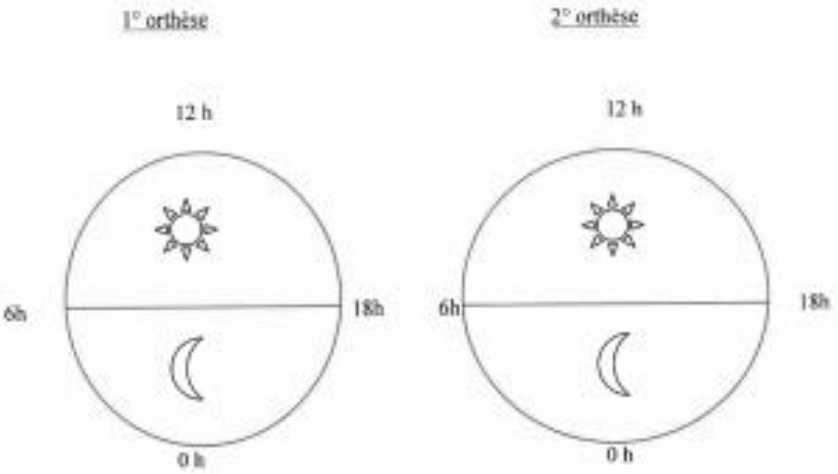

Remarques
(Port progressif - Buts particuliers...)

Quelques consignes à respecter

- Ne serrez pas trop fort les attaches, l'orthèse doit rester confortable.
- Ne la modifiez pas vous-même.
- Ne modifiez pas les systèmes de traction en dehors des réglages préconisés.

ATTENTION

- Si des rougeurs surviennent,
- Si une douleur anormale ou un oedème persiste plus de 20 minutes après le retrait de l'orthèse,

Il faut interrompre le port de l'orthèse et contacter le service de rééducation.

Quelques consignes particulières :

ENTRETIEN :

Lavez l'orthèse tous les jours à **l'eau tiède** et au **savon**. Si besoin changez la mousse éponge bleue.

À chaque retrait, changez les bandes de fixation et de protection (Tensoban® + Tensoplast®).

ATTENTION :

Prenez soin de votre orthèse car elle est fragile.

Ne la laissez pas près d'une source de chaleur, cela risque de la déformer.

N'hésitez pas à contacter votre ergothérapeute si vous avez un problème (casse, perte…).

Rapportez l'orthèse à chaque consultation.

PORT DE L'ORTHESE :

- 23h / 24h (l'enlever le temps du bain et intégrer la main dans les jeux)
- la nuit et les siestes
- la nuit

NB : Dans la journée il est parfois nécessaire d'ôter la cupule pour nettoyer et sécher la paume et la cupule avant de la remettre.

Service de Médecine Physique et Réadaptation (IRR)
Hôpital d'enfants
54500 VANDOEUVRE lès NANCY
03.83.15.47.84
Ergothérapie : 03.83.15.47.89

Fiche PARENTS :

Pose d'une orthèse dorsale et d'une cupule.

Orthèse pour :

Prescrite par :
Réalisée le :
Réalisée par :

L'intérêt de cette orthèse est d'éviter les risques de rétraction après une brûlure de la paume de main.

La partie dorsale posture la main et les doigts en extension
La partie palmaire (cupule) comprime la paume.

Il est primordial de porter l'orthèse selon les consignes données par notre service (voir au dos)

MISE EN PLACE :

Préalable : préparez tout le matériel dont vous avez besoin :
Tensoplast® : -Découpez une large et longue bande (6cmx40 cm)
-Découpez 4 fines bandes (2cmx20 cm)
-Découpez une bande fine et longue (2cmx40 cm)
Tensoban® : -Découpez le même nombre de bandes pour protéger la peau (ne pas coller l'élastoplaste directement sur une grande surface cutanée)

1- Bandez l'avant-bras jusqu'au poignet avec une couche de Tensoban® .

2- Placez correctement l'orthèse sur la face dorsale de la main (les doigts bien tendus doivent atteindre l'extrémité).

3- Fixez l'orthèse avec la bande large de Tensoplast®. Collez-la légèrement sur la peau sur le haut de l'avant-bras et déroulez-la jusqu'au poignet. Ne serrez pas trop.

4- Commencez par fixer le pouce : placez un triangle de Tensoban® sur la base du pouce et autour de celui-ci pour le protéger.
Fixez ensuite la bande Tensoplast® sur l'orthèse dorsale entre le pouce et l'index, ramenez-la sur le devant du pouce pour bien maintenir la base de celui-ci, continuez sur le poignet (sur le Tensoplast® déjà placé), faîtes le tour de celui-ci (passez sur l'orthèse) et revenez sur le pouce par le bas avant de remonter jusqu'à son extrémité.

5- Fixez le 5° doigt. De la même manière : commencez par attacher le Tensoplast® sur l'orthèse, puis enroulez-le autour du doigt jusqu'à l'extrémité.

6- Fixez de la même façon le majeur puis les deux autres doigts.

7- Vérifiez la coloration des pulpes des doigts.

8- Placez la cupule provisoire ou définitive.

QUELQUES CONSEILS :

Laissez libres les extrémités des doigts afin d'en vérifier la couleur : la pulpe doit être rose. Appuyez dessus : la peau blanchit et doit se recolorer rapidement.

Respectez l'ordre d'attache du pouce puis le 5° doigt, puis le majeur avant de finir avec les 4° et 2° doigts.

Veillez bien à étendre les doigts, pour qu'ils touchent l'orthèse, sans trop serrer le Tensoplast®.
Vérifiez chaque jour l'état cutané du dos des doigts

Commencez toujours par attacher la base du doigt : si vous ne fixez que l'extrémité, le doigt sera trop facilement libéré, il risque de bouger, se blesser et d'autre part l'action souhaitée ne sera pas exercée au bon endroit.

Tous les jours, pensez à bien **surveiller l'état cutané** (rougeur, point d'appui, tolérance aux matériaux…), n'hésitez pas à contacter le service en cas de doute (mieux vaut revenir faire des retouches, que ne pas porter l'orthèse).

REMARQUES :

Annexe 3

Fiche Technique

ORTHESES pour CAMPTODACTYLIE

Matériaux utilisés

Orfit 1.6 mm (classique ou light)

Fermeture antébrachiale :
Bande cohésive
Ou velcro velours élastique

Contre appui des doigts :
Bande cohésive
Ou Elastomousse + Elastoplaste

Interface (peau –orthèse) :
Jersey

AVANT 3 ANS : Orthèse Statique

Légère ext poignet et
MP en rectitude ou fléchie à 20°

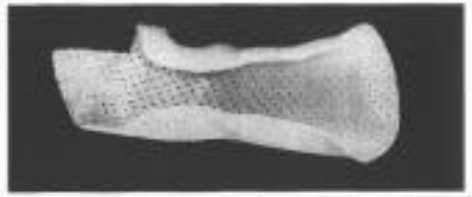

Antébrachio-palmaire
(2/3 sup avt bras)
Pouce libre

Conseil :
Prise de D2 seul ou
prise de D3+D4+D5

Fermeture « élastique » servant de contre-appui

Extrémité P3 visible

Matériaux :

Orfit 1.6 ou 2 mm (suivant âge enft)

Mousse sous auvent (P1)

Moteur :

Soit Elastiques et fil nylon (bas profil)
si flexum > 30°

Ou
Lames de Levame

APRES 3 ANS : Orthèse Dynamique (Traction douce et continue)

MP fléchie et très
stabilisée (Ant et Post)

Moteurs :
Elastique + Fil nylon
ou Lame Levame

Longueur Auvent
++ sur IPP

Service M.P.R de l'I.R.R. CHRU Hôpital d'Enfants Mars 2009