L'instabilité ulno-carpienne dans la pratique du tennis

Michel BOUTAN- M.K. Espace Main Polyclinique d'Aguiléra, 21 Rue de l'Estagnas, 64200 BIARRITZ

Les lésions du poignet sont fréquentes dans la pratique du tennis.
La gestuelle sportive place cette articulation en position vulnérable en particulier lors du coup droit lifté.
L'étude de la physiologie articulaire de la partie interne du poignet et des contraintes supportées, nous permet d'aborder la biomécanique du geste sportif et de dégager les facteurs de l'instabilité ulno-carpienne au cours d'un mouvement spécifique.
A travers un exemple pratique, l'auteur propose une prise en charge kinésithérapique et orthétique pour obtenir une reprise sportive rapide et performante.

MOTS CLEFS :
tennis, poignet, instabilité ulno-carpienne, coup droit lift, sangle ulnaire

INTRODUCTION

L'étude anatomique et physiologique du complexe ulno-carpien nous aide à envisager les facteurs d'instabilité qui s'exercent sur la partie interne du poignet lors du coup droit lifté.

A travers un exemple pathologique chez une jeune tenniswoman, nous poserons les bases du traitement kinésithérapique et orthétique qui permettra une reprise performante de l'activité.

La main s'exprime souvent comme le maillon final de l'enchaînement gestuel. Celle du tennisman tient le manche de la raquette qui augmente l'envergure du membre supérieur.

Les mouvements s'effectuent en chaîne ouverte. Ils sont de type balistique avec accélération en bout de chaîne.

Lors du coup droit lifté, le poignet est fortement sollicité en inclinaison radiale. L'impact met en péril sa stabilité, ce qui nécessite une prise ferme.

La fréquence des atteintes du poignet dans la pratique du tennis représente 75 % des lésions du membre supérieur dont 47 % à type d'instabilité.

Les causes principales sont le surmenage, la répétition des gestes micro traumatiques, les vibrations.

RAPPEL ANATOMO-PHYSIOLOGIQUE

Les Contraintes :

Les pressions axiales transmises au carpe sont réparties à 82 % par le radius et 18 % par l'ulna. {1}

L'orientation des surfaces articulaires favorise le glifsement du carpe en dedans (fig. 1). Cette adaptation guide la stabilité sur le versant radial et la mobilité sur le versant ulnaire

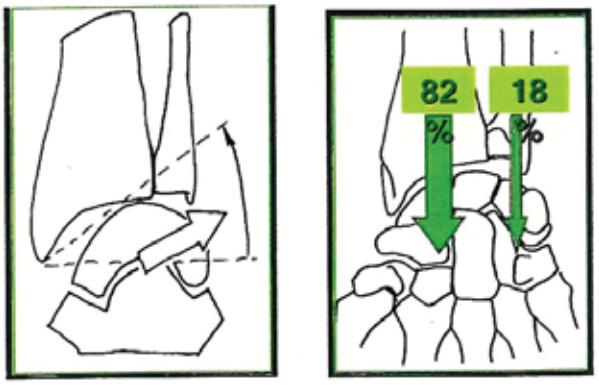

Fig. 1 : Orientation des surfaces articulaires et répartition des contraintes axiales

Organisation longitudinale des os du carpe :

Classiquement les os du carpe sont disposés en deux rangées {2}. Landsmeer et Kauer proposent une organisation longitudinale en 3 colonnes. La cohésion de ces colonnes est indispensable pour la transmission des forces musculaires.

L'interne est constituée par l'ulna, le triquétrum, le pisiforme, l'hamatum et les 4ème et 5ème métacarpiens. C'est la colonne de rotation.

Le pivot est le triquétrum qui est l'os le plus mobile dans les mouvements d'inclinaison.

Autour de l'articulation triquétro-hamatum s'organise la rotation intrinsèque du carpe.

Les structures ligamentaires de la colonne interne (fig. 2) :

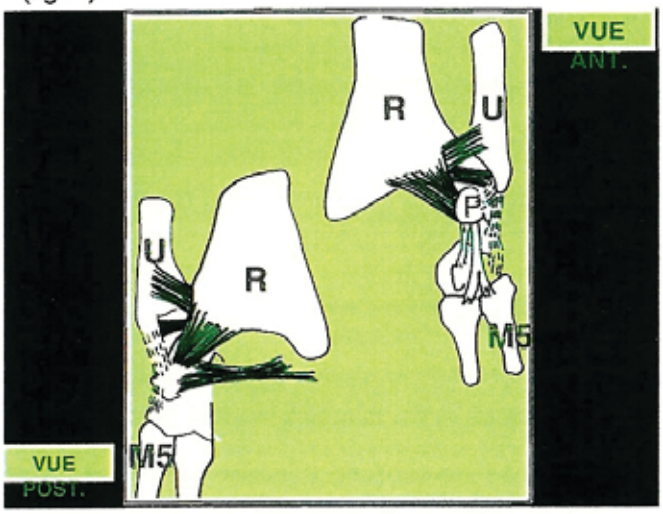

Fig. 2 : organisation du système ligamentaire de la colonne interne

Elles sont organisées en 2 systèmes {3}:

* un longitudinal, relativement lâche

* un transversal, plus puissant constitué par :

- le ligament triangulaire,

- la fronde ligamentaire de Kuhlman, tendue entre radius et triquétrum, qui s'oppose aux poussées du carpe en dedans,

- les ligaments annulaires antérieur et postérieur qui enserrent le carpe à distance. Ils se réunissent sur le pisiforme et réalisent une précontrainte du complexe articulaire.

Les structures transversales font partie du dispositif antitorsion.

Comportement de la colonne interne dans les mouvements d'inclinaison du poignet (fig. 3

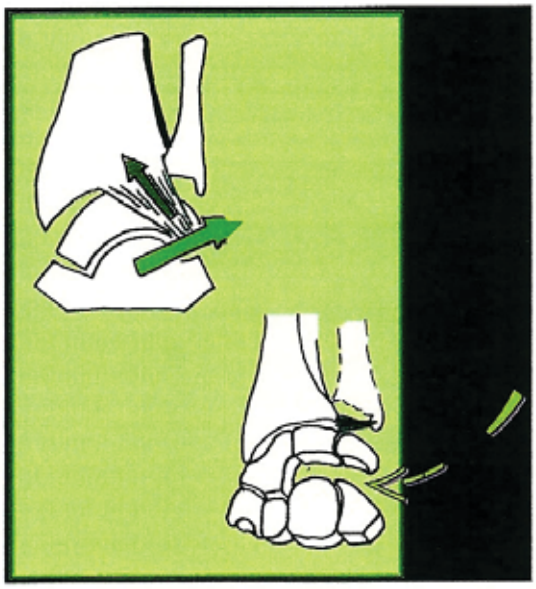

Fig. 3: «Géométrie variable » du carpe lors de l'inclinaison radiale

Le massif carpien ne bouge pas d'un bloc, on parle de condyle à géométrie variable.

En inclinaison radiale, il y a disjonction de la partie interne et augmentation de la tendance à l'échappement du carpe en dedans.

Les éléments actifs du complexe luno-carpien fig.4

Le **FCU** (Flexor Carpis Ulnaris): son tendon terminal passe en avant de la styloide ulnaire, se termine sur le

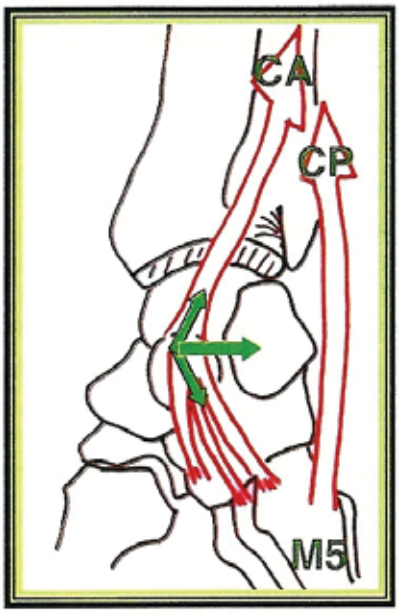

Fig. 4 : Stabilisation antéro-postérieure

pisiforme avant d'envoyer des expansions vers l'hamatum et les 4ème et 5ème métacarpiens.

Son insertion déjetée en avant augmente son moment d'action dans le plan sagittal {4}.

L' **ECU** (Extensor Carpis Ulnaris): son tendon terminal passe en arrière de la styloïde dans une coulisse ostéofibreuse résistante, il plaque la tête ulnaire vers l'avant, sa contraction met en tension le ligament annulaire postérieur. D'après Kuhlman et Tubiana, une traction de 3 Newton sur le tendon supprime la possibilité de torsion du poignet.

Ces deux muscles sont synergiques en inclinaison ulnaire et stabilisent la partie interne dans le sens antéro-postérieur.

Lorsque l'avant-bras tourne, la situation des tendons se modifie:

- en supination, l'ECU se dorsalise, ce qui valorise sa fonction stabilisatrice sur la tête ulnaire,

- en pronation, il est latéral et agit d'avantage sur l'inclinaison,

- en position neutre, les tendons des deux muscles sont parallèles. Leur co-contraction aura un **effet stabilisateur maximum.**

D'autre part, le total des forces additionnées {5} des muscles qui font l'inclinaison ulnaire est légèrement supérieur à celle des muscles qui font l'inclinaison radiale (Lanz et Wachsmuth), en e leurs moments d'action par rapport à l'axe d'inclinaison est nettement supérieur (fig.5)

Nous pouvons alors dégager les éléments de l'instabilité de la colonne interne qui sont:

- l'orientation des surfaces articulaires et la poussée du carpe en dedans,

- l'inclinaison radiale, la pronation et la torsion automatique du carpe dans les mouvements de rotation,

- l'hyperlaxité ligamentaire,

- le relâchement des sangles actives.

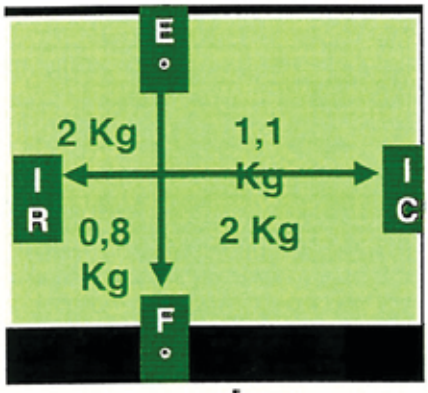

Fig.5: Force des muscles du poignet

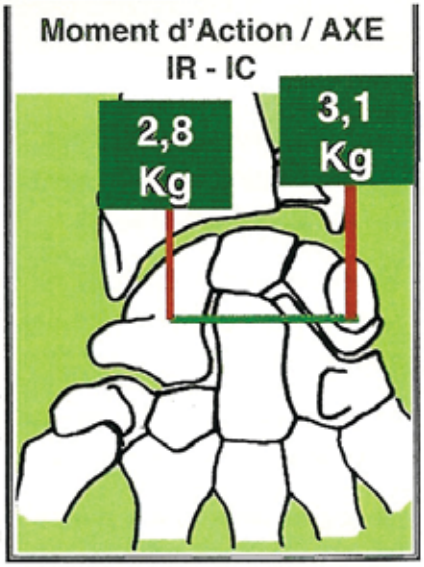

L'EXAMEN CLINIQUE

Il va rechercher des mouvements anormaux à type d'hypermobilité, de craquements ou de ressauts {6}{7}.

A l'inspection, on note une augmentation du dénivellé physiologique du carpe avec une chute du bord ulnaire de la main et la saillie de la tête ulnaire (fig. 6).

Les manœuvres de cisaillement antéro-post vont tester les formations médio-carpienne et carpo-métacarpienne (fig. 6).

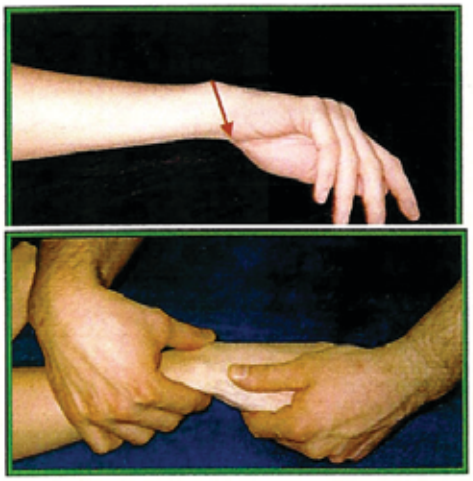

Fig. 6: Dénivellation physiologique et testing ligamentaire de la colonne interne du carpe

III - LE COUP DROIT LIFTE

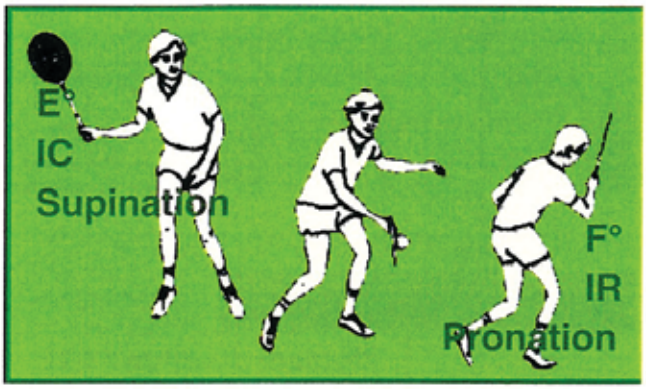

Fig. 7 : Le coup droit lifté

La technique du coup droit varie peu. Les joueurs utilisent tous le lift ± prononcé avec une prise-fermée ou moins fermée {8}.

Le mouvement est curviligne, les muscles moteurs sont situés du même côté par rapport aux leviers osseux.

Les antagonistes auront un rôle freinateur en course externe pour protéger l'articulation.

Le poignet est le dernier maillon mobile avant la prise. Il se trouve en situation vulnérable.

Les muscles cubitaux sont sollicités en cocontraction, ils inscrivent dans un mouvement de type série, une synergie de protection de type parallèle.

De la préparation jusqu'à la frappe de la balle (fig. 7 et 8), le poignet est en extension-inclinaison ulnaire entraînant une contraction isométrique de l'ECU.

De la frappe à la fin du mouvement, l'avant-bras passe d'une supination vers une violente pronation et le poignet se retrouve en flexion inclinaison radiale.

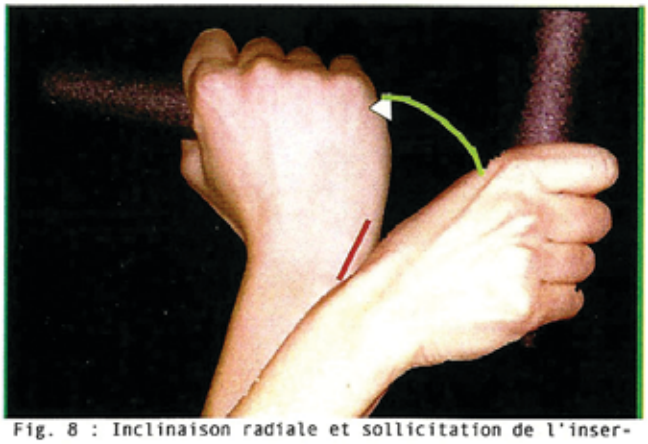

Fig. 8 : Inclinaison radiale et sollicitation de l'insertion terminale de l'ECU

Le mouvement provoque une contraction excentrique de l'ECU et une forte sollicitation de son attache distale.

A une contraction statique de l'ECU, succède une contraction excentrique, le poignet passant d'une supination vers une violente pronation. Ces conditions sont les facteurs dynamiques de l'instabilité ulno-carpienne

ETUDE D'UN CAS (fig. 9)

Il s'agit d'une jeune joueuse présentant des signes de souffrance du compartiment interne du poignet et de la main, et ceci depuis plusieurs années, suite à un traumatisme avec fracture de la styloïde ulnaire.

Coralie – 21 ans – niveau 15/2
Historique :
Début de la douleur à 16 ans (post trauma = arrachement de la styloide cubitale)
Arrêts réguliers – Infiltrations.
Sans résultats durables.
Localisation de la douleur :
Bord cubital + 3ième espace intermétacarpien.
Toujours sur le coup droit.
Sensation de lâchage +++

A l'examen, on retrouve une hypermobilité ulno-carpienne avec saillie de la crête ulnaire ainsi qu'une chute des métacarpiens internes.

Les clichés radiologiques standard montrent une légère disjonction luno-triquétrale, on ne retrouve rien à l'échographie.

La prise de la raquette se fait très au bord du manche (fig. 10). Il n'y a pas de contre appui côté ulnaire, la prise est déstabilisée lors de la frappe, une force de cisaillement se produit au milieu de la paume.

Les muscles cubitaux subissent une surcharge de tension en torsion du poignet.

LA REEDUCATION

On définit 3 objectifs:

- restabiliser activement la partie ulnaire poignet-main,

- adaptation d'une orthèse de protection en vue

Fig. 10: Prise de la raquette haute dans la paume

d'une reprise rapide de l'entraînement,

- modifier progressivement la tenue du manche.

Le protocole de restabilisation a trois dominantes :

- le renforcement statique en course interne de la sangle ulnaire (fig. 11). On choisira une position en supination pour favoriser l'action stabilisatrice de l'ECU sur la tête ulnaire, en rotation neutre, on favorise l'effet de contention antéro-post,

- le renforcement des interosseux des 3ème et 4ème métacarpiens a pour but de lutter contre l'effondrement des rayons internes (fig. 12),

- le renforcement spécifique sur un mode excentrique de l'ECU respecte la physiologie du geste sportif. On utilise des résistances manuelles de la course interne vers la course externe.

L'orthèse de protection (fig. 13) pour la reprise

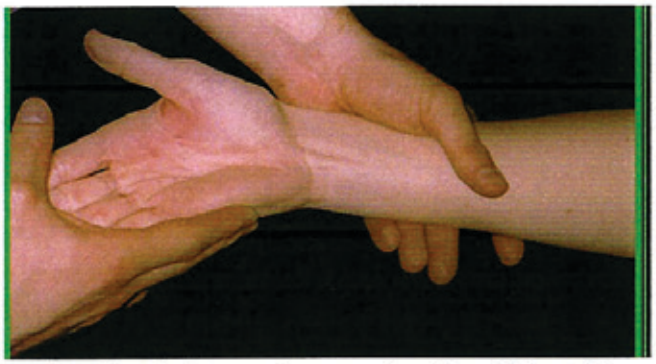

Fig. 11 : Renforcement en cocontraction de la sangle ulnaire en position de supination

de l'entraînement respecte 3 points d'appui :

- l'extrémité inférieure du radius,

- la tête ulnaire,

- le pisiforme.

Fig.12 : Renforcement manuel des 3ième et 4ième espaces interosseux

Fig.13 : Orthèse de stabilisation radio-ulnaire carpienne

On épaissit le manche pour favoriser la stabilité de la prise qui est remontée progressivement.

Les deux premiers mois sont consacrés au renforcement intensif des éléments stabilisateurs.

La reprise de l'entraînement s'est faite sous couvert de l'orthèse.

Après une période d'adaptation à la nouvelle prise de la raquette, la compétition a été envisagée au bout de 4 mois avec de meilleures sensations quant à la force dans le poignet. Les douleurs ont disparu totalement..

CONCLUSION

Il faut insister sur l'importance de la rééducation après des traumatismes qui peuvent paraître bénins mais qui à long terme ont des conséquences sur la performance.

Une bonne connaissance de la pathomécanique, l'adaptation du matériel, l'adaptation technique et la préparation physique méritent une attention particulière.

Bibliographie

{1} Hoppenfeld S., Examen clinique des membres et du rachis, Masson, Paris, 1984.

{2} Kapandji I.A., Physiologie articulaire, Tome 1. Maloine SA Editeur, Paris, 1982.

{3} Merle M., Dautel G., La main traumatique(2). Le poignet traumatique, Masson, Paris, 1994.

{4} Rodineau J., Saillant G., Un sport, un geste, une pathologie, Masson, Paris, 2000.

{5} Saffar Ph., Les traumatismes du carpe. Monographie. Springer Verlag, Paris,1989.

{6} Schernberg F., Le poignet., Masson, Paris, 1992.

{7} Tubiana R., Thomine J.M., Anatomie fonctionnelle et examen clinique, Masson, Paris, 1990.

{8} Woestyn J., Etude des mouvements, tome 2, Maloine, Bruxelles, 1977.