EVOLUTION DU PROTOCOLE DE REEDUCATION POST OPERATOIRE DE RHIZARTHROSE.

(Trapezectomies versus prothèses)

M. Boutan, R.Baladron, J.Rezzouk (Bayonne)

INTRODUCTION

Nous avions proposé un protocole systématisé de rééducation post opératoire de rhizarthrose que nous avions évalué pendant une période de deux ans (2). Les critères retenus étaient la mobilité en opposition, la force de préhension, la douleur, la satisfaction des patients sur l'ensemble de la prise en charge chirurgie-rééducation et leur appréciation du résultat. Avec le recul et l'avancé des techniques chirurgicales, il semble important de tenir compte dans l'évaluation, de la capacité d'ouverture de la première commissure et de la récupération active des secteurs de contre opposition de la colonne du pouce, éléments capitaux pour la fonction, notamment pour les prises d'objets volumineux. Les principes du protocole restent les mêmes, le délai de chaque phases de rééducation pouvant varier selon le type d'intervention et les consignes chirurgicales :

- le protocole de rééducation post opératoire de rhizarthrose a pour but de garantir l'acte chirurgical et de rendre au pouce une fonction optimum. La chirurgie consiste principalement en deux types : la famille des trapézectomies, ligamentoplastie plus ou moins interposition, et les prothèses. L'évolution naturelle après ce type d'intervention se fait vers l'indolence et la récupération de la mobilité dans les secteurs les plus fonctionnels. La rééducation va s'appuyer sur le renforcement spécifique du couple opposant-1er IOD en tant que sangle active de maintient postéro-externe de l'articulation trapézo-métacarpienne (TM).

1-RAPPEL ANATOMO-PHYSIOLOGIQUE

LE SYSTEME MUSCULAIRE DU POUCE.

Les muscles moteurs du pouce sont au nombre de dix, répartis en 4 muscles extrinsèques et 6 muscles intrinsèques.
Ils constituent un véritable haubanage musculaire, mobilisent le pouce dans les 3 plans de l'espace (fig. 1) et assurent la stabilité de l'articulation TM (5, 7, 8) principalement en position intermédiaire lorsque les éléments passifs sont détendus et le jeu articulaire important.
Les muscles courts intrinsèques à fortes composantes rotationnelles développent une force totale additionnée supérieure aux muscles longs extrinsèques à fortes composantes longitudinales. Ils fonctionnent de façon préférentielle en cocontraction.

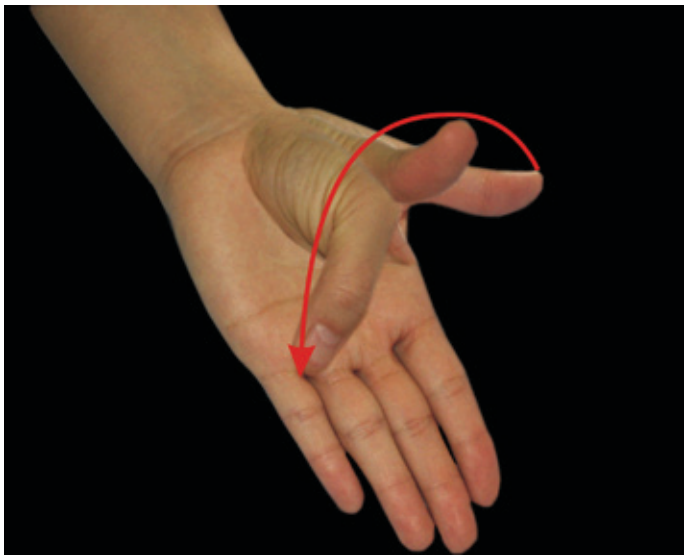

Fig 1: exceptionnelle mobilité du pouce lors de l'opposition, rendue possible grâce à l'articulation trapezo-métacarpienne et aux muscles moteurs dans les trois dimensions.

Remarque : trois muscles s'insèrent à la base du 1er métacarpien, un extrinsèque, le long abducteur qui écarte le premier métacarpien du second, et deux intrinsèques, l'opposant et le 1er IOD qui rapprochent le 1er métacarpien du second.
Ces muscles ont une insertion proche du centre articulaire, ils sont donc plutôt stabilisateurs.

> Anatomie du muscle 1er IOD (premier inter osseux dorsal).

Situé face postérieure de la 1ère commissure, ce muscle n'est classiquement pas décrit comme appartenant à la colonne du pouce. Il occupe la totalité de l'espace inter-métacarpien et c'est le plus épais et le plus puissant des 4 interosseux dorsaux. Il s'agit d'un muscle de type bipenné.
Ses insertions supérieures sont métacarpiennes, entre la moitié supérieure de la partie postérieure du bord ulnaire du 1er métacarpien d'une part, et le bord radial du 2ème métacarpien d'autre part. Il existe donc deux faisceaux, un interne et un externe.
Une arcade fibreuse réunit les bords supérieurs des deux faisceaux créant ainsi une zone de fixité entre la base du 1er et du 2ème métacarpien.
La terminaison se fait par un tendon coté radial de la base de la 1ère phalange de l'index.
==> Remarque : ce muscle relie trois pièces osseuses; l'une est considérée comme
fixe, le 2ème métacarpien; les 2 autres sont extrêmement mobiles, le 1er métacarpien et la 1ère phalange de l'index.

> Anatomie du muscle Opposant
Il constitue la couche profonde de l'éminence thénar, recouvre l'articulation TM en avant. Il est mono-articulaire, épais et ses fibres sont globalement obliques en bas et en dehors. Il présente deux couches musculaires :
- une superficielle qui relie la partie externe de la crête du trapèze et du LAAC au tiers moyen du bord radial du 1er métacarpien.
- Une profonde constituée elle-même de trois faisceaux. Les fibres du faisceau supérieur sont courtes, horizontales, au contact de l'articulation.

LES ETUDES DE DISSECTION

(fig 2a, 2b) ont permis de confirmer (1) :
- Les rapports intimes du 1er IOD et de l'opposant avec l'articulation TM, en particulier l'insertion directe des fibres supérieures du faisceau externe du 1er IOD sur la capsule articulaire.
- L'existence d'une arcade fibreuse résistante à la partie supérieure des deux faisceaux du 1er IOD. Cette arcade sous tendue par les fibres musculaires semble constituer une structure activo-passive liant la base des deux métacarpiens.
- L'épaisseur et la direction des fibres du faisceau externe du 1er IOD ainsi que sa disposition en éventail.
- Les insertions diamétralement opposées des deux muscles à la base du 1er métacarpien.

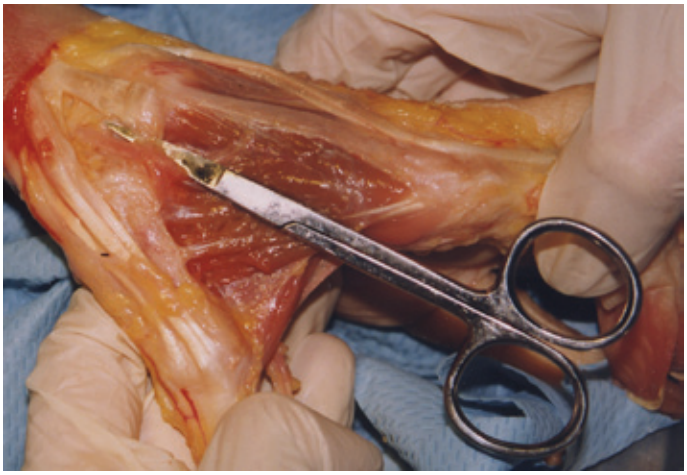

Fig 2a: vue postérieure de la 1ère commissure, aspect en éventail du 1er IOD avec sur le ciseau l'arcade fibreuse reliant les deux faisceaux du muscle à sa partie proximale.

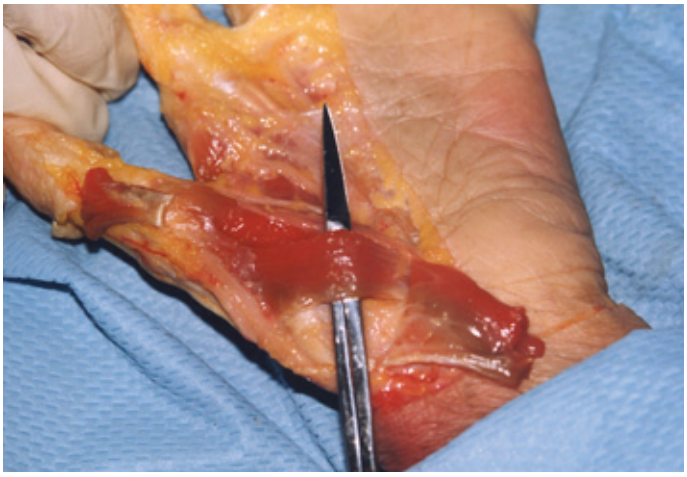

Fig 2b : disposition du muscle opposant à la partie palmaire de l'articulation TM.

L'ANALYSE DES FORCES

(fig 3) développées par les muscles opposant et 1er IOD (faisceau ext.) permet de dégager les synergies de fonction agoniste-antagoniste. On retiendra de leurs actions combinées :
- Dans le plan frontal une résultante de glissement interne de la base du 1er métacarpien.
- Dans le plan sagittal une résultante de stabilisation par effet de forces opposées .
- Dans le plan horizontal une synergie de recentrage et une action antagoniste sur la rotation de la base du 1er métacarpien.

LORS DES PINCES

ces deux muscles justifient de leurs actions stabilisatrices par différentes caractéristiques :
- leur architecture puissante
- leurs insertions proches du centre articulaire et leur bras de levier faible
- L'existence de l'arcade fibreuse du 1er IOD
- Les composantes de glissement en dedans de la base du 1er métacarpien, induites par leurs actions combinées qui s'opposent aux forces luxantes en dehors.
- Leurs composantes rotatoires inverses qui vont permettre la rotation du métacarpien pour l'adaptation aux différentes pinces, l'une étant active dans un sens se retrouve frénatrice en sens inverse.

LES DONNEES ELECTROMYOGRAPHIQUES

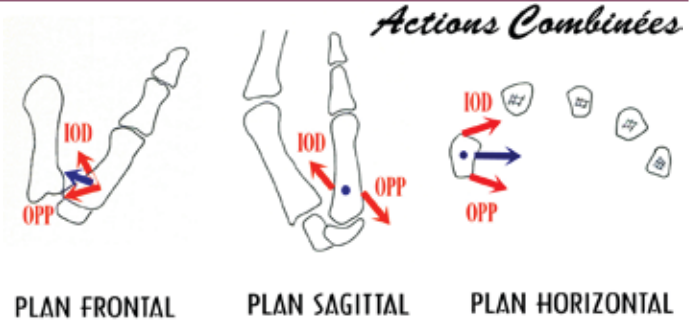

Fig 3 : actions combinées des muscles opposant et 1er IOD. Plan frontal : résultante de recentrage médial. Plan saggital : résultante de stabilisation par effet de forces opposées. Plan horizontal : résultante de recentrage médial et action rotatoire inverse.

(1, 4, 6,8) montrent la participation qualitative des deux muscles dans différentes situations.
En chaîne ouverte, lors des mouvements libres du pouce, l'action de l'opposant est prédominante sur toute la course d'opposition. La participation du 1er IOD est négligeable.
En chaîne fermée, lors des pinces, l'activité des deux muscles est importante et leur prédominance s'affirme en fonction du sens de rotation donné au 1er métacarpien (pince en pronation = opposant ++ / pince en supination = IOD ++ / pince en rotation neutre opposant = IOD).
Lors du mouvement d'allongement axial actif (AAA), le recrutement des deux muscles est important et équilibré autour du levier osseux (fig 4).

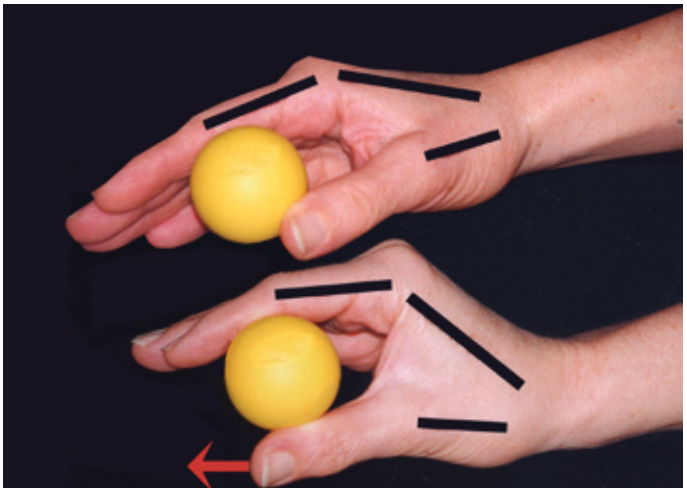

Fig 4 : exercice d'Allongement Axial Actif de la colonne du pouce.

2- LA CHIRURGIE DANS LE TRAITEMENT DE LA RHIZARTHROSE

Elle est proposée après échec du traitement médical et orthétique conservateur. La personne se trouve avec un pouce impotent, non fonctionnel du fait de la douleur. Les pinces pocillicidigitales deviennent difficiles. Les muscles thénariens sont souvent amyotrophiés. Le pouce se présente fréquemment avec une déformation en Z caractéristique et une 1ère commissure fermée. L'examen radiologique, dans les cas sévères, met en évidence une destruction de l'interligne articulaire, une désaxation externe de la base de la 1ère métacarpienne supérieure à un tiers de la surface articulaire, une ostéophytose proéminente avec la présence de géodes.

LES TECHNIQUES CHIRURGICALES :

La trapézectomie totale (fig 5a, 5b) associée à une suspensioplastie et interposition du tendon du long abducteur est dérivée des autres techniques de trapézectomie-ligamentoplastie. Elle s'oppose aux mécanismes physiopathologiques de la douleur et de la déformation du pouce.

L'abord est antérieur avec une ouverture de la capsule en H. Le trapèze est alors enlevé ainsi que les ostéophytes à la base du 1er métacarpien. L 'opérateur prélève une languette dorsale du long abducteur du pouce, fore un tunnel dans la base du 1er métacarpien dans lequel est passé le tendon qui va ensuite cravater le tendon d'insertion du grand palmaire. Il réalise ensuite un anchois pour combler l'espace de trapézectomie et une suture capsulaire en paletot.

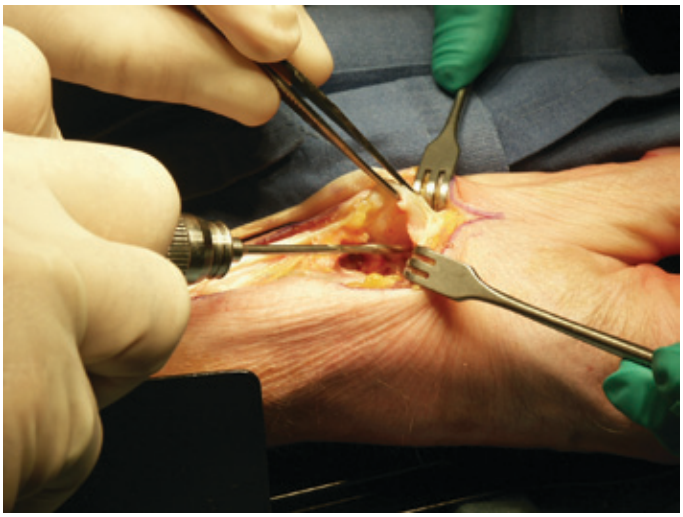

Fig 5 a: forage de la base du 1er métacarpien dans l'espace de trapézectomie.

Fig 5b : interposition de tendon du long abducteur.

Les objectifs de l'intervention sont la diminution de la force luxante, la réduction de la désaxation du 1er métacarpien et son maintien, la conservation de la hauteur de trapézectomie.

Les prothèses

Les prothèses trapezo-métacarpiennes ont bénéficié d'une évolution importante depuis une dizaine d'années. Elles sont issues d'une pratique clinique qui a connu une évolution au cours du temps. La prothèse Maia (fig 6) est indiquée dans toutes les arthroses trapézo-métacarpiennes. Lorsque l'arthrose STT est associée, il est préféré un implant en pyrocarbone. Chez les travailleurs manuels de force et lors d'activités à risque, il peut également être privilégié l'implant en pyrocarbone.
L'incision est une voie d'abord dorsale qui préserve l'ensemble des éléments. La résection est à minima que ce soit sur la base du métacarpien comme sur le trapèze. Les implants sont modulaires et permettent de s'adapter à l'ensemble des conditions anatomiques découvertes. Leur modularité est au service de la stabilité. Un contrôle est effectué au 3ème mois pour s'assurer de la bonne intégration de l'implant prothétique.

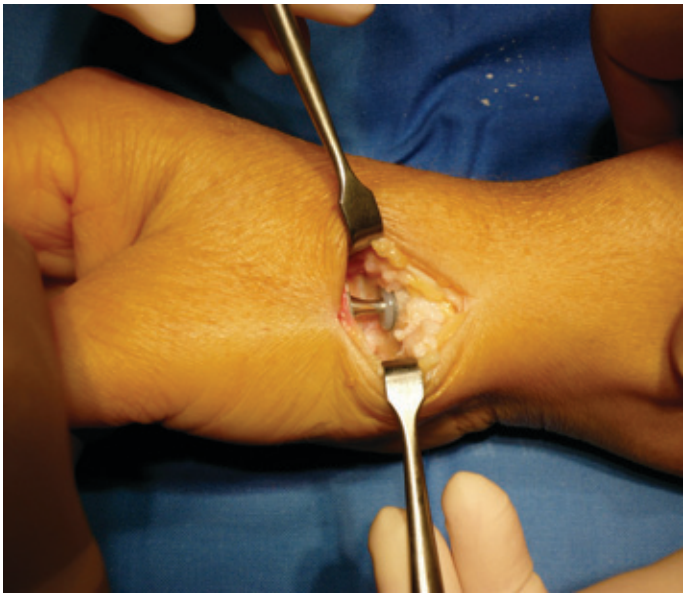

Fig 6 : aspect per opératoire de la prothèse MAIA.

3- LE PROTOCOLE DE REEDUCATION POST OPERATOIRE

Son but est d'améliorer la récupération de la mobilité, de la force et les possibilités d'utilisation du pouce.
On aura pour principes de relancer progressivement l'activité motrice des muscles thénariens stabilisateurs longtemps mis sur la touche, de solliciter l'action de gainage du couple opposant-1er IOD sur l'articulation TM (fig 7), d'améliorer la stabilité pour obtenir un gain sur la force de préhension, d'enrichir l'adaptation aux différentes pinces par l'amélioration du contrôle rotatoire de la base du 1er métacarpien.



Fig 7 : le couple opposant-1er IOD, stabilisateur de l'articulation trapézo-métacarpienne.

> 1ère PHASE J 0 – J 15

Après l'intervention, la main du patient est placée dans une attelle plâtrée avec un gros pansement compressif, pouce en position de fonction non contrainte, pendant une semaine.
Une orthèse longue thermoformée poignet-colonne du pouce est réalisée après le 1er pansement (fig 8). Le patient est vu en rééducation une fois par semaine pour la surveillance de l'appareillage (vérification des points d'appui, adaptation en fonction des variations volumétriques, bonne tolérance), les conseils de déclive afin de lutter contre l'œdème post opératoire, et la mobilisation des articulations libres (une fiche d'exercices à faire à domicile est remise au patient.
Dans le cas d'une prothèse, le patient est immobilisé avec ouverture commissurale pendant 21 jours. Une rééducation douce, passive et indolore est prescrite dès la 1ère semaine. Cette dernière doit veiller aux contractures musculaires liées à la reprise importante et rapide de la mobilité dans ce type d'implant.

Fig 8 : appareillage post opératoire, orthèse longue, immobilisation et déclive.

> 2ème PHASE J 15 – J 60

Au début de la 2ème phase, on confectionne une orthèse courte qui sera maintenue la nuit et pendant les activités en ce qui concerne les trapézectomies. Après la mise en place d'une prothèse MAIA le pouce est laissé libre.
Le point fort de la rééducation portera sur le renforcement spécifique du couple opposant-1er IOD. Les séances de rééducation seront suivies en cabinet trois fois par semaine pendant une durée d'une heure et demie.

- Renforcement de la stabilité
- Sollicitations simples : les exercices sont réalisés autour de la position intermédiaire. Ils sont de difficulté croissante et ont pour cible l'opposant et le 1er IOD. Les sollicitations sont d'abord analytiques puis plus globales en utilisant l'effet de couple. On utilisera des bras de leviers courts proches de l'articulation TM. Les sollicitations manuelles sont statiques et progressives en intensité (fig 9).
- L'exercice d'AAA permet de recruter les muscles opposant-1er IOD pour leur action de gainage du pouce et comme éléments de renforcement postero-externe (fig 10).

Le mouvement est d'abord guidé par le thérapeute, maintenu par le patient. En progression il pourra être réalisé par le patient lui-même avec une petite balle sans notion de pression.

- L'électrostimulation : les électrodes de surfaces sont

Fig 9 : renforcement manuel statique du muscle opposant, bras de levier court et résistance dosée.

Fig 10 : travail guidé de l'allongement axial actif de la colonne du pouce.

placées pour le 1er IOD sur le relief charnu du faisceau externe pour privilégier l'effet de décoaptation (trapézectomie) ou sur la partie haute de la 1ère commissure pour l'effet de maintien entre la base des deux métacarpiens (prothèse). Pour l'opposant, l'électrode est placée à la partie haute de la crête postero-externe du 1er métacarpien, juste en dehors du court abducteur.
On utilise un courant excito-moteur, les stimulations sont effectuées sous orthèse en position intermédiaire, le sujet accompagnant la stimulation d'un mouvement d'AAA appris hors de l'orthèse. La stimulation doit être équilibrée (fig 11).

- Utilisation du biofeedback : les électrodes de surface sont placées de la même façon que pour l'électrostimulation. On recueille l'activité électrique de surface. Le système est fiable pour le 1er IOD qui est superficiel et plus discutable pour l'opposant qui ne déborde que très peu le court abducteur en dehors. Le sujet visualise la contraction sur un écran à diodes. On lui demande un mouvement d'AAA. Il doit essayer d'équilibrer l'activité des deux muscles.

- Assouplissement de la cicatrice

La proximité de la branche postérieure du nerf radial au fond de la tabatière anatomique rend la zone cicatricielle plus sensible. Elle est parfois adhérente et mérite un traitement attentif pendant cette phase. Les techniques de massage, mobilisations tissulaires des

Fig 11 : placement des électrodes pour l'electrostimulation du couple opposant-1er IOD.

plans superficiels, désensibilisation, auront toute leur place pour obtenir une cicatrice mobile et non douloureuse. On aura soin également d'assouplir par pétrissage le long abducteur du pouce sur tout son trajet (trapézectomie). Une partie du tendon ayant été prélevé, on préviendra tout risque d'adhérence pour préserver la fonction d'ouverture
(fig 12).

Fig 12 : assouplissement manuel de la cicatrice.

- Travail de l'ouverture de la première commissure

Les manœuvres de massage et de ponçage de l'adducteur du pouce sont entreprises d'emblée pour libérer la première commissure souvent fermée avant l'intervention. On associe des exercices de placé-tenir en extension de la TM pour restaurer le contrôle actif de l'ouverture de la commissure sans hyperextension de la MP.(fig 13)

- La Mobilité

Trapézectomie : l'opposition ne sera sollicitée que très progressivement. On limitera l'amplitude au contact pouce-index la première semaine, pouce-majeur la deuxième semaine, pouce-annulaire la troisième semaine et pouce-auriculaire la quatrième semaine.

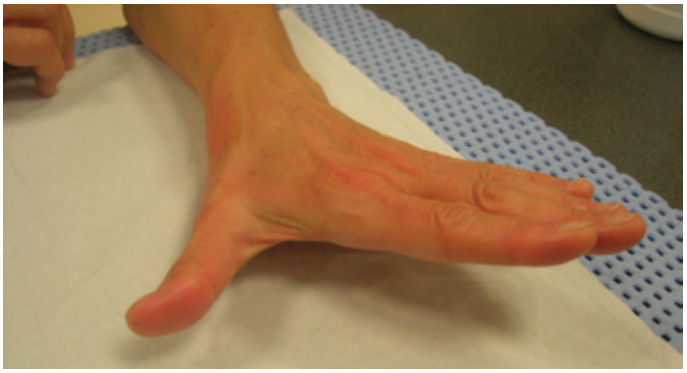

Fig 13 :
ouverture de la 1ère commissure sans hyperextension de la MP.

Nous n'utilisons pas de techniques passives. L'ouverture de la 1ère commissure sera abordée d'emblée par des exercices de placé-tenu contrôlés par le thérapeute. En cas d'attitude en hyperextension de la MP on travaillera la flexion active de cette articulation de façon analytique.
Prothèse : la mobilité active tout secteurs est entreprise d'emblée. Cette reprise rapide de la mobilité s'accompagne fréquemment de contractures musculaires de l'éminence thénar qui vont disparaître avec des massages et du temps.

> 3ème PHASE J 60 – J 90

On met en place une orthèse souple type néoprène qui sera portée pendant les activités. On intensifie le travail de restabilisation avec une visée plus fonctionnelle et la sollicitation contrôlée des différents modes de préhension.

- Les exercices de renforcement sont effectués sur des chaînes fonctionnelles en utilisant différentes synergies : travail de la pronation main-poignet à partir de la synergie opposant du pouce-extenseur du cinquième doigt, utilisation dans le creusement de l'arche carpienne de la synergie facilitatrice avec l'opposant du cinquième doigt.
- Les exercices portant sur le contrôle rotatoire de la colonne du pouce sollicitent les composantes rotationnelles antagonistes des muscles opposant-1erIOD, et améliorent leur vigilance lors des pinces pollicidigitales. Les sollicitations sont statiques dans un sens puis dans l'autre, enfin plus rapide à type de stabilisation rythmique.
- Les exercices fonctionnels visent à récupérer vitesse et dextérité en gardant le souci du placement pour un bon maintient de la base du pouce.
- L'éducation aux pinces visera à amener le sujet à utiliser le plus souvent possible les composantes de recentrage du 1er IOD et de l'opposant lors de la prise d'objet. On va privilégier un travail d'approche de l'objet par un pré-allongement axial actif du pouce, la prise de l'objet selon une direction termino-subterminale avec une pression minimale en bout de chaîne et un maintien actif de la base du pouce en position intermédiaire.
- On portera une attention particulière à la qualité d'ouverture de la première commissure lors de la phase d'approche d'objet de plus en plus volumineux, ouverture qui doit se faire autant que faire se peut sans hyperextension de la MP.
- Dans le cas d'une prothèse le patient est autorisé à reprendre toutes les activités de force au bout de la 6ème semaine.

> APRES J 90

Le pouce doit être stable, les prises fines précises, la fonction moyenne restaurée. Le travail portera sur la réintégration de prises performantes à visée professionnelle ou sportive.

4- BILAN - EVALUATION

Les bilans sont réalisés mensuellement jusqu'à six mois.
L'étude des résultats publiés (2) montre :

> L'articulation étant placée d'emblée en bonne position par l'intervention, on récupère une ouverture fonctionnelle de la TM.
> La mobilité d'opposition est restaurée sans difficulté.
> Le gain de force est particulièrement efficace dans les trois premiers mois.
> La disparition des douleurs est une notion commune à ce type d'intervention.

CONCLUSION

Conscient de l'implication biomécanique lié à chaque type de chirurgie et de la réalité physiologique d'une pathologie destructurante sur l'ensemble de la colonne du pouce, le rééducateur s'appliquera à restaurer la fonction avec comme principes : le respect des phases de cicatrisation, la remise en charge progressive de l'articulation, la stabilité active de la TM par le renforcement spécifique du couple opposant-1er IOD et le retour à un fonctionnement musculaire équilibré autour de la colonne du pouce.

BIBLIOGRAPHIE

(1) BOUTAN M. Rôle du couple oposant-1er interosseux dorsal dans la stabilité de l'articulation trapézo-métacarpienne. Ann. Kinésithér., 2000,t.27, n°7.

(2) BOUTAN M. Le protocole Biarrot de rééducation post-opératoire de rhizarthrose,
Kinésithérapie, Les Annales, n° 20-21, 2003 / p36-41, Masson.

(3) BOUTAN M. Mains et Préhension, entre fonctions et anatomie ; M. Boutan, V. Casoli, Sauramps Médical, 2005.

(4) EBSKOV B. De motibus motoribusque pollicis humani. Coppenhagen, Thesis. 1970

(5) HAMONET C., CAFINIERE (DE LA) J.Y., OPSOMER J. Mouvements du pouce : détermination EMG des secteurs d'activité des muscles thénariens. Arch. Anat.pathol. 1972; 20(4) : 363-367.

(6) HAMONET C., VALENTIN. Etude électromyographique du rôle de l'opposant du pouce et de l'adducteur. Revue chir. Orth. 1970 ; 56 (2) ; 165-176.

(7) KAPANDJI I.A. Physiologie Articulaire. Maloine, Paris,1982 : tome I, 226.

(8) MEIBUHR SL. Electromyography of intrinsic muscles of the hand during precision handling. MS thesis, Physical therapy curriculum. Case Western Reserve University, Cleveland-Ohio, June 1969.

(9) TUBIANA R., THOMINE J.M. La Main. Masson, 1990 ; 34-35.

(10) ZANCOLLI E. Biomechanics of the trapezo-metacarpal joint. Clinical orth. And related research July 1987 ; 220.