Les séquelles de fractures du poignet : présentation, évaluation, quelques points de la kinésithérapie selon les divers traitements.

Alain BERTHE Cadre de Santé Kinésithérapeute, 20 Rue de Jussieu, 06000 NICE, alainberthe@wanadoo.fr

Les fractures des deux os d'avant-bras représentent une entité complexe du fait des difficultés de réduction mais surtout de contention. Les conséquences de ces imperfections sont notées grâce à des grilles d'évaluation que le rééducateur ne peut ignorer. En effet un bilan standard ne peut rendre compte de la complexité des signes et des incidences sur la vie quotidienne.

Le rééducateur intervient lors du traitement initial post-fracturaire, mais du fait d'imperfections, il est amené à traiter ces patients pour les séquelles qu'ils présentent. Trois types de problèmes sont analysés : les douleurs résiduelles, la raideur encore réductible, le manque de stabilité active.

Malgré ces efforts, le patient peut être amené à recourir à la chirurgie quand le handicap séquellaire peut être réduit par des gestes de restauration anatomique (réfection ligament triangulaire, ostéotomies) ou de modifications anatomiques permettant alors de restituer un secteur articulaire amputé totalement ou partiellement (Sauvé-Kapandji, Darrach).

La rééducation est présente lors de ces gestes et est toujours accompagnée d'appareillages qui conservent le gain chirurgical. Ces orthèses sont difficiles à appliquer et du fait du secteur de rotation axiale à restaurer (supination) de nombreux modèles sont présentés.

Mots clefs : sequelles, poignet, evaluation, orthèses.

Travail à partir de la Table Ronde : « Les séquelles des fractures des deux os d'avant-bras vues par le rééducateur », Congrès du GEM, Décembre 2002, Paris.

Les séquelles des fractures des deux os d'avant-bras représentent un ensemble hétéroclite, complexe qui fait intervenir plusieurs tableaux cliniques.

Les traitements sont variés du fait de la diversité de ces tableaux.

La rééducation est présente à chaque méthode de traitement ; elle est souvent réalisée avant le traitement secondaire et permet ainsi une évaluation plus fidèle des problèmes et aide à l'élaboration des réponses médicales proposées.

La fracture des deux os d'avant-bras est banale, fréquente mais est susceptible de laisser un résultat aléatoire à type de handicap fonctionnel immédiat variable, de handicap séquellaire important constitué de raideurs articulaires, de douleurs localisées et récurrentes, d'une impotence fonctionnelle. C'est en effet une fracture banale, fréquente, mais qui va donner un handicap

Les techniques orthopédiques visent à obtenir une réduction parfaite ce qui est possible, mais la contention pose des problèmes ; les déplacements secondaires sous plâtre sont fréquents, les défects osseux notables, les repères anatomiques modifiés.

Dans ce contexte, la rééducation qui va s'adapter à toutes les techniques employées,permettra de noter les avantages et inconvénients de la technique, et de prévenir les complications traitables.

I) Généralités

Les fractures

Un rappel rapide de la fracture et de ses conséquences est indispensable à l'équilibration de l'exposé.

Répartition.

C'est une fracture banale, fréquente avec un cal vicieux relativement bien supporté, chez une population spécifique, en effet la répartition de la fracture selon l'âge et le sexe indique qu'en dessous de 30 ans, il s'agit à 69% d'hommes, de 30 à 51 ans les hommes et les femmes sont en proportion égale, après 51 ans 86,6% de femmes.

Pathogénie et classification des lésions.

C'est la conséquence d'une chute sur la main réalisant la typique fracture de Pouteau Colles.

La radiographie montre la fracture avec déplacement des fragments, les désordres ligamentaires ne sont pas exprimés, on peut les supposer quand certains traits associés sont présents.

En simplifiant à l'extrême, on peut proposer :

Les fractures extra-articulaires avec ou sans fracture de la styloïde ulnaire,

Les fractures intra-articulaires avec ou sans fracture de la styloïde ulnaire.

À partir de cette dualité simplifiée, certains auteurs ont présenté de nombreuses classifications {1}:

- **Frykman** {2} en 1967 propose 8 groupes :

2 extra-articulaires, 6 intra-articulaires :

Type I : fracture extra-articulaire,
Type II : type I avec fracture styloïde ulnaire,
Type III : fracture articulaire en T du radius,
Type IV : type II du radius avec fracture styloïde ulnaire,
Type V : fracture avec trait incluant la RCI,
Type VI : type V avec fracture styloïde ulnaire,
Type VII : fracture en T radius avec lésion RCI,
Type VIII : type VII avec fracture styloïde ulnaire,

La critique de cette classification est qu'il n'y a pas de notion sur le déplacement initial de la fracture, le degré de comminution, le raccourcissement du fragment distal.

- **Classification de Castaing et le club des Dix** en1964 {3}.

Type I : Compression extension avec déplacement postérieur. : Pouteau Colles :

avec fragment postérieur et externe complexe.
sagittale en T,
avec un composant externe,
avec un composant interne,
bord postéro interne isolé ou complexe,
frontal en T,
croisement des lignes dans les deux plans,
comminutif,
non déplacé.

Type II : Compression-flexion : Goyrand-Smith :

bord antérieur isolé ou antéro-interne,
bord antérieur complexe.

Type III : Association de lésions ostéo-articulaires :

styloïde ulnaire,
tête ulnaire,
dislocation radio ulnaire,
diastasis radio ulnaire,
lésions carpiennes,
autres lésions MS,
fracture ouverte,
bilatéralité des lésions.

Type IV : Non classables.

- **Classification de Sarmiento** 1975 {4}.

Cette classification initiale de 1962 revue en 1975 est basée sur l'apparence de la radio ulnaire et sur le type de déplacement de la fracture.

Groupe 1 : fractures non déplacées sans implication de la RCI,
Groupe 2 : fractures déplacées sans implication de la RCI,
Groupe 3 : fractures non déplacées avec implication RCI,
Groupe 4 : fractures déplacées avec implication RCI.

- **Meleone** (1984) détermine 4 groupes de fractures articulaires en fonction :

(1) du trait des fractures du radius, (2) de la styloïde radiale, (3) du fragment dorso-externe, (4) à du fragment palmaire externe.

Type I : fracture stable, pas de déplacement ou déplacement variable du complexe externe (comme un ensemble), pas de comminution, stabilité après la réduction fermée.

Type II : instabilité, déplacement modéré ou sévère du complexe externe comme un ensemble avec comminution des deux corticales antérieure et postérieure, séparation du complexe externe de la styloïde, raccourcissement radial <5 -10mm ; angulation importante excédant 20°.

Type IIA : réductible,

Type IIB : irréductible.

Type III : fracture pointue, instable, complexe externe comminutif ++ .

Type IV : fracture instable (glissante), complexe externe très comminutif avec séparation importante et/ou rotation des fragments distaux et palmaires.

Type V : explosion des fragments.

- **La "AO distal" classification** propose 3 groupes de base A, B, C, avec 9 sous-groupes et 27 rubriques ce qui peut donner 144 combinaisons possibles.

Type A : fracture extra-articulaire,

Type B : fracture partielle,

Type C : fracture complète articulaire.

- **Mathoulin, Letrosne, Saffar** 1989. {5}
- **Rayback's** 1990 (modifiée secondairement par Cooney 1993).

Devant cette multitude de données surtout à visée chirurgicale, nous allons simplifier et avec Laseter {6} prendre en compte le degré d'instabilité de la fracture :

- Les fractures stables :

La comminution est minime, peu de déplacements ou d'angulation, pas de retentissement articulaire radio et médio carpien.

- Les fractures instables :

La comminution est importante dorsale ou palmaire, extension des fractures vers les articulations radio carpienne et/ou médio carpienne, tendance au déplacement dorsal et interne, retentissement sur la tête ulnaire.

Les séquelles {7}{8}

Les cals vicieux peuvent être classés en extra articulaires et intra articulaires.

1) Cals vicieux extra articulaires {9} vont réaliser :

- un défaut d'orientation de la glène radiale par bascule postérieure et externe de l'épiphyse radiale,
- un raccourcissement du radius,
- cette bascule modifie la transmission des forces au sein du carpe.

a) au niveau de l'articulation radio carpienne :

L'angulation diaphyso-épiphysaire, responsable du défaut d'orientation de la glène radiale, est due à une bascule postérieure et externe de l'épiphyse, la surface radiale regarde alors en arrière et en dehors et n'est plus orientée en bas et en dedans (Fig.1){10}.

Le raccourcissement du radius est constant, dû à une simple angulation postérieure ou postéro externe.

Fig.1 : Angulation diaphyso diaphysaire, la surface radiale regarde en arrière et en dehors.

b) au niveau de l'articulation médio carpienne :

La bascule postérieure du radius peut provoquer une compensation en flexion palmaire de l'articulation médio-carpiennne. Il s'agit en fait de l'adaptation de la bascule postérieure de la première rangée du carpe (Fig.2).

c) au niveau de l'articulation radio ulnaire inférieure :

Il va se produire :

- des modifications des rapports articulaires .

La bascule de l'épiphyse radiale modifie les rapports de la cavité sigmoïde du radius et de la tête de l'ulna réalisant une dislocation de l'articulation radio ulnaire inférieure.

Fig.2 : Compensation en flexion palmaire de l'articulation médio carpienne.

La cavité sigmoïde est ascensionnée et basculée et les axes de rotation des deux éléments articulaires ne coïncident plus, cette incongruence des surfaces articulaires se réalise dans les trois plans (sagittal, frontal et horizontal). En effet, il existe un décalage en rotation de l'épiphyse vers la supination du fragment inférieur (Fig 3).

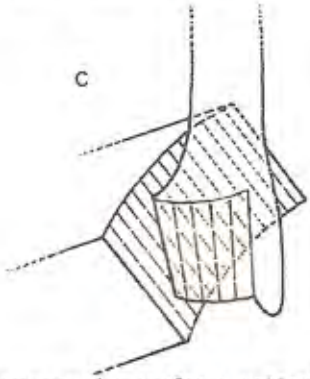

Fig.3 : Incongruence des surfaces articulaires, décalage en rotation de l'épiphyse cubitale vers la supination.

Le raccourcissement du radius au delà de 10 mm va prédisposer à un collapsus donnant à la fois une instabilité radio ulnaire et une impaction ulno-carpienne. Lindstrom {11} indique qu'un raccourcissement de seulement 6 mm pouvait compromettre la fonction du poignet et Palmer {12} a démontré que les altérations sont causées par le défaut de mise en contrainte articulaire.

Dans le cas de bascule sagittale au de là de 20°, le défaut d'alignement consécutif des os du carpe va induire des perturbations de transmissions des contraintes et une incongruité articulaire de la RUI (RCI).

- un défaut de stabilité articulaire .

L'articulation radio ulnaire inférieure peut par ailleurs être instable dans le plan antéropostérieur soit par des lésions osseuses (incongruence par bascule en arrière de l'épiphyse radiale par rapport à la tête de l'ulna) soit par une fracture de la styloïde ulnaire, soit par des lésions du ligament triangulaire.

La pseudarthrose de la styloïde ulnaire n'est pas responsable nécessairement d'une instabilité radio ulnaire inférieure comme l'a rapporté Castaing dans une étude sur 440 cas de fractures {3}.

Dans certains cas, et notamment lorsqu'il n'existe pas de raccourcissement radial important ni de subluxation de la tête ulnaire, la limitation de la prono supination dépend uniquement de la déformation de l'extrémité inférieure du radius.

Dans les déplacements importants associant une ascension du radius et un diastasis radio ulnaire inférieur, les surfaces articulaires ont perdu tout contact et le retentissement est modéré.

Par contre, lorsque les contacts articulaires restent étroits, le retentissement fonctionnel est important, les mouvements de prono supination sont douloureux et leurs amplitudes limitées.

Cette pathologie liée aux perturbations de l'articulation radio ulnaire inférieure peut être aggravée par l'existence :

- de traits de refend atteignant la cavité sigmoïde du radius et modifiant son anatomie,
- d'une instabilité ligamentaire par lésion du ligament triangulaire ou des ligaments radio ulnaux inférieurs,
- par les modifications de trajet du tendon du muscle extensor carpis ulnaris (ECU).

2) Cals vicieux intra-articulaires.

Les fractures intra-articulaires non opérées ou imparfaitement réduites évoluent fréquemment vers l'apparition de cals vicieux intra-articulaires.

Les fractures en T, sagittales ou frontales, les fractures

comminutives sont le plus souvent responsables des cals vicieux les plus graves.

Les fractures parcellaires, cunéennes externes ou postéro internes, souvent sous-estimées, peuvent aussi aboutir à des cals vicieux radio carpiens ou radio ulnaires inférieurs mal tolérés.

Knirk et Jupiter {13} ont montré que les cals vicieux intra articulaires présentant une marche d'escalier de plus de 2 mm, sont le plus souvent responsables quelque soit la nature du déplacement, du développement d'une arthrose à la fois à l'étage radio carpien, radio ulnaire inférieure et médio carpien.

Avec Sennwald {14} et Castaing {3} il est intéressant d'affiner la notion de tolérance du cal vicieux (Sennwald 43 cas, Castaing 433 cas).

	Sennwald	Castaing
Résultats parfaits : aucune gêne	20,9%	21,2%
Satisfaisants : gêne modérée	25,6%	24,9%
Passables: gêne importante	27,9%	25,6%
Médiocres : gestes impossibles	16,3%	18,9%
Mauvais : activité réduite	9,3%	9,4%
Résultats parfaits : aucune gêne	20,9%	21,2%

Résultats subjectifs (suite à traitement orthopédique) :

Sennwald conclue que : *les résultats parfaits et satisfaisants représentent 50% des cas, les passables ont une gêne importante mais pas invalidante, de ce fait les trois premiers groupes représentent 70% de résultats tolérables.*

Relation des résultats subjectifs et de la mobilité.

Dans ce tableau Sennwald rapporte la différence de mobilité entre le coté atteint et le coté sain.

	Pron	Supi	Flex	Ext	Dévia radiale	Dévia ulnaire
Parfait	-1,11	1,1	-12,2	2,2	-1,1	23,8
Satisfait	0,00	-1,8	-10,0	-6,4	-2,7	-1,8
Passable	-3,30	-5,0	-15,0	-7,1	-10,4	-8,3
Médiocre	-4,30	-2,9	-12,5	-7,9	-0,7	-5,7
Mauvais	-16,30	-21,3	-22,5	-21,3	-13,8	-11,3

Les différences sont peu marquées dans les quatre premiers groupes. Le dernier groupe (30%) de mauvais résultats a une mobilité réduite et donc une activité réduite..

D'autres relations ont été étudiées : le résultat analysé sur le plan radiographique, sa relation avec les résultats subjectifs.

Sennwald conclue :

* Il existe une relation entre qualité du résultat anatomique et le contentement du patient, mais cette relation n'est pas linéaire, le seuil de la douleur étant différent pour chaque patient.

*Cette absence de relation linéaire explique les opinions contradictoires courantes.

* La fracture est mieux tolérée avec l'âge.

*La restitution anatomique est seule susceptible de donner un résultat constamment satisfaisant. Il ne semble pas exister de différence entre les deux études Castaing en 1964 sur 433 cas et Sennwald sur 43 cas pris au hasard sur trois années.

Les critères subjectifs de Castaing étaient plus réduits: trois groupes « très bons, bons et échecs » chez Sennwald cinq groupes, parfaits, satisfaits, passables, médiocres, mauvais », l'analyse radiologique de Castaing reprenait ces trois groupes alors que Sennwald analyse le nombre de déformation « aucune, une, deux trois ».

Ces différences d'évaluation ne modifient pas la prise en charge de ces patients : la réduction correcte des fractures est l'élément de base pour un résultat satisfaisant, de légères et moyennes imperfections sont acceptables, mais modifient les comportements sociaux (porters de charges, douleurs résiduelles...), un mauvais résultat chirurgical laisse des séquelles très invalidantes (douleurs, raideurs, impotence..) et devront être traités secondairement.

II) Évaluation des séquelles de fractures du poignet et du carpe

Dans ce chapitre seront traités deux parties distinctes: la première la conséquence de cals vicieux sur la mobilité la force, la deuxième la présentation de fiches d'évaluation.

1) Conséquences des cals vicieux :

Différents paramètres anatomiques vont influencer les résultats :

- l'inclinaison de la ligne bi-styloïdienne dans le plan frontal ou l'inclinaison radiale normale 22 à 23° (Fig.4),

Fig.4 : Diminution de l'inclinaison de la ligne bi-styloïdienne dans le plan frontal.

- la translation externe du radius dans le plan frontal qui mesure la distance entre l'extrémité externe du radius avec l'axe longitudinal du radius (Fig.5).

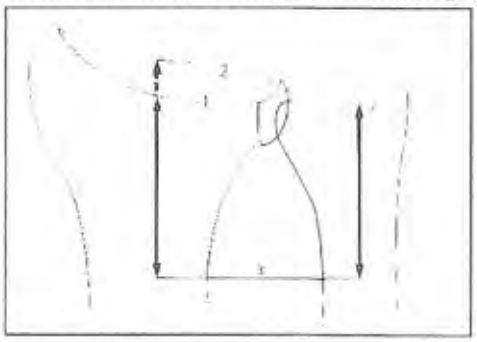

Fig. 5 : Mesure de la translation externe du radius.(Tiré de SENNWALD {13}.

La conséquence de ces deux paramètres sera un aplatissement de la ligne bi-styloïdienne et un raccourcissement du radius.

- dans le plan sagittal l'orientation de la glène radiale en flexion; la ligne entre les rebords du radius réalise un angle de 11 à 12° ° (Fig.6) par rapport à la perpendiculaire de l'axe longitudinal radial.

Fig.6 : Défaut d'orientation de la glène radiale dans le plan sagittal.

Les cals vicieux peuvent permettre une très bonne fonction, mais aussi de mauvais résultats sur le retentissement fonctionnel (diminution de la mobilité radio carpiennne avec déplacement vers l'arrière du secteur de mobilité restant, la mobilité de la pro supination est parfois conservée mais douloureuse), enfin des troubles esthétiques non négligeables pour une certaine population.

Les différents rapports :

L'évaluation des séquelles des fractures des deux os reste difficile à évaluer tant les fractures sont variées ainsi que les traitements.

On peut néanmoins citer Young {15} qui dans une étude sur un suivi de 34 mois sur 25 patients sédentaires (d'âge moyen 72 ans) avec étude fonctionnelle et radiographique trouve : 24% de très bons résultats, 44% de bons, 8% de résultats médiocres et 24 % de mauvais.

Il en déduit qu'il n'y a pas de corrélation entre la fonction et la radiographie, mais que la personnalité (et les motivations du sujet) est l'élément déterminant.

Altissimi {16} sur 297 cas sur une période de 6 mois à 6 ans trouve : 38% de résultats excellents, 49% de bons, 11,5% de moyens, 1,5% de mauvais, une diminution du grip dans 17,8% des cas. Il existe aussi une limitation des mouvements, des neuropathies compressives (médian). Les mauvais résultats sont en relation avec des résultats radiographiquement médiocres.

McQueen {17} évalue deux groupes l'un avec une réduction satisfaisante, l'autre avec un cal vicieux et rapporte la mesure de la douleur, de la force, des amplitudes, des activités journalières etc.. et trouve en pourcentage sur 30 patients.

Test	Réduction satisfaisante	Cals vicieux
Jamar	88	31
Diverses prises	94	54
AVQ	94	62
Amplitudes	88	31
Douleur	88	62
Esthétique	88	8

Cooney {18} trouve sur 565 cas de fractures , 356 Pouteau-Colles (63%), que 177 patients (31%) ont des complications sévères à savoir : 7,9% de neuropathies (médian), radial, ulnaire), 20% d'arthrose (RCI, radio-carpienne), 27%de cal vicieux doivent être repris, 2 patients ont eu des ruptures de tendon (EPL, FCP du II°) , d'autres traumatismes peuvent être associés (Bennet, scaphoide, ligament intracarpiens), 3 patients ont des complications de broches (irritations, algodystrophie), 3 patients un syndrome ischémique ; 3 un syndrome épaule-main, 1,4% des raideurs des doigts ; des complications multiples (7 des réduction répétées, 4 des immobilisation plâtrées inadéquates, ! des mobilisations et une rééducation insuffisante).
Gartland {19} conclue à 22% d'arthrose .

Modifications de la mobilité et de la force

Dans 97% de 2122 patients, Bacon et Kurtze {20} suite à des fractures de Pouteau-Colles rapportent un tableau de perte de degré de flexion dans 95% des cas, et d'une diminution de l'extension dans 80 % , dans 1/3 des cas une diminution de la force de préhension.

Ils trouvent enfin que seulement 3% des cas ont un véritable problème et qu'il existe une corrélation entre le désagrément et la déformation, mais ne peuvent affirmer quelle déformation donnent les désagréments les plus sérieux.

Steffen et coll. {21} rapportent une légère diminution de la flexion, de la déviation cubitale, et de la pronation.

Jenkins et Mintowt-Czyz {22} ont montré qu'il existe une relation entre l'aplatissement de la pente radiale (normale de 23°) et la baisse de force du grasp et qu'une diminution de cette pente de 0,01% a déjà une relation avec la force musculaire et pour Rubinovich et Rennie {23} c'est l'angulation dorsale qui reste le seul facteur affectant le résultat final du grip et du grasp.

Pogue {24} trouve qu'une petite modification de l'inclinaison radiale réalise déjà des changements dramatiques dans la distribution des charges entre scaphoide et lunate mais, qu'une relation entre la force de serrage et la distribution des contraintes dans la radio carpienne ne peut être objectivée.

Solgaard {25} affirme que les résultats fonctionnels diminuent en rapport avec l'angulation dorsale et le raccourcissement dorsal radial et pour Fernandez {26} une déformation de plus de 25° ou plus, ou de 6 mm de raccourcissement devient symptomatique. Une angulation de 30° cause une concentration des contraintes dans les fossettes du scaphoide et du lunate et ce contact est localisé plus dorsalement que dans un poignet normal. Un raccourcissement de 6 mm du radius cause une diminution de la mobilité en pro-supination.
Jenkins et Mintowt-Czyz {22} concluent que le raccourcissement n'affecte pas la fonction mais seulement a des effets sur la douleur, mais Villar et coll {27} au contraire trouvent que la force de serrage est affectée seulement par le raccourcissement radial et que l'angulation dorsale radiale diminue la mobilité.

La force du grip et l'endurance sont notablement altérés si le traumatisme du radius réalise une angulation dorsale de 20°, moins de 10° d'inclinaison radiale et un déplacement du radius de plus de 2mm Jupiter {28}.

Le Grip est évalué à une moyenne de 74,5% et le pinch sera approximativement 80% de la normale, l'amplitude de l'extension du poignet à 61% de la normale, pour la flexion 81%, 79% IR, 79% IC, 85,7% pour la pronation, 75% pour la supination.

Au niveau de la médio carpienne parfois une très légère perte de la pente palmaire peut causer une instabilité médio carpienne et mettre l'axe de la main en dehors de l'axe de l'avant-bras.

La bascule postérieure de la glène modifie la transmission des forces du carpe qui est alors concentrée sur une surface plus réduite réalisant alors des lésions pré -arthrosiques.

Dans les bascules postérieures supérieures à 35°, le lunate se positionne en DISI afin de corriger l'alignement du carpe sous le radius (Fig. 7). Il s'agit alors d'une instabilité d'adaptation qui se dévoile en flexion palmaire avec une subluxation médio carpiennne et un conflit radio ulnaire antérieur. La mise en flexion dorsale du poignet permet la correction de la DISI .

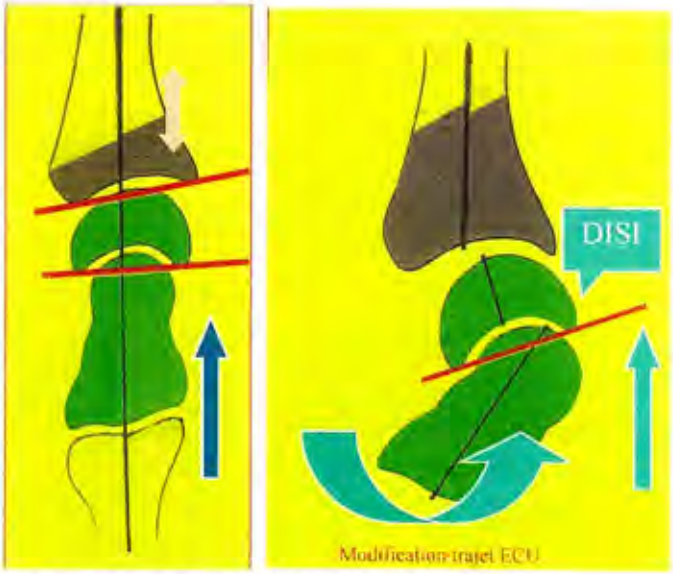

Fig.7 : Déformation en DISI du lunate.

L'augmentation de la pente dorsale va donner une déformation en DISI sans relation avec des instabilités du carpe {29}. Le défaut de pente ne peut être compensé dans la radio carpienne et de plus, la tendance à la flexion oblige à une compensation dans la médio carpienne. Pour Taliesnisk et Watson {29} le changement dans l'inclinaison palmaire perturbe la fonction radio carpienne et cause une instabilité médio carpienne

Dans les augmentations sévères (plus de 20°), il y a diminution de l'inclinaison radiale car le poignet ne peut stabiliser sa position neutre. Le lunate se met en dorsi flexion durant la déviation ulnaire.

La réductibilité de cette instabilité dynamique est réversible lors de la correction du cal vicieux {29} c'est le cas des patients jeunes avec des articulations souples et avec une bonne mobilité préopératoire et pour Brahim et Allieu {30}, il s'agit d'une bascule dorsale du lunate, ils parlent alors d'une « instabilité carpienne d'adaptation » réversible; si elle est fixée, cette déformation en DISI ne sera corrigée que par une ostéotomie radiale.

Lichtman {31} différencie les instabilités médio-carpiennes dynamiques (selon Taliesnik) aux simples luxations dorsales du massif carpien. Capitatum, radius et lunate conservent des axes parallèles, mais la colinéarité du carpe est abolie. Il faut rajouter à ces tableaux les lésions ligamentaires initiales intra carpiennes ou radio ulnaires.

Transmission des contraintes

En parallèle avec les interventions pour la maladie de Keinbock, Palmer et Werner {32} montrent que l'augmentation de l'inclinaison radiale par un pont d'ouverture ou de fermeture médio carpiennne, fait diminuer la charge sur la fossette lunaire. On peut alors extrapoler : la diminution de l'inclinaison radiale devrait tendre à augmenter la mise en charge dans la fossette lunaire.

Pour Older et coll. {33} seulement une angulation dorsale importante est le problème, mais ils ne définisent pas le terme « important ».
Leur étude montre que des changements dans l'inclinaison palmaire ou dorsale de plus de 20° réalisent des changements importants dans la mise en charge du poignet.

Short et coll. {34} expliquent qu'une augmentation d'angulation dorsale presse sur les surfaces radiales et ulnaires avec des concentrations importantes et des contacts qui deviennent plus dorsaux et Pogue {24} trouve qu'un changement important en inclinaison palmaire ou en inclinaison radiale réalise des variations importantes de la mise en charge dans le poignet et voit dans cette modification l'origine des douleurs et à long terme et de l'arthrose dégénérative.

La bascule postérieure et le raccourcissement du radius vont modifier la répartition des contraintes en direction dorsale sur la première rangée.

Pour Short {34} un changement d'angulation de 10°, jusqu'à 45°, change la charge de l'ulna et le coté externe des structures du poignet approximativement de 20% à 65%.

Kazuki et coll. {35} ont bien montré la modification des zones d'appui et des transmissions des contraintes (Fig. 8). Un raccourcissement du radius supérieur à 5 mm est responsable d'une évolution péjorative de la fonction du poignet. Une telle déformation autorise un conflit entre la tête ulnaire et le ligament triangulaire peut alors se perforer et permettre ainsi un conflit entre l' ulna et le semi lunaire. De telles lésions sont responsables d'une limitation de la prono-supination.

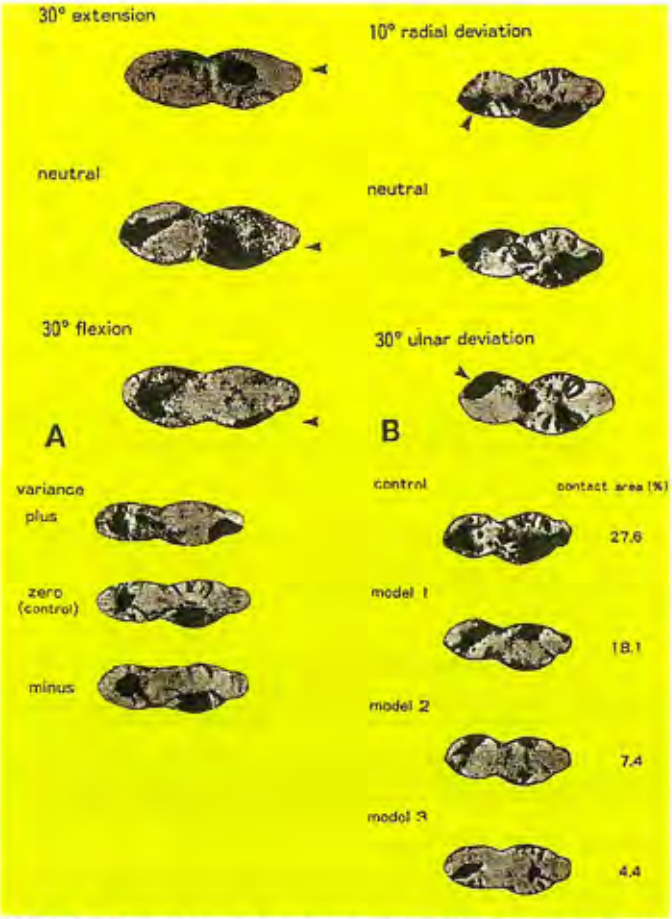

Fig 8 : Transmission des contraintes selon Kazuki et coll (35).Selon les auteurs on voit la zone de pression en position neutre, 30° de flexion, d'extension puis d'inclinaison ulnaire et 10° d'inclinaison radiale. Dans le deuxième schéma est représenté la zone de pression en cas d'ulna normal puis d'allongement (variance plus) de raccourcissement de l'ulna (variance minus).

Problème ulnaire

Fernandez {26} rapporte qu'une impaction ulno carpienne est présente dans le cas d'un raccourcissement de 6 mm et selon Jupiter et Masem {28} un raccourcissement résiduel de 6 mm donne des douleurs radio ulnaires (cet élément est l'élément le plus important des problèmes des fractures). Des raccourcissements de 6 à 8 mm sont notés {36} comme réalisant des impactions dans le triquetrum et/ou de la styloïde ulnaire avec la surface interne du lunate.

Pour Zemel {37} un raccourcissement de 6mm ou plus affecte aussi la rotation de l'avant-bras et dans une étude avec 3 ans de recul, Villar et Marsh {27} montrent que la diminution de la force des patients est de 35% chez des patients qui ont seulement 5mm de raccourcissement.

La modification de la variance ulnaire (raccourcissement ou allongement de l'ulna) de plus de 2,5 mm tend à changer les contraintes dans le poignet . Deux millimètres de raccourcissement réalisent une augmentation de contraintes dans la zone de contact du lunate.

Older {33} et Lindstrom {11} concluent que la restauration de la longueur du radius est le fait essentiel qui va influencer favorablement le résultat final, mais ils ne spécifient pas si le raccourcissement radial affecte plus particulièrement la radio carpienne ou la radio ulnaire ; cette étude est incapable de montrer si des modifications de 2 mm modifient les pressions, mais pour Bradway {38} des poignets avec 2mm ou plus d'incongruence articulaire ont un très haut risque de développement d'arthrose post-traumatique.

Dans des études cadavériques, Bronstein et coll {39} indiquent que si un déplacement de translation radiale de 30° et une translation radiale de 10 mm sont associés, on a une sérieuse réduction de la supination et de la pronation.

Une déformation en translation ulnaire de 5 mm va réaliser une perte de la pronation de 23%, un raccourcissement radial de 10 mm peut réduire la pronation de 47% et la supination de 29%.

Une angulation dorsale de l'extrémité radiale de 20° ou plus peut être obtenu dans des cas d'incon - gruence de la radio ulnaire et peut donner des tensions importantes de la membrane inter osseuse et limiter par conséquence la pronation et la supination.

En résumé ces rapports montrent que le raccourcissement radial est le facteur le plus important influençant le résultat final, pour d'autres auteurs c'est l'angulation dorsale qui est la cause primaire de problèmes influençant la mécanique du poignet.

Fractures de la styloide ulnaire

Peu d'articles ont reporté la relation entre la fracture de la styloïde ulnaire et la mécanique du poignet, des fractures distales du radius pouvant associer des fractures de la styloïde ulnaire dans plus de 50% des cas.

La présence d'une fracture de la styloïde ulnaire n'affecte pas le résultat final {40}{11}. Cette étude trouve que la présence d'une fracture de la styloïde ulnaire augmente seulement le ratio de surface scaphoide lunate, mais ne change pas la position des zones de hautes pressions scaphoidiennes ou lunaires ou aussi des surfaces de contact scaphoïde et ulna; les fractures de la styloïde ulnaire sont en effet fréquemment cliniquement asymptomatiques.

Frykman {2} trouvent dans une série de 430 fractures, que 19% ont des douleurs RCI, sur 515 patients, Lindström {11} relève 15 cas ayant une mobilité anormale de la RCI et 45% ont une fonction pas satisfaisante. Une perte de la congruence articulaire a été noté dans 20% des patients, 35% d'entre eux ont un résultat final insatisfaisant. Cooney, Dobyns et Linnscheid {41} dans un suivi de 565 patients trouvent que 20% de toutes les complications des fractures de Pouteau Colles se localisent au niveau de la RCI, et selon Dautel {9} c'est le traitement orthopédique qui est reconnu comme le plus gros pourvoyeur de cals vicieux , soit par défaut de réduction initiale, soit à la faveur d'un déplacement secondaire (76% dans la série de Sennwald) .

Pour Jupiter et Masem {28} la fracture de la styloïde ulnaire peut signifier une rupture du ligament triangulaire et une instabilité de la RCI. Pogue et coll. {24} constatent qu'ils sont incapables de produire un raccourcissement de plus de 6 mm sur le radius sans fracturer au préalable la styloïde cubitale. Ils en concluent que lorsqu'une fracture ou un cal vicieux s'accompagne d'un raccourcissement majeur, il faut considérer en l'absence de lésions visibles de la styloïde cubitale, qu'il existe une avulsion du ligament triangulaire..

Pour Nakamura {42} il existe une corrélation entre l'existence d'une fracture de la styloïde cubitale déplacée, quel que soit son siège, et celle d'une luxation radio ulnaire inférieure. La stabilité de la radio-ulnaire inférieure est sous la dépendance du ligament triangulaire et pour Gartland {19} deux facteurs sont à distinguer : le premier l'avulsion de la partie postéro externe du ligament au niveau du radius qui retient l'encoche cubitale dans 86% des cas, le second est l'avulsion au niveau de l'extrémité inférieure de la styloide ulnaire dans 47%.
Ces deux éléments vont réaliser la sub luxation, voire la luxation de la radio ulnaire.
A cette hypothétique lésion de la fracture initiale, peuvent s'ajouter les conséquences d'un raccourcissement majeur du radius sous forme d'impaction ulno-carpien.

L'incongruence articulaire (due au raccourcissement radial), les lésions traumatiques et/ou dégénératives du ligament triangulaire sont autant de facteurs qui menacent le fonctionnement de l'articulation radio-ulnaire inférieure.

L'impossibilité pour obtenir un déplacement de l'extrémité radiale, lors d'un raccourcissement de plus de 4 mm ou d'angulation de plus de 20° avec le TFCC et la styloïde ulnaire intacts, peuvent suggérer que des fractures sévères déplacées pourraient ne pas être accompagnées d'une fracture de la styloïde ulnaire ou avoir une rupture du TFCC.

2) Fiches d'évaluation

Certains auteurs ont proposé des fiches spécifiques relatives à l'évaluation des séquelles des fractures.

Elles prennent en compte, la déformation, la douleur, la raideur articulaire et les complications.

Système Demerit

DEFORMATION RESIDUELLE	Points	0 - 5
- Styloïde ulnaire proéminente		1
- Bascule dorsale résiduelle		2
- Déviation radiale carpe		2 à 3
EVALUATION SUBJECTIVE	**Points**	**0 - 6**
- Excellent = pas douleur, instabilité, limitations art.		0
- Bon = douleur épisodique, petite diminution mobilité, pas instabilité		2
- Moyen = douleurs épisodiques, limitations art, pas d'instabilité, diminution active fonction		4
- Mauvais = douleurs, diminution mobilité, instabilité, réduction activités		6
EVALUATION OBJECTIVE	**Points**	**0 - 5**
- Diminution dorsi-flexion (N= 45°)		5
- Diminution inclinaison cubitale (N= 15°)		3
- Diminution supination (N= 50°)		2
- Diminution flexion palmaire (N= 30°)		1
- Diminution inclinaison radiale (N= 45°)		1
- Diminution circumduction		1
- Douleurs dans RCI		1
COMPLICATIONS	**Points**	**0 - 5**
Arthrose		
- Minime		1
- minime + douleur		3
- modérée		2
- modérée + douleur		4
- sévère		3
- sévère + douleur		5
- Complications nerveuses (médian)		1 - 5
- Faible fonction doigts		1 - 2

Résultat Final des points	
- Excellent	3 - 8
- Moyen	9 -20
- Faible	21 et +

NB : il est à noter que sur le plan articulaire la diminution d'amplitude est notée par rapport aux valeurs articulaires fonctionnelles à savoir : flexion 30°, extension 45°, inclinaison radiale 15°, inclinaison cubitale 15°, pronation 50°, supination 50°.

Cooney WP, Bussey R. {41}

Catégorie	Score (points)	Réponses
Douleur	25	Pas
(25 points)	20	Moyenne, occasionnelle
	25	Modérée , tolérable
	0	Sévère ou intolérable
Eléments fonctionnels	25	Retour vers emploi régulier
(25 points)	20	Emploi réduit
	15	Apte au travail mais inemployé
	0	Inapte au travail par douleur
Mobilité	Pourcentage % au normal	
(25 points)	25	100
	15	75 - 99
	10	50 - 74
	5	25 - 49
	0	0 - 24
	FD et FP arc lésionnel main seulement	
	25	120° ou +
	15	91°-119°
	10	61°-90°
	5	31°- 60°
	0	30° ou -
Force	Pourcentage % normal	
(25 points)	25	100
	15	75 - 99
	10	50 - 74
	5	25 - 49
	0	0 - 24
Résultat final		
Excellent	90 - 100	
Bon	80 - 89	
Moyen	65 - 79	
Faible	<65	

Garland et Werley {19} modifiée Castaing

Renseignements généraux	
Nom	Prénom
Coté fracturé	Droit / Gauche
Durée depuis la fracture ou le traitement chirurgical	
	J0 + ...

Résultat subjectif			
- résultat parfait	0	- résultat mauvais *nombreux gestes impossibles* *activité manuelle réduite*	6
- résultat satisfaisant *tout geste de force possible* *parfois avec une certaine gêne*	1	- résultat très mauvais *nombreux gestes impossibles* *activité manuelle très réduite*	8
- résultat assez satisfaisant *tout geste de force possible mais* *avec gêne parfois importante*	2	- résultat déplorable *toute activité manuelle* *pratiquement impossible*	9
- résultat moyen *certains gestes de force* *impossibles*	4	Chiffre souligné	
Mobilités			
- toutes mobilités normales	0	- inclinaison radiale	
- dorsi-flexion		*limitée*	1
de 45° à 25°	1	- pro supination	
de 25° à 15°	2	*de 130 à 90° (bon secteur)*	1
de 15° à 0°	3	*>90° ou mauvais secteur*	2
- inclinaison cubitale		- flexion palmaire	
de 30 à 15°	1	*< 45°*	1
de 15° à 0°	2		
		Total des chiffres soulignés	
Déformations résiduelles (Rx)			
- nulle	0	- bascule sagittale	
- bascule frontale		*de 5 à 10°*	1
de 10° à 20°	1	*de 10 à 20°(+ ou -)*	2
> à 20°	2	*> 20° (+ ou -)*	3
Index radio-cubital		- IRC positif Total chiffres soulignés	
- de 2 à 4	1	+	1
- > 4 ou lésions + RCI	2	++	2

La somme des trois cotations donne la cotation du résultat global que l'on peut classer en :

- résultat parfait	0
- résultat satisfaisant	de 1 à 5
- résultat assez satisfaisant	de 6 à 10
- résultat moyen	de 11 à 15
- résultat mauvais	de 16 à 25
- résultat déplorable	de 26 à 27

Lindstrom {11} a élaboré une classification radiologique pour une évaluation du degré d'instabilité des fractures.

Grade	Définition
1*	pas de déformation, pas d'angulation dorsale, raccourcissement maxima de 3mm
2*	déformation légère, angulation dorsale de 1° à 11°, raccourcissement de 3 à 6mm
3	déformation modérée, angulation dorsale de 11 à 15°, raccourcissement de 6 à 12mm
4	déformation sévère, angulation dorsale au de là de 15°, raccourcissement au de là de 12mm

Les grades 1* et 2* sont considérés comme bons et satisfaisants.

On peut à la lecture de ces fiches entrevoir la difficulté d'une évaluation simple et rapide. Il est vrai que de nombreux facteurs subjectifs et objectifs, cliniques et fonctionnels entrent en jeu.

Le rééducateur doit faire un choix, ou prendre une fiche standard de bilan de la main et du poignet au risque d'être rapidement imparfait et incomplet ou choisir une fiche spécifique qui permettra une vision correcte, une véritable photographie du patient, du trouble exprimé et des éléments objectifs évaluables.

III) Traitement des séquelles de fractures du poignet et du carpe

Les mauvais résultats sont caractérisés par :

- une mobilité modifiée et réduite,
- des douleurs résiduelles internes,
- un enraidissement des doigts,
- une diminution de la force préhension,

enfin des complications diverses.

La mobilité est :

- normale dans	82%
- la flexion touchée dans	76%
- l'inclinaison cubitale dans	68,5%
- la prono-supination dans	36%

Les douleurs résiduelles internes siègent en regard de la styloïde cubitale et vers le triquetrum. Elles peuvent être statiques et /ou dynamiques sans notion de force.

L'enraidissement des doigts peut être consécutif à une immobilisation inadéquate.

La position d'immobilisation peut être aussi péjorative. Gelberman {43} a mesuré la pression intra canalaire du poignet en fonction des différentes positions en flexion avec des fractures de Pouteau-Colles. A 40° de flexion du poignet, la pression met considérablement en danger le nerf médian. La position neutre semble de ce fait la mieux adaptée.

La diminution de la force de préhension (enroulement des chaînes digitales) est objectivée par le patient lors des activités de la vie quotidienne (levers de charges même légères), exercices en torsion (essorage serpillière).

Enfin des complications sont souvent notées {31}:

- osseuses : fractures associées : scaphoide, lésions du ligament radio scapho lunaire,
- trophiques : syndrome algoneurodystrophique
- neurologiques : irritation du nerf médian et du cubital pour certains auteurs dans 55% des cas,
- tendineuses : rupture de l' EPL.

En résumé

Retentissement fonctionnel important, troubles esthétiques, diminution mobilité médiocarpienne-carpienne avec déplacement secteur d'amplitude vers arrière, mobilité en pro-supination limitée ou conservée (douloureuse).

L'analyse de la transmission des contraintes va nous renseigner de l'évolution vers l'arthrose :

Sur un poignet normal :

sur le radius = 60%, sur l'ulna = 40%

Si lésions du ligament triangulaire :

sur le radius = 95%, sur l'ulna = 5%

Il va exister une mise en décharge interne, une déviation radiale instinctive qui risque de se pérenniser.

Enfin, des désaxations carpiennes d'adaptation secondaires à un cal vicieux du radius peuvent se présenter, elles provoqueront une instabilité aux prises essentielles, qui se fera très vite sentir et invalidera fortement les activités quotidiennes.

1) Traitement initial conservateur

Le traitement kinésithérapique va s'adapter à chaque geste ou période .

Il sera orienté selon trois axes :

Traitement des douleurs internes résiduelles,

Récupération des amplitudes articulaires réduites,

Obtenir un poignet stable.

a) Traitement des douleurs résiduelles.

Situation : le plus souvent en regard du bord ulnaire et dorsal de l'ulna au niveau de l'interligne ulno carpien.

Elles sont souvent :
- dynamiques lors de la recherche d'amplitudes articulaires,
- lors des tentatives de porters levers de charges,
- statiques.

Il n'y a pas d'irradiation notable, mais elles peuvent remonter vers le coude ou avoir une répercussion vers le bord ulnaire du V° métacarpien.

L'atteinte de la radio ulnaire est souvent responsable de ces douleurs : fracture styloïde ulnaire, lésions des ligaments ulno carpiens, incongruence articulaire radio ulnaire inférieure, syndrome d'impaction ulnaire sur le triquetrum (impigment syndrom), lésions ligament triangulaire .....

Moyens utilisés : {44}

Le traitement kinésithérapique est essentiellement à base de physiothérapie {45}à savoir :
- les ionisations,
- les stimulations électriques antalgiques,
- l'ultrasonothérapie,

Les ionisations.

Protocole :

Il s'agit d'un véritable courant ionique qui va permettre d'évacuer les produits de l'inflammation. Des produits anti-inflammatoires peuvent être placés au niveau des électrodes en fonction de leur polarité : à noter que les anti-inflammatoires stéroidiens étant amphotères, ils peuvent être placés sur les deux électrodes, le chlorure de calcium à faible dosage (1 à 3%) pourra être appliqué en alternance.

La séance est de longue durée : 20 à 30 minutes.

Ne pas oublier les dangers de ce type de courant (brûlures) et les contre-indications (matériel ostéosynthèse, infections etc....) et de la stabilité du courant délivré.

Stimulations électriques antalgiques : TENS.{46}

Ce type de courant peut être utilisé même en présence de matériel à condition de bien vérifier que ce courant soit du courant alternatif (biphasique), rectangulaire, symétrique.

Les paramètres du courant sont variables en fonction de l'intensité de la douleur : **la fréquence** (douleur aigue, chronique) ; **l'intensité, largeur d'impulsion** et **train d'impulsion** pour éviter l'accommodation (woobulation).

La séance est plus courte 10 à 20 minutes, il s'agit de réaliser un brouillage de l'émission de la douleur donc de réaliser une inhibition de la douleur au niveau de la corne postérieure de la moelle.

Pose des électrodes :

Du fait de la localisation précise de la douleur (face interne et dorsale du poignet), et de l'effet recherché (stimulation des fibres de gros calibre à vitesse de conduction rapide), il est souhaitable d'atteindre le nerf le plus rapidement possible. Comme il s'agit d'une thérapie par les voies nerveuses, les électrodes seront placées en proximal au niveau du creux sus claviculaire (zone d'accessibilité maxima des racines plexuelles) et en distal sur la zone la superficielle du nerf

Le compartiment interne (dépendance du cubital) verra une électrode au niveau de la base du 5° métacarpien, le compartiment dorsal (nerf interosseux dorsal) par la pose de l'électrode juste en dessous de la styloïde ulnaire (Fig.9).

Selon les appareils, il pourra être alors possible de traiter les deux compartiments en même temps.

Fig.9 : Pose des électrodes pour une application de TENS.

Nota : La stimulation électrique antalgique destinée à faire libérer des endomorphines et enképhalines nécessite une technologie différente : pose des électrodes de grande taille en para rachidien, courant de très basse fréquence (1 à 5 Hz), des sensations de battement musculaires.

Certains auteurs ont évoqué la possibilité d'obtenir ces sécrétions par le TENS périphérique, mais aucune vérification scientifique n'est venue objectiver ces suppositions.

Ultrasonothérapie.

Les ultrasons peuvent être utilisés efficacement dans le cas de douleurs ligamentaires.

Localement l'irradiation se fera soit en ponctiforme, soit en balayage, l'écoute à cette application nous permettra un réglage plus correct des paramètres ultrasoniques.

Basso {47} ne trouve aucune différence par les US sur la mobilité entre le groupe témoin et celui de contrôle de suite après le plâtre.

b) Récupération des amplitudes articulaires réduites.

Des auteurs {48} ont bien analysé les secteurs de mobilité (la flexion est très amputée ainsi que la supination) et que la médio carpienne était enraidie avec une certaine prédilection .

La consolidation est acquise, le poignet n'est pas ou plus hyperalgique, de ce fait les mobilisations à base de distraction et de glissement semblent les mieux adaptées.

La radio ulnaire inférieure doit être mobilisée afin de retrouver des amplitudes de pronation et surtout de supination.

Pour notre part {44}, suite à des propositions diverses Kaltenborn {49}, Kessler {50} et Frisch {51} nous nous sommes orientés vers des techniques qui prennent en compte les éléments de la physiologie articulaire et les éléments de pathologie (fragilité ligamentaire).

Nota : La biomécanique du poignet a été présentée par de nombreux auteurs.
Pour nous {45}{52}, il existe un socle rigide constitué par le capitatum auquel on adjoint latéralement trapézoide trapèze en dehors et hamatum en dedans.
Cette rangée présente peu de mouvements.
Sur ce socle rigide, la première rangée vient s 'articuler comme un ménisque, va s'adapter à l'espace restant lors des mouvements (cohérence spatiale du carpe, distance utile).
Le lunate qui surmonte la tête du capitatum représente la colonne de flexion–extension.
En dehors, le scaphoide possède deux points d'amarrage ; en haut le ligament radio-scapho-lunaire (qui peut être fragilisé), en bas le complexe scapho distal qui l'amarre au trapèze-trapézoide (renforcé par le tendon du FCR). Il possède une mobilité intrinsèque spécifique et s'oriente selon son axe longitudinal.
En dedans, le triquetrum est moins mobile, très amarré au lunate, il s'articule avec le hamatum selon un trajet hélicoïdal, lui permettant de réaliser une position de blocage (Closed packed position de Mac Connail). Sa descente sur le hamatum réalise un vissage que nous devons rechercher dans les techniques de stabilisation interne du carpe.

Nous réaliserons des techniques:
- de translation d'avant en arrière de la première rangée par rapport au radius-ligament triangulaire, et de torsion, le lunate étant l'axe de rotation (Fig.10.1,2).

Fig.10,1 : Mobilisations intracarpiennes : translation antéro postérieure de la première rangée par rapport au radius et ligament triangulaire.

Fig.10,2: Mobilisations intracarpiennes : rotation de la première rangée par rapport au radius et ligament triangulaire.

- de translation d'avant en arrière de la première rangée par rapport à la deuxième et en torsion (Fig.11 .1,2).
- de mobilisations de la radio ulnaire inférieure en supination afin de bien recentrer (redorsaliser) le tendon de l'ECU (Fig.12).

Fig.11.1 : Mobilisations intracarpiennes : translation antéro postérieure de la première rangée par rapport à la deuxième rangée.

Fig.11,2: Mobilisations intracarpiennes : rotation de la première rangée par rapport à la deuxième rangée.

Fig.12 : Mobilisations antéro postérieure de la radio ulnaire inférieure, main en supination pour recentrer le tendon de l'ECU sur la face dorsale de la tête ulnaire.

c) Obtenir un poignet stable

La stabilité du poignet demande un placement articulaire et un serrage musculaire {44}{53}{54}.
Lors des phases de traitement (et/ou par la présence de cals vicieux), le placement du poignet se fera en baïonnette avec translation du carpe en dehors.
Le compartiment interne est déchargé dans des cas de lésions ligamentaires (TFCC) associées (Fig.13).

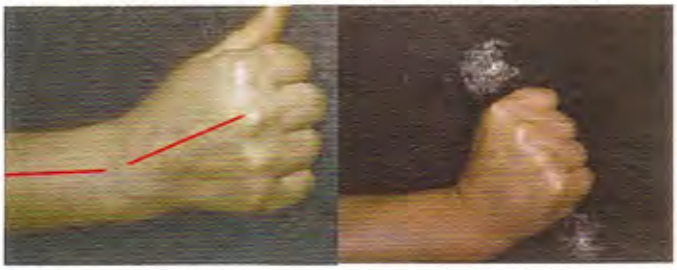

Fig.13 : Décharge du compartiment interne.

L'objectif de la rééducation sera d'augmenter le potentiel musculaire des stabilisateurs internes du poignet (ECU, FCU) par des exercices isométriques en position de stabilisation (extension, inclinaison cubitale, pronation) puis de reprogrammer le poignet par des exercices de proprioception.

Exercices de renforcement musculaire. (Fig.14)

Nota :Il faut dissocier le travail isométrique de l'ECU de celui de l'extenseur du V° doigt ; en effet souvent ce dernier réalise l'extension du poignet ce qui limite la reprogrammation de l'effet ténodèse (flexion doigt, extension poignet).

Fig.14 : Exercices de renforcement musculaire isométrique du l'ECU.

Nota : Il faut dissocier le travail isométrique de l'ECU de celui de l'extenseur du V° doigt ; en effet sou - vent ce dernier réalise l'extension du poignet ce qui limite la reprogrammation de l'effet ténodèse (flexion doigt, extension poignet).

Exercices de reprogrammation proprioceptif.

Exercices contre le thérapeute qui prenant la main réalise des exercices dans toutes les directions en demandant impérativement le maintien de la position de correction (extension, inclinaison ulnaire du poignet) (Fig.15).

Fig.15 : Exercices résistés contre le thérapeute qui prenant la main réalise des exercices dans toutes les directions ici (pronation et supination résistées).

Il peut s'aider d'un bâton afin obtenir un verrouillage passif de la pronation, en imprimant réalisant une mise en tension ligamentaire passive par des rotations axiales du bâton (Fig.16).

Fig.16 : Prise d'un bâton afin d' obtenir un verrouillage passif de la pronation, en imprimant des forces demandant une stabilisation des rotations axiales de l'avant-bras.

La rééducation devra aussi s'adapter aux

diverses possibilités thérapeutiques pour régler certains problèmes (instabilité, lésions confirmées du ligament triangulaire, défaut de mobilité en supination ...) En progression, on peut remplacer le bâton par un ruban élastique (Fig.17) qui pourra réaliser des effets en traction et/ou en compression, en rotation (pronation, supination) et/ou dans les différents plans de mobilité du poignet.

Fig.17 : En progression, on peut remplacer le bâton par un ruban élastique.

Ce n'est qu'à cette période que des exercices en compression (main en appui sur la table) que le sujet peut réaliser des exercices dans tous les plans (Fig.18).

Fig.18 : Exercices en compression main en appui (isométrique et en déstabilisation active).

La rééducation devra aussi s'adapter aux diverses possibilités thérapeutiques pour régler certains problèmes (instabilité, lésions confirmées du ligament triangulaire, défaut de mobilité en supination ...)

2) Des traitements chirurgicaux peuvent être proposés

- Réfection du complexe triangulaire.
- Ostéotomies de fermeture antérieure, d'ouverture postérieure (avec greffe), postérieure dans le cal.
- Gestes au niveau de l'extrémité de la radio ulnaire inférieure : réfection ligament triangulaire, Sauvé-Kapandji , Darrach .
- Pourront s'ajouter des gestes associés visant à corriger l'alignement carpien (VISI ou DISI) résultant d'un cal vicieux radial ou/et d'une instabilité associée ou secondaire.

Dans des cas de lésions importantes associant raideurs, douleurs, lésions arthrosiques pourront être indiquées : résection de la première rangée du carpe, arthrodèse radio-carpienne ou scapho-lunaire.
Nous ne nous attacherons qu'aux tentatives de réfection du ligament triangulaire et aux interventions de récupération de la mobilité rotatoire.

Intervention de réfection du ligament triangulaire .

La chirurgie réalise une réfection du ligament triangulaire par voie dorsale et interne {55}.
Elle est suivie d'une immobilisation relative par orthèse statique simple de repos nocturne ou par une immobilisation plus stricte durant les 3 premières semaines (Fig.19) (en supination selon les auteurs).

Fig 19. Réfection du ligament triangulaire (vue d'arthrographie montrant la fuite du liquide de contraste).

La rééducation doit obtenir la stabilisation de cette région et la remise en charge progressive de ce ligament reconstruit.
Exercices de prise de conscience du bon positionnement, stabilisation active, résistances progressives isométriques, exercices de reprogrammation propioceptive ne diffèrent pas des techniques présentées précédemment.

Intervention de Sauvé-Kapandji {56}{57}

Indications : Déficit sévère de la prono-supination associé à un raccourcissement radial (index radio-ulnaire < 2mm), Cal vicieux extra-articulaire responsable d'une luxation radio-ulnaire inférieure, Cal vicieux intra-articulaire radio ulnaire par malposition d'un fragment postéro interne.

La raideur de la prono supination s'accompagne de douleurs et diminution de la force de préhension. L'atteinte de la radio ulnaire inférieure peut être due à :

- des atteintes traumatiques à type d'instabilité,
- des lésions dégénératives dans la PR.

Section de la tête ulnaire, résection de 1 cm environ de la baguette ulnaire, vissage de la tête ulnaire au radius (Fig.20).

Nota : On y adjoint comme dans l'intervention de Darrach une stabilisation du moignon ulnaire qui évi - tera des ballottements douloureux du moignon dans les premières périodes .

Fig. 20 : Opération de Sauve Kapandji.

La récupération de la supination est devenue normale et indolore dans un délai de 3 semaines à deux mois. La flexion extension par contre est identique à celle d'avant l'intervention (cals vicieux du radius). La force est retrouvée en trois à six mois.

Une orthèse de protection et ou antalgique est confectionnée. C'est une simple orthèse (Fig.21) statique de maintien du poignet qui est portée 2 à 5 semaines environ .

Fig 21 : Orthèse de repos post-opératoire palmaire simple, il faut éviter un serrage élastique circonférentiel de l'ulna .

On peut être tenté de réaliser une orthèse cubitale limitant les possibilités de mobilité de l'ulna en avant et en arrière si l'intervention stabilisatrice du moignon n'est pas associée selonCouturier {58}. Il faut se garder d'amarrer cette dernière par un serrage élastique autour du radius. En effet, cette dernière tend à ramener l'ulna vers le radius ce qui peut réaliser un contact entre ulna et radius (Fig.22). L'orthèse devra donc avoir un appui inter radius ulna limitant le déplacement ou la tendance au déplacement de l'ulna en dehors.

Fig 22 : Orthèse souple avec appui inter osseux radius-ulna pour éviter le rapprochement du moignon de l'ulna vers le radius.

Intervention de Darrach. {59}{60}

Indications :

Problèmes de la fracture : longueur du radius difficile à réduire, conflit ulno-carpien, syndrome d'hyper pression interne du carpe +- instabilité douloureuse tête de l'ulna, lors des douleurs de la pro supination.

Selon Ekeenstam {60} la résection de la tête uinaire selon la technique de Darrach ne doit être utilisée que dans les cas d'arthrose de la RCI, dans les autres cas, le résultat est moins bon dans la mesure où on n'est pas sûr de l'origine des problèmes, il faut donc essayer de mieux cerner les causes des problèmes (articulaires, dysconfort etc).

Fig 23 : Intervention de Darrach. Impaction secondaire du moignon ulnaire.

La section est réalisée à la partie tout inférieure du col. On procède à l'ablation de la tête ulnaire (Fig.23) en respectant la styloïde ulnaire qui est laissée en place. Le tendon ECU doit être positionné soigneusement à la face dorsale de l'ulna .

Objectifs :

Si cette intervention permet de supprimer les douleurs radio ulnaires inférieures, elle laisse persister un déficit important de la force de préhension, la saillie du moignon ulnaire peut être responsable d'une gêne douloureuse.

Afin d'améliorer les résultats Chamay a proposé la reconstitution des éléments ligamentaires et surtout de la coulisse du tendon ECU avec immobilisation de 3 semaines.

Les problèmes secondaires peuvent être :

Une translation ulnaire du carpe se réalise selon Viegas quand il existe des lésions ligamentaires du carpe et selon Ekenstam {61} un risque de conflit entre le moignon ulnaire et le radius peut apparaître.

La remarque sur la confection de l'orthèse de stabili - sation du moignon ulnaire du paragraphe précédent (Sauve-Kapandji) est identique à cette intervention.

3) Les orthèses sont présentes au cours de toutes les phases de traitement {62}

Ces orthèses peuvent se classer en deux groupes : les orthèses statiques et les dynamiques

a) Orthèses statiques

Orthèses de stabilisation de la colonne interne du poignet.

Description :

C'est une orthèse (Fig.24) capable de réaliser l'objectif de stabiliser la baguette ulnaire en direction ventrale afin de réduire la subluxation dorsale de l'ulna .

Pour réaliser cet objectif il faut :

- un appui sur l'ulna en dorsal,
- un appui ventral sur toute la longueur ventrale du V° métacarpien,
- la mise en extension et inclinaison ulnaire du poignet.

Fig 24 : Orthèse de stabilisation de la colonne interne du carpe.

Il nous faut reporter que Comtet insistait sur la chute palmaire du carpe dans le cas de séquelles d'entorses du versant ulnaire du carpe.

Grâce à ces deux images on peut voir la correction de la subluxation dorsale de l'ulna bien connu dans la polyarthrite rhumatoide (Fig.25).

Fig 25 : Chute palmaire du massif métacarpien interne.

Fig 26 : Réduction de la subluxation antérieure par appui sur le pisiforme de le V° métacarpien.

Le simple appui sur le pisforme replace la tête ulnaire et ses formations ligamentaires annexées (ligament triangulaire et complexe fibreux de Krauer) en regard du triquetrum (Fig.26).

L'appui palmaire sur le pisiforme semble insuffisant, nous avons préféré le prolonger distalement sur la face palmaire du V° métacarpien, on peut ainsi réaliser une impaction plus importante, ajouter une extension du poignet et surtout une inclinaison ulnaire réalisant une mise en raccourcissement des éléments ligamentaires.

Le contre appui ulnaire se réalise sur le 1/3 inférieur de la baguette ulnaire, il faut aménager cet appui par un rembourage important.

Indications

- suite à toute intervention primaire ou secondaire du compartiment ulnaire. (ligament triangulaire),
- suite à toutes les tendances à la sub luxation dorsale de l'ulna et dans le cas de séquelles de fractures des deux os d'avant-bras. Nous savons que le raccourcissement du radius et son déplacement en arrière provoque avec des désordres ligamentaires, un allongement relatif de l'ulna et une tendance à sa sub luxation.

Les orthèses statiques de récupération de la pro supination

Il s'agit de placer l'avant-bras en position maxima de supination. Il faut impérativement englober le coude et le poignet.

L'orthèse peut être postérieure au niveau du coude puis revenir sur la face dorsale, palmaire et interne de l'avant-bras (Fig.27), il faut englober le poignet et la main

Cette orthèse doit être réajustée au fur et à mesure de l'amélioration de l'amplitude.

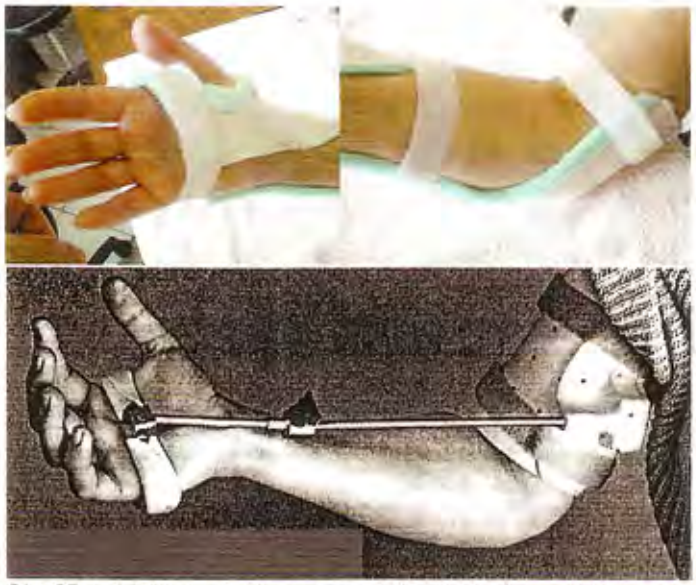

Fig.27 : Orthèse statique pro supination, la première est réalisé en thermoformable elle sera corrigée au fur et à mesure des progrès en supination, la deuxième commercialisé par Sammons F. possède une tige réglable à partir d'un brassard brachial.

b) Les orthèses dynamiques.

Shah MA {63} a bien montré chez des patients de faible déviation d'axes (ulnar variance < ou =+5mm, pente dorsale < ou =20°) une très nette amélioration (augmentation de 52% de rotation 83° à 126°) par des orthèses dynamiques.

Elles sont variées, souvent complexes, et sont présentées selon un ordre croissant de sophistication {64}.

Orthèse de pro supination OTTHIERS J.

Cette orthèse est composée de (Fig.28) :

- un soutien autour du cou par une bande reliée sur la face antérieure du thorax sur laquelle est fixée un accrochage velcro,
- au niveau du poignet ou de l'extrémité inférieure de l'avant-bras est fixée une attache velcro,
- selon la volonté de vouloir récupérer la supination ou la pronation, l'attache velcro sera réalisée vers la versant ulnaire (pour la supination) le versant radial (pour la pronation),
- la pesanteur est le moteur dynamique.

Fig.28 : Orthèse pro supination selon Otthiers J.

Orthèse dynamique. {65} (Fig.29)

Cette orthèse est constituée de deux parties distinctes

- une constituée par une coudière,
- une par une orthèse de type sandwich au niveau du poignet, de la main et de l'extrémité inférieure de l'avant-bras. Le moulage peut laisser libre le pouce, revenir sur le coté cubital.

Fig.29 : Orthèse dynamique commercialisée par Kinétec Abily One

Pose.

Le sujet place son orthèse de poignet et de main sur laquelle est fixée le tube caoutchouc.

Il réalise une torsion axiale du tube par l'orthèse coudière dans le sens voulu pour la supination ou la pronation, puis il enfile la coudière qui est alors arrimée par attaches velcro.

L'intensité de la force dynamique de torsion est fonction du nombre de tours de torsion axiale du tube

Fig.30 : Moteur élastique ou tube de caoutchouc.
La bande de velcro élastique réalise un enveloppement hélicoïdal, le tube caoutchouc n'a pas d'action compressif au niveau des articulations concernées.

caoutchouc. On peut réaliser un effet de décoaptation par le tube alors que l'utilisation du velcro élastique réalise une force de coaptation axiale qui peut être indésirable.

Des modèles divers de fabrication artisanale ou de série ont été proposés.
Je me bornerai à les présenter brièvement sans porter de jugement.

Modèle du Grau du Roi (Romain M., Durand P.A., Géhin M.) (Fig.31)

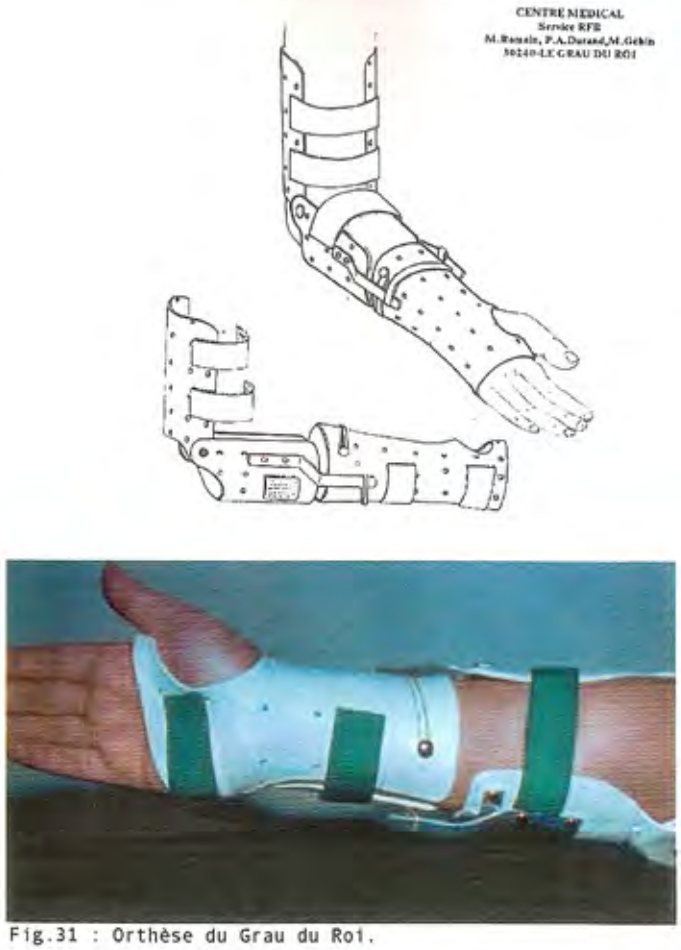

Fig.31 : Orthèse du Grau du Roi.

Orthèse de Lasserre R.

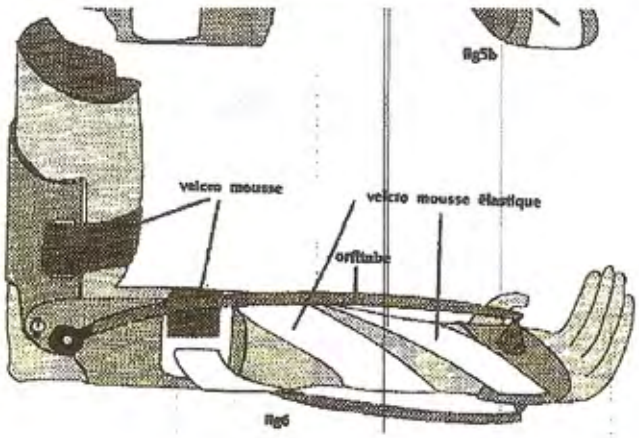

Fig 32 : Orthèse dynamique de R. Lasserre : maintien par deux tubes de l'écartement entre les deux pièces main-poignet et coude avant-bras, moteur par velcro élastique en spirale autour de l'avant-bras (en utilisant du velcro non élastique on réalise une orthèse « statique progressive ».

Modèle commercialisé par JAS Joint active systems. (Kinetec Ability One)



Fig 33 : Orthèse JAS, Support d'avant-bras, pièce poignet et moteur rotatoire entre les deux pièces.

L'orthèse ajustable de Murphy M. {66}

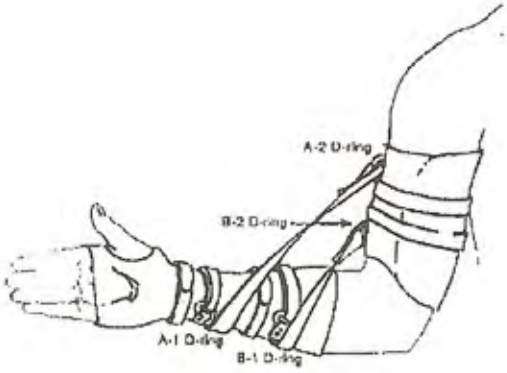

Fig.34 : L'orthèse ajustable de Murphy M est constituée de la pièce brachiale et d'une pièce antibrachiale et palmaire. On détermine la tension des élastiques en supination maxima. La flexion est associée à la supination, si on a atteint la flexion maxima (90°), on peut mettre en blocage de la flexion du coude et laisser continuer l'action en supination (toute tentative d'extension du coude s'accompagnera aussi d'une tension accrue vers la supination).

Modèle de Collelo-Abraham {67} (Fig.35)

Fig.35 : Collelo-Abraham : un berceau est confectionné pour la partie antibrachiale remontant jusqu'à la partie postérieure du coude. Les moteurs sont des élastiques fixés sur le cadre qui viennet prendre appui sur une pièce mai-poignet.

La rééducation des séquelles des fractures des deux os d'avant-bras est variée et doit s'adapter aux divers types de traumatismes et périodes de traitements.
Une rééducation stéréotypée n'est donc pas concevable tant les tableaux différents sont variés.

Trois types de problèmes sont rencontrés :

- le poignet douloureux,
- le poignet instable,
- le poignet enraidi.

La rééducation aura pour but de réduire l'impact de ces problèmes sur les activités de la vie sachant que souvent, nous sommes par nos techniques, la seule possibilité d'amélioration (pas de pose d'indication opératoire du fait de l'âge, de la complexité des problèmes et des conséquences des traitements (algodystrophie).

Les techniques vont s'adapter aux objectifs médicaux ou chirurgicaux :
- récupération d'amplitude (supination, flexion),
- stabilisation ligamentaire ou arthrodèse.

Cette rééducation est longue, délicate, nécessite une attention particulière, une écoute, le patient nous indiquant comment son poignet, son membre supérieur s'intègre de nouveau dans ses activités quotidiennes et / ou professionnelles.
Notre action sera d'obtenir la reprise de ces activités ou si cela n'est pas possible soit de proposer des aides techniques, soit de réaliser des compensations (physiques ou autres) afin de pouvoir réinsérer ce patient souvent encore « jeune » dans la vie active.

BIBLIOGRAPHIE.

{1} Fernandez DL, Distal radius fracture : the rational of a classification, Chir Main, 2001, vol 20 n°6, 411-425.

{2} Frykman G, Fractures of the distal end of the radius, including sequelae-shoulder, hand, finger syndrome, disturbance in the distal radio-ulnar joint and impairment of nerve function, Acta Orthop Scand, 1967, Suppl 108 , 1-155.

{3} Castaing J. et le club des Dix, Les fractures récentes de l'extrémité inférieure du radius chez l'adulte, 1964, XXXIX° Réunion annuelle de la Société Française d'Orthopédie et de Traumatologie, Revue Chir Ortho, Tome 50 n°5.

{4} Sarmiento A, Pratt GW, Berry Nc, Sinclair Wf , Colles' fractures , J Bone Joint Surg Am , 1975, 57 , 311-317.

{5} Mathoulin C, Les fractures articulaires récentes du quart inférieur du radius chez l'adulte, Cahiers d'enseignement de la Société de Chirurgie de la Main, 1990, Expansion scientifique, 67-81.

{6}Laseter G, Carter P, Management of distal radius fractures, J Hand Therapy, 1996, vol 9, n°2, 114-128.

{7} Duparc J, Valentin B, Les cals vicieux de l'extrémité inférieure du radius, Le poignet, 1983, Monographies du Groupe d'Etude de la Main, Expansion Scientifique, 81-87.

{8} Kuntz F, Les cals vicieux du poignet in Saillant G, Kuntz F, Lemoine J, Les fractures de l'extrémité inférieure des deux os de l'avant-bras, 1° journée de traumatologie de la Pitié-Salpétrière, 1995, Sauramps Medical, 221-237.

{9} Dautel G, Cals vicieux extra-articulaires de l'extrémité inférieure du radius, Cahiers d'enseignement de la Société de Chirurgie de la Main, 1996, Expansion scientifique, 59-74.

{10} Allieu Y, Roux JL, T, L'articulation radio-carpienne in Saillant G.,Kuntz F, Lemoine J , Les fractures de l'extrémité inférieure des deux os de l'avant-bras, 1° journée de traumatologie de la Pitié-Salpétrière, 1995, 11-17, Sauramps Medical.

{11} Lindström A, Fractures of the distal end of the radius ; A clinical and statistical study of end results, Acta Orthop Scand (suppl), 41 , 1959, 1-118.

{12} Palmer A, Werner Fw, The triangular fibrocartilage complex of the wrist, J Hand Surg, 1981, 187, 26-35.

{13} Knirk Jl, Jupiter Jb , Intra-articular fractures of the distal end of the radius in young adults, J Bone Surg Am , 1986, 68 , 647-659.

{14} Senwald G, L'entité radius-carpe, 1987, Springer-Verlag, 117-132.

{15} Young BT, Rayan GM, Outcome fololowing nonoperative treatment of displaced distal radius fractures in low-demand patients older than 60 years, J Hand Surg, Am, 2000, 25 , 1, 19-28.

{16} Altissimi M, Antenucci R, Fiacca C, Mancini GB, Long-terme results of conservative treatment of fractures of the distal radius, Clin Orthop,1986, 206, 202-210.

{17} McQueen M, Caspers J, Colles fracture : does the anatomical result affect the final function, J Bone Joint Surg Br, 1988, 70, 649-651.

{18} Cooney W, Dobyns J, Linscheid M, Complications of Colles' fractures, J Bone Joint Surg, Am, 1980, 62 , n°4, 613-619.

{19} Gartland J, Werley C, Evaluation of the healed Colle's Fractures, J Bone and Joint, Surgery Am, 1951, vol 33, n°4, 895-907.

{20} Bacon RW, Kurtzke JF, Colles' fractures : A study of twousand cases from the New York State Workmen's Compensation Board, J Bone Joint Surg Am, 1953, 35, 643-658.

{21} Steffen T, Eugster T, Jakob RP, Twelve years follow-up of fractures of the distal radius treated with the AO fixator, Injury, 1994, 25 (Suppl 4) : S :D44-S-D54.

{22} Jenkins NH, Mintowt- Czyz WJ, Mal-union and dysfunction in Colles' fracture. J Hans Surgery Br, 1988, 13 , 291-293.

{23} Rubinovich RM, Rennie WR, Colles' fractures : end results in relation to radiologic parameters, Can J Surg, 1983, 26 (4), 361-363.

{24} Pogue D, Viegas St, Patterson R, Peterson P, Jenkins D, Sweo T, Hokanson J, Effects of distal radius fracture malunion on wrist joint mechanics, J Hand Surgery, Am, 1990, 15, 721-727.

{25} Solgaard S, Function after distal radius fracture, Acta Ortop Scand, 1988, 59, 39-42.

{26} Fernandez D, Geissler W, Treatment of displaced articular fractures of the radius, J Hand Surgery, 1991, 16A ,n°3, 375-384.

{27} Villar RN, Marsh D, Three years after Colles' fracture – A prospective review, J Bone Joint Surg, Br, 1987, 69, 635-638.

{28} Jupiter JB, Current concepts review : fractures of distal end of the radius, J Bone Joint Surgery, Am, 1991, 73, 461-469.

{29} Taleisnik J, Watson HK, Linscheid RL, Complications of Colles' fractures of the distal radius. J Hand Surg Am, 1984, 9, 350 -357.

{30} Brahim B, Allieu Y, Les desaxations carpiennnes d'adaptation, Ann Chir Main, 1984, 3 n°4, 357-363.

{31} Lichtman DM, The wrist and its disorders, 1988, Saunders , 347-429, Philadelphia.

{32} Palmer A, Glisson R, Werner F, Mech M, Ulnar variance determination, J Hand Surgery, 1982, vol 7, n°4, 376-379.

{33}Older TM, Stabler EV, Cassebaum WH, Colles fracture : evaluation and selection of therapy, J Trauma, 1965, 5, 469-476.

{34} Short WH, Palmer AK, Werner FW, Murphy DJ. A biomechanical study of distal radial fractures. J Hand Surg, Am,1987, 12 : 523-534.

{35} Kazuki K, Kususnoki M, Yasuda M, Shimazu A, Cineradiographic study of wirst motion after fracture of the distal radius, J Hand surg Am, 1993, 18, 41-46.

{36} Aro H, Koivunen T, Minor axial shortening of the radius affects outcome of Colles' fracture treatment, J Hand Surgery, Am, 1991, vol 16, n°3, 392-398.

{37} Zemel NP, The prevention and treatment of complications from fractures of the distal radius and ulna, Hand Clin, 1987, 1 , 1-10.

{38} Bradway JK, Amadio PC, Cooney WP, Open reduction and internal fixation of comminuted intra-articular fractures of the distal end of the radius, J Bone Joint Surg Am, 1989, 71, 839-847.

{39} Bronstein J, Trumblete, Tencer AF, The effects of distal radius fracture mal alignement on forearm rotation : a cadaveric study, J Hand Surgery, Am, 1997, 22, 258- 262.

{40} Steward HD, Innes AR, Burke FD, Factors affecting the outcome of Colles' fractures : an anatomical and functional study, Injury,1985, 16 , 289-295.

{41} Cooney WP, Bussey R, Linscheid RL, Difficult wrist fractures. Perilunate fracture-dislocations of the wrist, Clin Orthop,1987, 214 , 136-148.

{42} Nakamura R, Tsunoda K, Watanabe K, Horii E, Miura E, The Sauve-Kapandji procedure for chronic dislocation of the distal radio-ulnar joint with destruction of the articular surface, J Hand Surg Br, 1992, 17, 127-132.

{43} Gelberman RH, Szabo RM, Mortensen WW, Carpal tunel pressures and wrist position in patients with Colles' fractures, Trauma, 1984, 24 , 747-749.

{44} Berthe A, Rééducation en traumatologie : la région du coude –poignet. Dossiers de Kinésithérapie, 1994, n°14, Masson.

{45} Bisschop (de) G, Dumoulin J, Aaron CL, Electrothérapie appliquée en rééducation, Monographies de Bois Larris n°17, 1984, Masson.

{46} Reiss B, Therapist's management of distal radial fractures in Hunter J, Rehabilitation of the hand and upper extremity,1995, Mosby, 337-351.

{47} Basso O, Pike JM, The effect of low frequency, long-wave ultrasound therapy on joint mobility and rehabilitation after wrist fracture, J Hand Surg Br, 1998, 23 , 1, 136-139.

{48} Byl N, Kohlhase W, Engel G, Functional limitation immensité after cast immobilization and closed reduction of distal radius fractures : preliminary report, J Hand Therapy, 1999, vol 12 n° 3, 201- 211.

{49} Kaltenborn F, Therapie manuelle des membres, 1983, Maloine Prodim.

{50} Kessler RM, Hertling D, Peripheral joint mobilization techniques in Kessler Rm & Hertling D, Management os common musculoskeletal disorders,Lippincott etd, Philadelphia, 1983, 87-125.

{51} Frisch H, Programmierte Untersuchung des Bewegungsapparatus, 1983, Springer Verlag.

{52} Razafindratsiva C, Modélisation et schéma mécanique équivalent au poignet ; étude dans le plan, Thèse Médecine, 1985, Nice.

{53} Fabre Br, Legre R, Techniques de rééducation du poignet traumatique, Ann Kinesi, 1992, 19, 3, 194-195.

{54} Rodineau JL, la rééducation des fractures du poignet, in Saillant G,Kuntz F, Lemoine J, Les fractures de l'extrémité inférieure des deux os de l'avant-bras, 1° journée de traumatologie de la Pitié-Salpétrière, 1995, 183-192, Sauramps Medical.

{55} Lucio B, Stokes H, Poehling G, Lemoine-Smith S, Crook E, Management of isolated triangulaire fibrocartilage, complex perforations of the wirst, J Hand Therapy, 1991, 4, 4, 162-168.

{56} Kapandji IA, Opération de Kapandji-Sauvé, Ann Chir Main, 1986, 5 n°3, 181-193.

{57} Condamine JL, Lebreton E, Aubriot J, L'intervention de Sauvé-Kapandji, Ann Chir. Main, 1992, 11, n°1, 37-39.

{58} Couturier C , Alnot JY, Masmejan E, Instabilité dorsale du moignon ulnaire après résection diaphysaire distale : stabilisation avec un hémi extensor carpis ulnaris, Chir Main, 2002, vol 21, n°4, 242-251.

{59} Tulipan D ., Eaton R., Eberhart R., The Darrach procedure defended : technique redefined and long-term follow-up, J Hand Surg Am, 1991,16, n° 3, 438-444.

{60} Rongières M, Kany J, Bellumore Y, Mansat M, Résection stabilisation de l'extrémité distale de l'ulna dans les dérangements post-traumatiques de l'articulation radio-ulnaire distale, La Main, 1996, 1, 99-106.

{61} EkenstamF, Engkvist O, Wadin K, Results from resection of the distal end of the ulna after fractures of the lower ned of the radius, Scand J Plast Surg, 1982, 16, 177-181.

{62} Fess E, Gette K, Strickland J, Hand spinting : principes and methods, 1981, The C.V. Mosby Compagny.

{63}Shah MA, Lopez JK, Escalante AS, Green DP, Dynamic splinting of forearm rotational contracture after distal radius fracture, J Hand Surg Am, 2002, 27 (3), 456-463.

{64} Andreu D, Les orthèses de supination, Mémoire du DIU Appareillage en chirurgie de la Main, Faculté de Grenoble, 2003.

{65} Flowers K, Schultz-Johnson K, Static-progressive splints, J Hand Therapy, 1992, 5, 1, 363-37

{66} Murphy M, An adjustable spint for forearm supination, Am J Occup Ther, 1990, 44, 10, 936-939.

{67} Colello-Abraham K, Dynamic pronation-supination splint in Hunter J : Rehabilitation of the hand, 1990, 3° eds, Mosby Saint Louis.