DIPLÔME INTER-UNIVERSITAIRE DE RÉÉDUCATION ET D'APPAREILLAGE DE LA MAIN SESSION 2013-2015

Université Joseph Fourier
Faculté de médecine de Grenoble

C.H.U de Grenoble
Professeur F. Moutet

PRISE EN CHARGE DES TENOSYNOVITES DE L'EXTENSEUR ULNAIRE DU CARPE APRES TRAITEMENT ORTHETIQUE

Jury : Pr. Philippe PELISSIER (Bordeaux)
M. Nicolas PINSAULT (Grenoble)
Pr. François MOUTET (Grenoble)

HOSTEINS Emmanuel
Masseur-Kinésithérapeute Institut Aquitain de la Main (Pessac)

REMERCIEMENTS

J'adresse mes remerciements aux différentes personnes qui m'ont aidé dans la réalisation de ce mémoire.

En premier lieu, je remercie M. le professeur Francois Moutet pour le dynamisme qu'il a su donner aux 2 années de formation et à la rigueur qu'il nous a obligé à avoir.

Je remercie aussi mes collègues de l'Institut Aquitain de la Main de leur disponibilité, et en particulier M. Serge Rouzaud de m'avoir proposé de réfléchir à la suite de son travail sur l'appareillage des tendinopathies de l'Extenseur Ulnaire du Carpe, présenté au GEM en 2013.

J'adresse mes sincères remerciements aux différents intervenants dans la formation, ainsi qu'aux responsables de stages et leurs équipes, qui ont su nous accueillir malgré le dérangement engendré ; et surtout partager leur passion.

Certains auteurs d'articles qui m'intéressaient ont répondu positivement à mes requêtes et je les en remercie.

Une pensée particulière à ma petite famille qui m'a encouragé et qui m'a accordé beaucoup de temps libre malgré des circonstances difficiles.

Prise en charge de la ténosynovite de l'Extenseur Ulnaire du Carpe après traitement orthétique

SOMMAIRE

1. INTRODUCTION 4
1 EXTENSEUR ULNAIRE DU CARPE 5
1.1 Généralités 5
1.2 Rappel Anatomique 5
1.2.1 Insertions proximales 5
1.2.2 Trajet 5
1.2.3 Terminaison 7
1.2.4 Physiologie 7
1.2.5 Innervation-Vascularisation 7
2 LA TENOSYNOVITE 8
2.1 Définition générale : 8
2.2 Cas particulier de l'Extenseur Ulnaire du Carpe 8
2.2.1 Description fonctionnelle 8
2.2.2 Examen clinique 8
2.2.3 Genèse 8
2.2.4 Examens complémentaires 11
2.2.5 Traitement médical 11
3 L'APPAREILLAGE 12
4 PROPOSITION DE PRISE EN CHARGE REEDUCATIVE 14
4.1 Définition des mouvements du poignet 14
4.2 Interêt du travail musculaire excentrique 15
4.3 Description d'une séance type 17
4.3.1 Principes de base 17
4.3.2 Chronologie 17
5 CONCLUSION 25
6 RÉFÉRENCES BIBLIOGRAPHIQUES 26

1. INTRODUCTION

La ténosynovite de l'Extenseur Ulnaire du Carpe siège sur le segment dorso-ulnaire du poignet. Elle n'est pas la plus connue des tendinopathies du poignet et se situe loin derrière la ténosynovite de De Quervain qui est sans doute la plus fréquemment étudiée. Mais c'est une pathologie qui peut toucher toutes les tranches d'âges adultes, avec un ratio plus important à partir de 40 ans[1], en raison sans doute du vieillissement des tissus. Comme dans toutes les tendinopathies, on retrouve une notion d'"overuse"[2], d'excès de contraintes avec, pour l'Extenseur Ulnaire du Carpe, une prédominance des activités sportives. C'est une pathologie qui touche une population physiquement active, et qui souhaite le rester; la guérison doit donc être optimale, permettant une reprise des activités antérieures, y compris une nouvelle sollicitation du geste causal de la ténosynovite.

La douleur se caractérise par une plainte au niveau de la styloïde ulnaire, en dorsal, sur le trajet du tendon de l'Extenseur Ulnaire du Carpe. On la retrouve à la palpation et à l'étirement, passif ou contraction résistée. C'est une pathologie fréquente, invalidante dans la gestuelle professionnelle et/ou sportive mais souvent négligée dans son traitement.

L'orthèse de mise en repos de ce tendon a été montrée à différentes reprises avec un consensus sur l'extension modérée du poignet et la pronation.

Que proposer avec pour objectif une reprise de l'activité causale de la lésion tout en évitant la récidive ?

1 EXTENSEUR ULNAIRE DU CARPE

1.1 Généralités

L'Extenseur Ulnaire du Carpe (EUC), appelé Cubital postérieur dans l'ancienne nomenclature, ou Extensor Carpi Ulnaris, est un muscle postérieur de l'avant-bras et du poignet. (figure 1)

1.2 Rappel Anatomique

Insertions proximales

Il appartient au groupe des épicondyliens latéraux avec lequel il partage son insertion proximale sur l'extrémité inférieure de l'humérus, sur le sommet de la partie postéro-inférieure de l'épicondyle latérale. Il présente aussi une insertion sur le corps et le bord postérieur (la crête) de l'ulna en dehors de l'insertion de l'Anconé, dans son versant latéral et dans les 3/4 supérieurs, par une lame tendineuse.

1.2.1 Trajet

Son trajet est pratiquement vertical (légèrement en bas et en dedans). Il longe la crête ulnaire et, en bas, passe dans le sillon postérieur de la tête ulnaire. Le tendon chemine seul dans une coulisse ostéofibreuse d'une longueur de 1,5 cm appelé 6°compartiment du carpe (figure 2), qui est lui-même distinct du rétinaculum des extenseurs. La coulisse de l'EUC, la seule qui est fixée sur l'ulna, a sa base concave en forme de gouttière plus ou moins creusée et un plafond ligamentaire faiblement élastique et à paroi épaisse. Le rétinaculum des extenseurs, qui passe juste au-dessus de ce 6° compartiment, va glisser lors des mouvements de prono-supination.

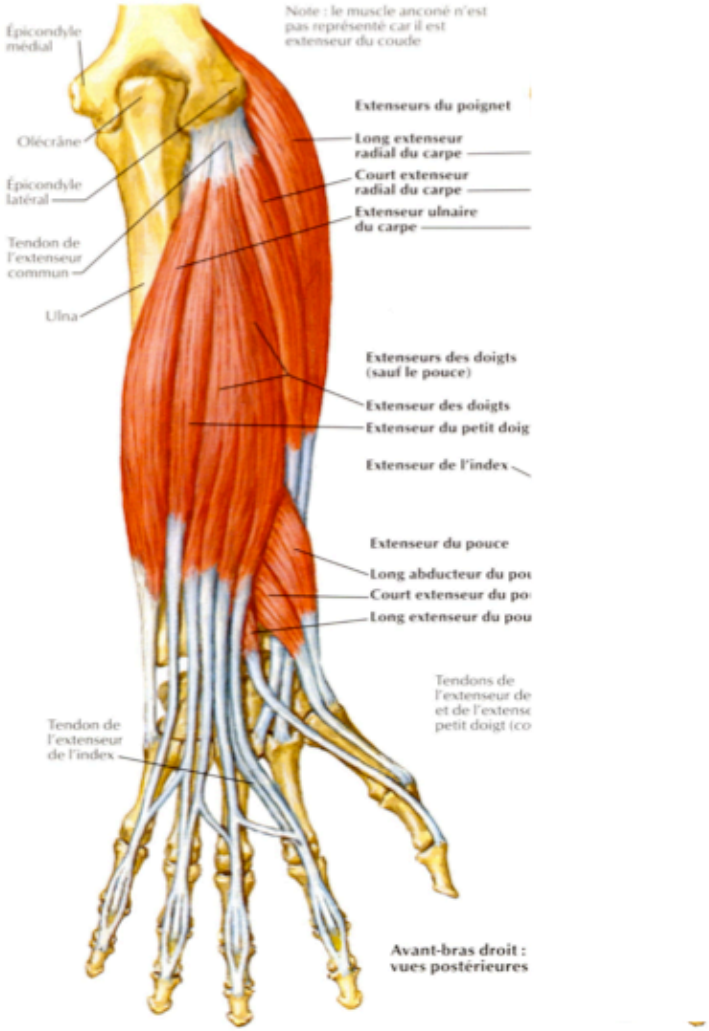

Figure 1 : face dorsale de l'avant bras et de la main par Netter

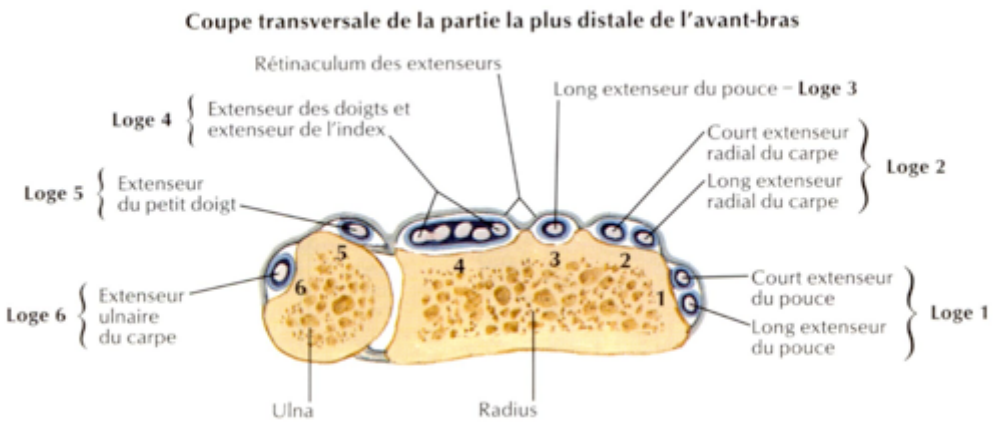

Figure 2 : compartiments du carpe par Netter

1.2.2 Terminaison

Sa terminaison, ou insertion distale, se fera par un tendon à la face dorsale de la base du 5° métacarpien.

1.2.3 Physiologie

Globalement, le muscle a un aspect très allongé, charnu en haut et tendineux en bas. Le tendon de l'EUC est le plus interne des tendons dorsaux du poignet. Il permet, en agissant conjointement avec les extenseurs radiaux, une extension dans l'axe du poignet. Il aura donc un rôle statique important dans la stabilisation médiale du poignet, correspondant à la main de force. De plus, de par sa participation à l'effet ténodese, il est très utile dans les prises.

C'est un tenseur du retinaculaire dorsal, qui est un système fibreux rigide. Il joue un grand rôle dans le contrôle, le verrouillage et la proprioception du poignet.

C'est aussi lui qui va permettre l'extension et l'inclinaison ulnaire du poignet, mouvement de grande course dans lequel le tendon exerce et subit d'importantes contraintes sur la berge interne de sa poulie de stabilisation.

Il a comme caractéristique d'être le seul extenseur du poignet qui soit versant ulnaire, et d'avoir une cloison, loge ostéo-fibreuse, qui est indépendante du retinaculum des extenseurs.

1.2.4 Innervation-Vascularisation

L'Extenseur Ulnaire du Carpe est innervé par la branche profonde du nerf radial, et il est vascularisé par l'artère interosseuse postérieure.

2 LA TENOSYNOVITE

2.1 Définition générale :

La ténosynovite correspond à une inflammation de l'enveloppe synoviale pré tendineuse. Elle est souvent associée à une notion de surcharge mécanique sur le tendon qui entraine une diminution de la qualité élastique et de la tolérance à la charge (ou résistance).

2.2 Cas particulier de l'Extenseur Ulnaire du Carpe

2.2.1 Description fonctionnelle

Dans la ténosynovite de L'EUC, hors origine rhumatismale telle que dans la polyarthrite rhumatoide[3], on retrouve une gaine synoviale au poignet qui dépasse de presque 2 cm de part et d'autre la longueur du retinaculum des extenseurs[4]. L'inflammation apparait lors des sollicitations importantes en supination maximale, flexion palmaire et inclinaison ulnaire. Lors de ces mouvements, le tendon est plaqué à la face médiale de sa coulisse du 6° compartiment avec la gouttière ulnaire orientée vers le radius.

2.2.2 Examen clinique

Elle se caractérise par :

- Une douleur le long du trajet du tendon de l'EUC au dos de la tête ulnaire provoqué par le mouvement (surtout sportif) causal et à la palpation[5].
- Une douleur reproduite lors de l'extension contrariée du poignet en inclinaison ulnaire.
- Une inflammation de la gaine parfois perceptible.
- Une douleur majorée aussi lors de l'étirement en inclinaison radiale, flexion et supination du poignet.

Il ne faut pas la confondre avec le syndrome de Barfred, qui correspond à une douleur à la supination du poignet associée à l'extension contrariée du 5°doigt, où on retrouve un juncta entre l'EUC et l'extenseur propre du 5°doigt.

2.2.3 Genèse

C'est une pathologie très fréquente chez le sportif et c'est de fait le second site de lésion

le plus fréquent dans les tendinopathies du poignet chez les athlètes, particulièrement dans les sports tels que tennis[6 -7] (figure 3) golf, haltérophilie, baseball, rugby, pratiqués avec un objet tel que raquette, club, barre, batte ou ballon[8].

Figure 3 : hypersupination en tennis et au golf

On retrouve une angulation entre l'axe de son insertion proximale et son insertion distale sur la base du 5°métacarpien autour du 6°compartiment même en position neutre du poignet. Mais dans une déviation ulnaire (figure 4), cette angulation est augmentée ; et la force de contraction de l'EUC crée des lésions longitudinales qui tendent à éloigner l'insertion proximale de l'insertion distale du tendon. Le vecteur de force crée alors une forte contrainte sur ce compartiment, majorée par la supination. En supination, on retrouve une angulation de 30°. (figure 5)

Figure 4 : observation du tendon EUC en inclinaison ulnaire (gauche) et radiale (droite)

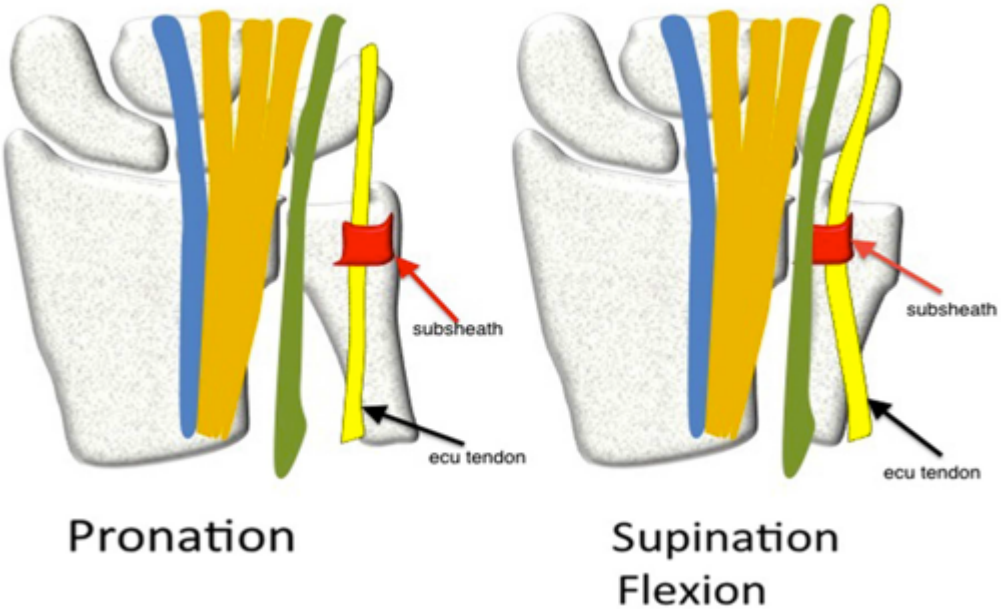

Figure 5 : Angulation du tendon de l'extenseur Ulnaire du Carpe au niveau de la sangle

Des mouvements répétés de flexion-extension de poignet peuvent irriter, particulièrement dans cette position de supination d'avant bras, le tendon au niveau de la sangle. On peut alors voir apparaitre une ténosynovite voire une subluxation ou lésion de la sangle de l'EUC.

Par exemple, chez le tennisman, le mouvement causal en hypersupination apparaitra dans les lifts forts, dans les coups à 2 mains du fait de la position près du cadre de la raquette de la main non dominante.

Dans la forme chronique, on constate une douleur d'apparition progressive au cours du jeu, située au bord interne du poignet, et qui disparait après 5 à 10 minutes d'échauffement. Elle se ré-installe petit à petit à l'arrêt de l'effort.

On peut parfois constater, comme sur le premier compartiment du rétinaculum des extenseurs avec la ténosynovite de De Quervain[9],une ténosynovite sténosante du 6°compartiment[10] sur des patients avec des douleurs dorso-ulnaires du poignet. Mais dans ce cas, le traitement chirurgical est le traitement le plus approprié.

2.2.4 Examens complémentaires(11)

En plus des tests cliniques, les examens complémentaires nécessaires à la confirmation de la pathologie sont :

- L'échographie,
- Le scanner ou l'Imagerie à Résonance Magnétique.

Cela va souvent être utile pour confirmer ou non l'absence de luxation et de lésion de la sangle de L'EUC.

2.2.5 Traitement médical(11)

On préconise:

- la mise au repos et l'arrêt du mouvement causal, qu'il soit professionnel ou (le plus souvent) sportif.

- des anti-inflammatoires non stéroïdiens dont le but est de réduire l'inflammation par l'inhibition de la synthèse des facteurs inflammatoires (surtout en phase aiguë et à visée antalgique). Le problème de ce traitement est que l'inflammation est primordiale pour la cicatrisation et le remodelage des tissus lésés.

- l'orthèse de repos.

Sur des ténosynovites rebelles au traitement médical bien conduit, on peut proposer un traitement chirurgical tel que l'agrandissement de la coulisse du 6°compartiment grâce à la suppression de la cloison externe et à la conservation de la cloison interne.

3 L'APPAREILLAGE

Comme évoqué précédemment[11], et avec pour vocation la mise en détente du muscle en position courte pour diminuer l'inflammation dans la ténosynovite de l'EUC, l'orthèse sera en position :

- extension 15°-20° de poignet, (figure 6)
- inclinaison neutre, (figure 7)
- pronation par ovalisation de l'attelle,
- coude et métacarpo-phalangiennes des 5 doigts libres.

Figure 6 : 15°-20° d'extension de poignet

Figure 7: inclinaison neutre

Ceci correspond à une décharge maximale des contraintes sur la sangle de l'extenseur ulnaire du carpe:

- à 15°-20° d'*extension* de poignet, le tendon de l 'EUC est en position de centrage.

En *pronation* dans cette position, l'EUC réduit sa tension, contrairement à la supination où le tendon s'enroule et prend de la longueur, augmentant cet étirement. Des études ont montré que la course du tendon de l'EUC pendant l'extension du poignet diminuait de 60% quand l'avant-bras était placé en position neutre ou en pronation.

L'orthèse aide à modifier le vecteur de force transmis au niveau de l'insertion tendineuse et sur le 6°compartiment.

Le port de l'orthèse en permanence pendant 3 semaines est conseillé. Si nécessaire, des antalgiques et du glaçage peuvent être prescrits pour soulager la douleur du patient. Puis le travail de remise en condition de l'EUC commence.

4 PROPOSITION DE PRISE EN CHARGE REEDUCATIVE

4.1 Définition des mouvements du poignet

Dans un premier temps, il faut redéfinir les mouvements qui se font au niveau du poignet.

La **flexion-extension**, globalement au niveau de la radio carpienne et de la médio-carpienne. Les os du carpe ont des mouvements indépendants et dissociés les uns des autres, ce qui ne nous permet pas de parler d'un seul axe de mobilité, mais :

- la flexion : c'est le mouvement par lequel la paume de main se rapproche de la face antérieure de l'avant bras, se situant ainsi dans le plan sagittal. Les deux rangées des os du carpe bougent l'une par rapport à l'autre avec la radio carpienne qui part en pronation (les 2/3 du mouvement se font dans cette rangée) et la médio-carpienne, elle, part en supination (1/3 du mouvement). L'amplitude est d'environ 75° avec un secteur fonctionnel de 20°.
- l'extension : c'est le mouvement dans lequel la paume de la main s'éloigne de la face antérieure de l'avant bras, dans un plan sagittal. La radio-carpienne part en supination (1/3 du mouvement s'y déroule) alors que la médio-carpienne part en pronation (2/3 du mouvement). L amplitude est d'environ 75° avec un secteur utile de 40°.

La **prono-supination,** correspondant au mouvement de rotation de l'avant-bras autour d'un axe longitudinal, à partir de la position de référence (coude fléchie à 90°, poignet en rectitude, et main verticale - pouce regardant vers le haut)

- la supination : c'est le mouvement par lequel l'avant-bras tourne vers le dehors, paume de la main orientée vers le haut en fin de course du mouvement. L'amplitude est d'environ 85°
- la pronation : l'avant-bras tourne vers le dedans, paume de la main orientée vers le bas en fin de course du mouvement. Le radius vient "rouler" autour de l'ulna. L'amplitude est d'environ 80° avec un secteur utile de 30-40°.

Les **inclinaisons ulnaires et radiales** :

- l'inclinaison ulnaire : mouvement par lequel l'axe longitudinal de la main se rapproche de l'axe du corps (correspondant en positon neutre à l'alignement de l'axe avant bras et du 3° métacarpien). Elle se fait en théorie dans un plan frontal avec un axe antéro-

postérieur. L'amplitude du mouvement est d'environ 35°-45° avec 60% de la mobilité dans la radio-carpienne et 40% dans la médio-carpienne.

- l'inclinaison radiale : mouvement par lequel l'axe longitudinal de la main s'écarte de l'axe du corps. L'amplitude est de 15° avec 40% dans la radio-carpienne et 60% dans la médio-carpienne.

La force développée en inclinaison ulnaire est supérieure à celle de l'inclinaison radiale

4.2 Intérêt du travail musculaire excentrique

De par la constitution de ses fibres musculaires, l'EUC est mixte, c'est à dire, à la fois phasique lors des mouvements actifs et tonique dans son rôle de freinateur du mouvement.
La main, avec sa fonction de préhension, va énormément solliciter ce muscle en chaine cinétique semi fermée. Cela correspond aux mouvements avec prise.

La tendinopathie est caractérisée par une douleur à l'activité. Elle engendre des modifications métaboliques et notamment une néovascularisation[1] anormale accompagnée de la croissance de petites terminaisons nerveuses.

Le travail excentrique va se définir comme étant une contraction musculaire qui éloigne les points d'insertion proximale et distale du muscle. Le muscle s'allonge en même temps qu'il se contracte. Cela correspond à un mouvement de freinage.
La rééducation par exercices musculaires excentriques[12-13-14] fait intervenir 3 paramètres :

- la longueur du tendon : pour un tendon initialement étiré, sa longueur de repos est augmentée et il y a alors moins de tension sur le tendon lors du déplacement du segment osseux ;
- l'augmentation progressive de la charge sur le tendon, ce qui va augmenter sa résistance intrinsèque ;
- l'augmentation de la vitesse d'exécution de l'exercice, permettant ainsi de développer plus de force.

Le travail excentrique a montré une grande efficacité sur la néo-vascularisation dans la tendinopathie : il favorise sa disparition avec une diminution du flux capillaire sans diminution de la saturation en dioxygène[15].
Par ailleurs, les tissus tendineux sont métaboliquement actifs (c'est la mécanotransduction)[16]

en réponse à l'activité physique en raison de la plasticité des tendons aux variations de sollicitations mécaniques. Avec le travail excentrique musculaire, effectué de manière intensive, on provoque une augmentation de synthèse de collagène de type I. Une étude a montré qu'après 12 semaines d'entrainement excentrique, on observe une stimulation de la synthèse de collagène, sans en modifier le taux de dégradation, et surtout une douleur fortement réduite[17].
Ensuite, ce mode de contraction anisométrique permet une diminution du volume du tendon sur la zone épaissie du fait de la tendinopathie[18].
De plus, la répétition d'un protocole excentrique a un effet prophylactique sur les lésions musculaires induites par la contraction excentrique[19].

On a évoqué précédemment que cette ténosynovite apparaissait préférentiellement après une activité sportive mal maîtrisée, du fait de la contrainte subie au poignet. Il ne faut pas oublier que le but de la rééducation avec la disparition de la douleur est la reprise de l'activité causale. De fait, la sollicitation en excentrique participe à l'amélioration de la masse musculaire et au développement de la vascularisation de l'épitendon au niveau macroscopique[19]. On retrouve ainsi une résistance accrue à la traction longitudinale tendineuse. Dans le cas de l'extenseur ulnaire du carpe, il ne faut pas oublier que suivant la position du poignet, l'angulation du tendon au niveau du 6°compartiment peut être importante et donc occasionner des tensions importantes.

Attention tout de même à ne pas déclencher des douleurs musculaires d'apparition tardive qu'on appelle DOMS (pour Delayed Onset Muscle Soreness), et qui sont majorées par un travail excentrique en course interne. De ce fait, on privilège un travail sur toute l'amplitude articulaire.
Une étude portant sur les DOMS au niveau des membres inférieurs montre qu'une brève séance de vibrothérapie à 50Hz[21] avant le travail excentrique atténue la perte de force inhérente à ce mode d'exercice, permet l'atténuation de l'augmentation de la créatine kinase sérique et diminue les douleurs subjectives. Dans notre cas, la vibration se fait sur le muscle et à proximité de la zone tendineuse, ce qui va permettre, en plus, un apport proprioceptif et une préparation à l'effort.

4.3 Description d'une séance type

4.3.1 Principes de base

Le protocole proposé par Alfredson[13] part du principe qu'il faut rééduquer le tendon lésé avec l'objectif d'atteindre sa position la plus « traumatisante », c'est à dire de reproduire quasiment le mouvement causal. Il faut faire varier, en fonction de la position, et toujours par un travail excentrique, la charge et la vitesse.

Il propose 3 séries de 15 mouvements avec comme consigne que les 10 premiers de chaque série soient non douloureux et aisément effectués et que les 5 derniers soient irritants. Dans notre cas, on effectuera le travail en pronation puis en supination. La vitesse évolue de lente à rapide puis la charge est augmentée.

La progression du protocole se fait en fonction de la douleur du patient, c'est à dire que l'on atteint le stade supérieur uniquement si l'exercice n'occasionne aucune douleur.

La charge initiale est calculée en fonction des capacités musculaire controlatérales et, comme proposé par Croisier, à 30% de la charge maximale obtenue.

La rééducation se fera au rythme d'une séance toutes les 48 ou 72 heures, ce qui va permettre la récupération énergétique (surtout au niveau des réserves glycogéniques).

Il faut aussi se méfier de l'apparition des DOMS et demander au patient de bien faire son exercice sur toute l'amplitude articulaire car les lésions musculaires apparaissent principalement lors de la course interne.

4.3.2 Chronologie

Etant donné que nous allons proposer des exercices en cinétique semi-fermée et que la problématique initiale était une douleur à l'activité, il faut dans un premier temps mettre en confiance le patient qui remet en mouvement son poignet mis au repos dans l'orthèse pendant 3 semaines. On vérifie que la ceinture scapulo humérale est bien relâchée et que l'on ne risque pas d'avoir des mouvements de compensation parasites. L'EUC étant un épicondylien latéral, il faut contrôler l'absence d'une épicondylalgie tendineuse.

- Une minute de vibrothérapie à 50Hz.

On propose la vibrothérapie avant les séries d'exercice car elle atténue la perte de force et diminue les douleurs subjectives. Cela va permettre un apport proprioceptif et une préparation à l'effort sur un geste qui n'est pas forcement aisé à ressentir pour tout le monde.

- Un échauffement préalable à base d'étirements légers de l'EUC, ce qui va augmenter le

niveau de force ou de longueur d'étirement nécessaire pour déclencher une tendinopathie. On préfèrera l'étirement dynamique type stretching plutôt que le statique car il occasionne moins de perte de force.

- Le travail excentrique par lui-même :

Le positionnement du poignet au cours de l'évolution du traitement va se baser sur l'accroissement des contraintes subies sur la sangle de l'EUC au niveau du 6° compartiment, et par le déplacement tendineux suivant les mouvements du poignet[22]. (figure 8)

Chronologiquement, nous retrouvons:

1. PRONATION - Inclinaison Radiale et Extension
   - Inclinaison Ulnaire et Extension
   - Inclinaison Radiale et Flexion
   - Inclinaison Ulnaire et Flexion
2. SUPINATION - Inclinaison Radiale et 15° Extension
   - Inclinaison Ulnaire et 15° Extension
   - Inclinaison Ulnaire et Flexion ou Extension

Le travail commencera donc en position de pronation, pour finir en supination.

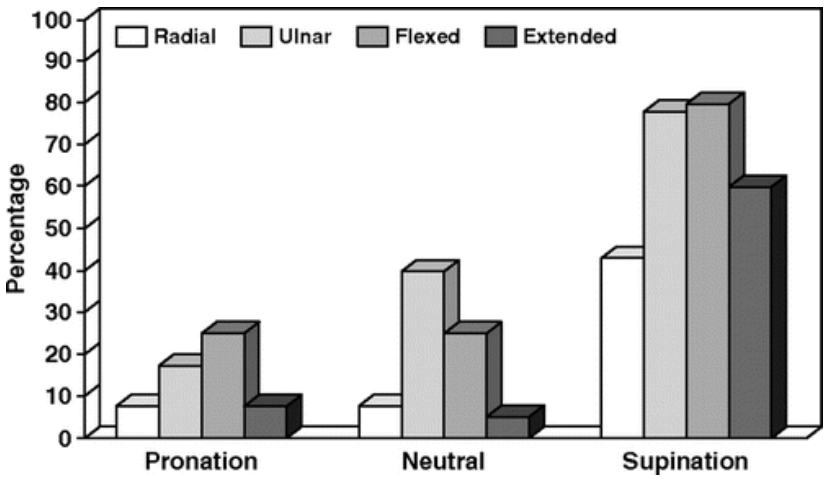

Figure 8 : course du tendon de l'EUC en fonction des différentes position du poignet et de l'avant-bras-graphique tiré de Ultrasound Imaging of Normal Displacement of the Extensor Carpi Ulnaris Tendon Within the Ulnar Groove in 12 Forearm-Wrist Position.

L 'évolution de la vitesse sera la suivante : Jour 1 et 2 : vitesse lente
Jour 3 et 4 : vitesse modérée
Jour 5 et 6 : vitesse rapide

La vitesse est augmentée si l'exercice se fait sans douleur.
A partir de Jour 7, on augmente la charge et on recommence a vitesse lente.

4.3.2.1 Etirements actifs

Des échauffements actifs légers sont préconisés car ils augmentent le niveau de force et la longueur d'étirement qui pourraient occasionner une lésion tendineuse.(23) L'étirement actif ou dynamique est préféré car il diminue la perte de force consécutive à cet exercice.

Le mouvement demandé :

- se fait à partir de la position flexion de coude, pronation, extension et inclinaison ulnaire (figure 9) et se termine en extension de coude, supination, flexion et inclinaison radiale de poignet (figure 10)

Figure 9 : position de départ

Figure 10 : position d'arrivée

4.3.2.2 Exercices excentriques suivant les positions

Il ne faut pas oublier que l'Extenseur Ulnaire du carpe a un rôle actif en extension et inclinaison ulnaire de poignet. Le travail demandé au patient va être de s'opposer à la flexion et à l'inclinaison ulnaire. Le muscle s'allonge pendant le mouvement.

Le but étant de freiner le mouvement et non de l'arrêter, il est bon de faire ressentir préalablement au patient ce qui lui est vraiment demandé. Pour cela, il est recommandé de lui montrer manuellement ce qu'on attend de lui par 4-5 mouvements consécutifs.

La méthode consiste en ce que la résistance initiale soit manuelle, et coordonnée par le thérapeute lui même. Je fais le choix dans un premier temps de ne travailler qu'une composante du mouvement à la fois, en l'occurrence l'inclinaison ulnaire contrariée, afin que la sollicitation soit la plus progressive possible

La position initiale du patient est une pronation, extension modérée et une inclinaison ulnaire. L'arrivée se fera en pronation, extension modérée et inclinaison radiale. (figure 11)

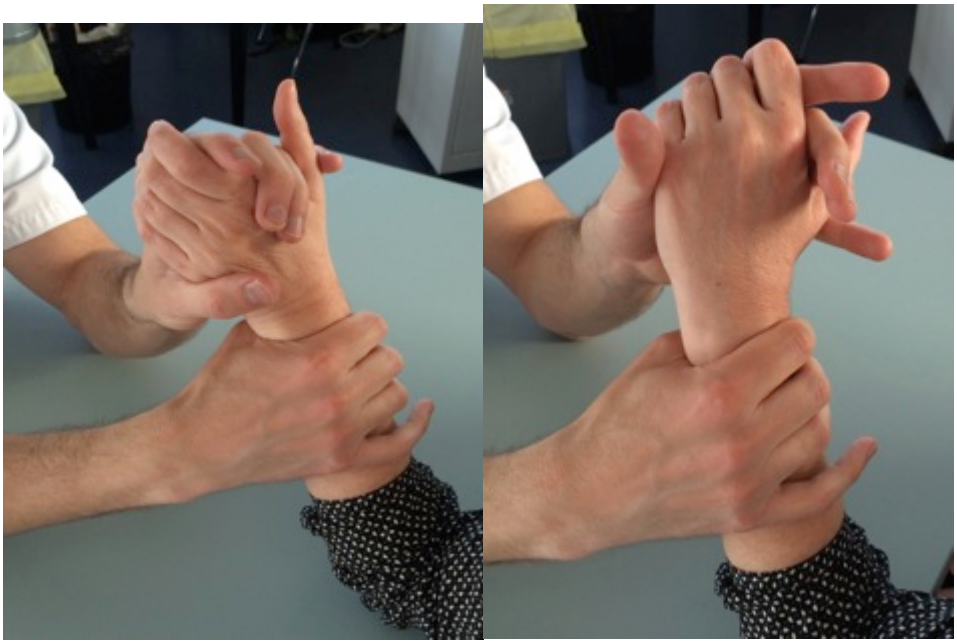

Figure 11 : frein d'inclinaison radiale

4.3.2.2.1 Avec un objet type massue

Tout d'abord, on demande un travail de freinage du mouvement de flexion, inclinaison radiale mais avant-bras en PRONATION.

Le patient est assis dos droit, coude posé sur la table, poignet en pronation, extension et inclinaison ulnaires maximales, massue dirigée verticalement vers le haut (cela va déterminer la position de l'avant bras). Il contrôle la chute progressive de la massue en flexion-inclinaison radiale (figure 12). Le retour se fait passivement par la main controlatérale.

Figure 12 : frein de flexion-inclinaison radiale

Puis, même position initiale mais avant-bras en supination : (figures 13 et 14)

Figure 13 : position de départ

Figure 14 : position d'arrivée

4.3.2.2.2 Avec une sangle élastique

Comme il a été évoqué précédemment, cette pathologie est commune chez les sportifs. Il peut être alors intéressant d'intégrer ce travail musculaire excentrique dans une chaine plus globale. C'est pour cela que le travail avec les sangles élastiques est judicieux. Le patient se tient debout en fente avant, buste droit avec un bon verrouillage des ceintures. Le coude au corps est verrouillé en flexion dans un premier temps pour rester sélectif au poignet. La charge est variable car l'intensité de la force développée va varier en fonction du degré d'étirement de la bande élastique au cours du mouvement.

En progression, et pour des patients en fin de traitement, on peut proposer des exercices basés sur les diagonales de Kabat.

On part avec les mêmes positions de départ que lors du travail avec les massues.

En PRONATION : (figure 15)

Figure 15 : travail en Pronation

En SUPINATION : (figure 16)

Figure 16 : travail en Supination

4.3.2.3 Fin de séance

Comme le conseille M. Frédéric Degez dans son protocole de rééducation des épicondylalgies, un travail concentrique d'extension de poignet et d'inclinaison ulnaire peut être bénéfique, dans le but de diminuer les DOMS post travail excentrique.
8 mouvements se succèdent, d'une position coude fléchi - flexion de poignet et inclinaison radiale - poing fermé, vers une position coude tendu - extension de poignet et inclinaison ulnaire – poing fermé.
De même, 1 minute de vibrothérapie à 50Hz est bénéfique à la récupération.

5 CONCLUSION

La Ténosynovite de l'Extenseur Ulnaire du Carpe est une pathologie du poignet relativement fréquente et qui peut, si elle n'est pas traitée précocement, occasionner des lésions plus graves telles qu' une subluxation voire une rupture du tendon de l'EUC.

Le principe de travailler ce muscle en excentrique est tout à fait approprié à cette pathologie. On propose 2 types d'exercices. Le premier consiste en une résistance à une charge imposée où le muscle subit un allongement forcé auquel il essaie de s'opposer. Ensuite, le muscle doit gérer le déplacement d'un poids en modulant sa force. L'EUC va avoir aussi bien un rôle de mobilité (par exemple le lift au tennis) que de stabilisation du poignet. Le travail en excentrique va aussi permettre d'améliorer la force concentrique[24]. Parallèlement à la notion de transfert de gain de force, on obtient une amélioration de l'équilibre agoniste/antagoniste. Cela va accroitre la capacité des muscles agonistes à s'opposer au travail des antagonistes lors des phases d'accélération et d'accompagnement du geste. Il faut rétablir le ratio Fléchisseur Ulnaire du Carpe-Extenseur Ulnaire du Carpe dans la stabilisation ulnaire et globalement dans le travail du poignet en améliorant le travail de l'EUC lors des phases d'accélération et d'accompagnement du geste (le frein).
En rééducation, on privilégiera toujours un poignet stable à un poignet mobile. Le fait de travailler en frein, en contrôle, va nous permettre aussi d'améliorer la proprioception.

La rééducation va se poursuivre tant que le patient se plaint de douleur et potentiellement jusqu'à obtenir 80% de la force controlatérale[25].

Le verrouillage de la prise sera alors observé et un travail de renforcement, cette fois-ci en statique, pourra être mis en place si notre bilan montre une défaillance.

On peut aussi voir, en fonction du sport pratiqué, quelles peuvent être les améliorations du matériel qui feront que le tendon de L'EUC sera moins en souffrance[26]. De même, un entrainement musculaire adapté en pré-saison peut être bénéfique dans la diminution des tendinopathies. Enfin, un ajustement de la gestuelle fine et globale pourra éviter les compensations, et ainsi améliorer le rendement des différents groupes musculaires.

6 RÉFÉRENCES BIBLIOGRAPHIQUES

1. Fedorczyk JM. Tendinopathies of the elbow, wrist, and hand: histopathology and clinical considerations. J Hand Ther Off J Am Soc Hand Ther. juin 2012;25(2):191-200; quiz 201.
2. Giffin JR, Stanish WD. Overuse tendonitis and rehabilitation. Can Fam Physician Médecin Fam Can. août 1993;39:1762-9.
3. Laulan J, Jeannou J, Goupille P. Tendinopathies de la main et du poignet. Rev Rhum. juin 2001;68(6):497-504.
4. Chang CY, Huang AJ, Bredella MA, Kattapuram SV, Torriani M. Association between distal ulnar morphology and extensor carpi ulnaris tendon pathology. Skeletal Radiol. juin 2014;43(6):793-800.
5. Reddy RS, Compson J. (i) Examination of the wrist—soft tissue, joints and special tests. Curr Orthop. juin 2005;19(3):180-9.
6. Sole JS, Wisniewski SJ, Newcomer KL, Maida E, Smith J. Sonographic Evaluation of the Extensor Carpi Ulnaris in Asymptomatic Tennis Players. PM&R. mars 2015;7(3):255-63.
7. Montalvan B, Parier J, Brasseur JL, Le Viet D, Drape JL. Pathologie du tendon du muscle Extensor Carpi Ulnaris chez le joueur de tennis professionnel: À propos de 28 cas. J Traumatol Sport. mars 2006;23(1):4-11.
8. Graham TJ. Pathologies of the Extensor Carpi Ulnaris (ECU) Tendon and its Investments in the Athlete. Elite Athletes Hand Wrist Inj. août 2012;28(3):345-56.
9. Harris AR, Izzi Jr. JA, Dennison D. CHAPTER 59 - Tendinopathies: FCU, ECU, de Quervain's, and Intersection Syndrome. In: Slutsky DJ, éditeur. Principles and Practice of Wrist Surgery [Internet]. Philadelphia: W.B. Saunders; 2010. p. 607-14. Disponible sur: http://www.sciencedirect.com/science/article/pii/B978141605646100059X
10. Hajj AA, Wood MB. Stenosing tenosynovitis of the extensor carpi ulnaris. J Hand Surg. juill 1986;11(4):519-20.
11. Roulot E. L'extenseur ulnaire du carpe et sa pathologie. Main Coude Poignet - Prem Partie. avr 2012;79(2):72-7.
12. Fyfe I, Stanish WD. The use of eccentric training and stretching in the treatment and prevention of tendon injuries. Clin Sports Med. juill 1992;11(3):601-24.
13. Alfredson H, Pietilä T, Jonsson P, Lorentzon R. Heavy-load eccentric calf muscle training for the treatment of chronic Achilles tendinosis. Am J Sports Med. juin 1998;26(3):360-6.
14. Arnason A, Andersen TE, Holme I, Engebretsen L, Bahr R. Prevention of hamstring strains in elite soccer: an intervention study. Scand J Med Sci Sports. févr 2008;18(1):40-8.
15. Knobloch K. ggstThe role of tendon microcirculation in Achilles and patellar tendinopathy. J Orthop Surg. 2008;3(1):18.
16. Magnusson SP, Narici MV, Maganaris CN, Kjaer M. Human tendon behaviour and adaptation, in vivo. J Physiol. 1 janv 2008;586(1):71-81.
17. Langberg H, Ellingsgaard H, Madsen T, Jansson J, Magnusson SP, Aagaard P, et al.

Eccentric rehabilitation exercise increases peritendinous type I collagen synthesis in humans with Achilles tendinosis. Scand J Med Sci Sports. 19 juin 2006;0(0):061120070736030 - ???
18. Ohberg L, Alfredson H. Effects on neovascularisation behind the good results with eccentric training in chronic mid-portion Achilles tendinosis? Knee Surg Sports Traumatol Arthrosc Off J ESSKA. sept 2004;12(5):465-70.
19. Middleton P, Montero C. Le travail musculaire excentrique : intérêts dans la prise en charge thérapeutique du sportif. Ann Réadapt Médecine Phys. août 2004;47(6):282-9.
20. Kaux JF;Drion P;Croisier JL. Influence sur le tissu tendino(-musculaire) du mode de contraction en entrainement: modèle animal. 2011.
21. Bakhtiary AH, Safavi-Farokhi Z, Aminian-Far A, Rezasoltani A. Influence of vibration on delayed onset of muscle soreness following eccentric exercise * COMMENTARY. Br J Sports Med. 1 mars 2007;41(3):145-8.
22. Lee KS, Ablove RH, Singh S, De Smet AA, Haaland B, Fine JP. Ultrasound Imaging of Normal Displacement of the Extensor Carpi Ulnaris Tendon Within the Ulnar Groove in 12 Forearm–Wrist Positions. Am J Roentgenol. sept 2009;193(3):651-5.
23. Safran MR, Garrett WE, Seaber AV, Glisson RR, Ribbeck BM. The role of warmup in muscular injury prevention. Am J Sports Med. avr 1988;16(2):123-9.
24. Ellenbecker TS, Davies GJ, Rowinski MJ. Concentric versus eccentric isokinetic strengthening of the rotator cuff. Objective data versus functional test. Am J Sports Med. févr 1988;16(1):64-9.
25. Croisier J-L, Forthomme, B, Foidart-Dessalle, M. Treatment of recurrent tendinitis by isokinetic eccentric exercises. Isokinet Exerc Sci. 2001;9(133-141).
26. Tagliafico AS, Ameri P, Michaud J, Derchi LE, Sormani MP, Martinoli C. Wrist injuries in nonprofessional tennis players: relationships with different grips. Am J Sports Med. avr 2009;37(4):760-7.