DIPLOME INTER-UNIVERSITAIRE
DE REEDUCATION ET D'APPAREILLAGE
DE LA MAIN

Université Joseph FOURIER

Faculté de Médecine de Grenoble

C.H.U. de GRENOBLE

Professeur F. MOUTET

INTERET DE L'APPAREILLAGE PRECOCE DANS LA PRISE EN CHARGE POST OPERATOIRE DU DOIGT A RESSAUT (A L'EXCEPTION DU POUCE)

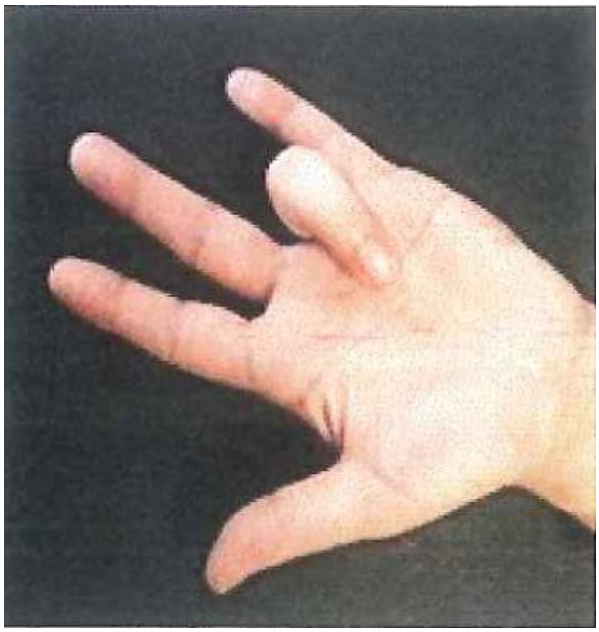

PROMOTION 2013-2015

Jury:

Pr F. MOUTET (Grenoble)
Pr M. RONGIERES (Toulouse)
D. THOMAS (Grenoble)

Christine GIBERT
Kinésithérapeute D.E.
CENTRE HOSPITALIER
REGIONAL UNIVERSITAIRE
de Montpellier

AVANT PROPOS

Ce mémoire a été réalisé dans le cadre du « DIPLOME INTER-UNIVERSITAIRE EUROPEEN DE REEDUCATION et d'APPAREILLAGE de la MAIN » dispensé par la FACULTE de MEDECINE de l'UNIVERSITE JOSEPH FOURIER de GRENOBLE, en partenariat avec les FACULTES de MEDECINE des UNIVERSITES de MARSEILLE-TOULON, MONTPELLIER, PARIS et BORDEAUX, sous la direction du Professeur François MOUTET.

Pour ma part, je suis masseur-kinésithérapeute, diplômée en 1985 de l'Ecole de Kinésithérapie de Montpellier et exerce depuis vingt ans au sein du Service de Chirurgie de la Main et du Membre Supérieur du Professeur Michel CHAMMAS au CHRU LAPEYRONIE de Montpellier.

REMERCIEMENTS

Je tiens à exprimer mes remerciements au Professeur François MOUTET pour l'enseignement dispensé en vue de l'obtention du diplôme Inter-Universitaire de Rééducation et d'Appareillage en Chirurgie de la Main ainsi qu'aux intervenants pédagogiques rencontrés lors de mes stages sur la France et les membres du Jury qui m'ont accordé leur temps précieux.

Je remercie mon chef de service le Professeur Michel CHAMMAS pour son soutien et son aide pour l'élaboration de mon mémoire ainsi que le Professeur Bertrand COULET.

Une attention toute particulière pour Monsieur Jean Claude ROUZAUD, cadre de santé en kinésithérapie auprès duquel j'ai approfondi mes connaissances sur la rééducation et les appareillages de la main.

Je remercie tous les professionnels de la rééducation qui ont répondu à mon questionnaire ainsi que la secrétaire du GEMMSOR qui l'a diffusé.

Je remercie ma collègue de travail Elisabeth.

Je remercie les patients qui ont bien voulu se prêter à mon étude.

Je remercie ma famille qui a supporté tous mes doutes pendant ces deux années.

LISTE DES ABREVIATIONS

DR : **d**oigt à **r**essaut

FDP : **F**lexor **D**igitorum **P**rofundus

FDS : Flexor **D**igitorum **S**uperficialis

GEMMSOR : Groupe d'**E**tude de la **M**ain et du **M**embre **S**upérieur en **O**rthèse et **R**ééducation

GRASP : Force de serrage digito-palmaire de la main

IPD : **I**nter**p**halangienne**d**istale

IPP : **I**nter**p**halangienne**p**roximale

MP : Métacarpo**p**halangienne

SFRM : **S**ociété **F**rançaise de **R**ééducation de la **M**ain

TAM : **T**otal **A**ctive **M**otion

SOMMAIRE

I – INTRODUCTION …… 1

1.1- HISTORIQUE DU DOIGT A RESSAUT …… 1

1.2- DEFINITION DU DOIGT A RESSAUT …….. 1

II – RAPPELS ANATOMIQUES……... …. 3

2.1- LES MUSCLES FLECHISSEURS DES DOIGTS LONGS…… 3

2.1.1- Le Flexor Digitorum Superficialis (FDS)……. 3

2.1.2- Le Flexor Digitorum Profundus (FDP)…… 4

2.2- LES GAINES SYNOVIALES…… 5

2.3- LES POULIES DIGITALES……. 6

2.3.1- Les poulies arciformes…… 7

2.3.2- Les poulies cruciformes …….. 10

2.3.3- La poulie A1 …… 10

2.4- L'UNITE FONCTIONNELLE DE GLISSEMENT…….. 12

III – LES RAPPELS PHYSIOPATHOLOGIQUES……. 13

3.1- EPAISSISSEMENT DE LA GAINE SYNOVIALE…… 13

3.2- LE NODULE …… . 13

3.3- HYPERUTILISATION…….. 14

3.4- HYPERPRESSION SUR LA POULIE A1……. …… 14

3.5- VARIATIONS HORMONALES…….. 15

3.6- CHIRURGIE DU CANAL CARPIEN…….. 15

IV –LES SIGNES CLINIQUES……. 16

4.1- LE DOIGT A RESSAUT PRIMAIRE IDIOPATHIQUE …… 16

4.2- LE DOIGT A RESSAUT SECONDAIRE A UNE PATHOLOGIE GENERALE 17

4.3- LE DOIGT A RESSAUT SECONDAIRE A UNE PATHOLOGIE LOCALE … 18

4.4- LES LOCALISATIONS INHABITUELLES DU CONFLIT DANS LE DOIGT A RESSAUT……. 18

4.5- LES PRINCIPAUX DIAGNOSTICS DIFFERENCIELS …….. 19

4.5.1- Les kystes synoviaux atypiques …… 19

4.5.2- L'attitude en col de cygne ……. 19

4.5.3- L'hyper-mobilité articulaire …… 19

4.5.4- Le blocage de l'articulation MP …… 19

4.6- L'IMAGERIE 20

V- LES DIFFERENTS TRAITEMENTS …….…… 21

5.1- LE TRAITEMENT CONSERVATEUR …….. 21

5.1.1- Les orthèses …… 21

5.1.2- Les injections de corticoïdes retard……..…… 24

5.2- LESTRAITEMENTS CHIRURGICAUX …… 26

5.2.1- La libération percutanée de la poulie A1 à l'aiguille…….. 26

5.2.2- La plastie d'agrandissement selon Kapandji…… 27

5.2.3- La résection de la poulie A1 selon Thorpe…… 27

5.2.4- La résection de la bandelette ulnaire du FSD…… 28

5.2.5- La ténosynovectomie…….. 29

5.2.6- La ténoplastie…… 29

5.2.7- La technique conventionnelle à ciel ouvert …….. 30

VI– ETUDE CLINIQUE …… 32

6.1- INTRODUCTION…… . 32

6.2- METHODOLOGIE…… 32

6.2.1- Les critères d'inclusion …… 32

6.2.2- Les critères d'exclusion…… 32

6.2.3- La population …… 32

6.2.4- Le mode de passation …….. 36

6.2.5- Le lieu et le matériel…… 36

6.2.6- La réalisation des bilans…… 37

6.2.7- L'enregistrement des données…….. ….. 38

6.3- RESULTATS POST-OPERATOIRES…… 38

6.3.1- Présentation des résultats…… 38

6.3.2- Discussion……...…….. 41

VII – ENQUETE SUR LA PRATIQUE QUOTIDIENNE EN FRANCE …… 44

7.1- INTRODUCTION…… 44

7.2- METHODOLOGIE…… 44

7.2.1- Le matériel ……..…… 44

7.2.2- La population ……..…… 44

7.3- RESULTATS…… 47

7.3.1- Présentation des résultats…….. 47

7.3.2- Discussion …… 50

VIII – DISCUSSION COMPARATIVE …… 51

IX – CONCLUSION……. 52

X – BIBLIOGRAPHIE……..…… 53

XI – ANNEXES…… 57

I – INTRODUCTION

1.1 – HISTORIQUE DU DOIGT A RESSAUT

Le doigt à ressaut fut dénommé ainsi par Nélaton en 1859, initialement décrit par son élève, le docteur Alphonse-Henri Notta en 1850.

Il s'agit d'une pathologie classique, cause de douleurs des doigts, fréquemment rencontrée par les chirurgiens de la main. Il est aussi appelé « trigger finger » (doigt gâchette) pour les anglo-saxons.

Ce handicap, très fréquent, touche plus de 2,6% de la population.

1.2– DEFINITION DU DOIGT A RESSAUT

Il s'agit d'une ténosynovite digitale sténosante par blocage « accrochage » du ou des tendons fléchisseurs dans sa gaine, au niveau de la poulie A1 de plus en plus difficilement réductible, voire irréductible selon l'évolution.

La première poulie annulaire A1 sur la tête métacarpienne est de loin la plus souvent touchée dans le doigt à ressaut bien que des cas de ressaut ont été signalés à la deuxième poulie annulaire A2 et à la troisième poulie annulaire A3 respectivement, ainsi que sur l'aponévrose palmaire *[21].*

Il a été proposé que tendovaginite soit un terme plus précis pour décrire cette pathologie que celui de ténosynovite. Cette pathologie est causée par une différence de diamètre entre le tendon fléchisseur et sa gaine rétinaculaire due à l'épaississement et au rétrécissement de la gaine *[21].*

Les deux termes continuent à être utilisés de manière interchangeable dans la littérature *[30].* Le ressaut est provoqué par l'élargissement du tendon fléchisseur superficiel, par un gonflement et un épaississement du revêtement synovial du tendon normalement mince ou à l'épaississement de la gaine fibreuse à travers laquelle le tendon glisse *[13]*.

Cette pathologie se manifeste par une gêne douloureuse au niveau de la paume de la main lors des mouvements de flexion et d'extension des doigts, en règle générale plus importante le matin au réveil. Le ressaut digital se caractérise par un temps d'arrêt dans le mouvement de flexion ou d'extension du doigt, suivi de la reprise du mouvement, qui s'achève de manière brusque lorsque l'obstacle a été surmonté *[11]*.

La forme la plus fréquemment rencontrée est primitive. Dans les formes dites secondaires, l'origine peut être une ténosynovite rhumatismale ou non, un diabète ou d'autres connectivites. D'autres processus pathologiques tels que la fracture, une tumeur ou un autre traumatisme des tissus mous doivent être exclus *[21].* La douleur est variable selon le degré de gravité *[27].* Lorsque le phénomène est ancien et évolué, il peut déjà s'accompagner d'une raideur articulaire. Il peut également se traduire par des douleurs isolées, ou un blocage complet du doigt, l'IPP notamment, en flexion ou en extension.

Le plus souvent, le doigt à ressaut est dû à une inflammation de la gaine synoviale qui entoure le tendon fléchisseur. Cette inflammation peut créer un véritable nodule à l'intérieur du tendon qui va progressivement constituer un obstacle mécanique à la mobilisation du doigt.

Ce nodule peut être perçu à la paume en regard du pli de flexion palmaire distal. L'origine en est parfois rhumatismale ou liée à des gestes mécaniques répétitifs.

En post opératoire, un flessum (ou raideur en flexion) de l'interphalangienne proximale (IPP) peut se fixer secondairement s'il n'est pas corrigé précocement.

Le sujet de ce mémoire vise à déterminer si l'appareillage tel que la plaque palmaire est efficace et adaptée à cette pathologie pour éviter une rétraction secondaire de l'IPP et de connaître le pourcentage de flessum résiduel de cette articulation sur des patients appareillés ou non dans le service du Professeur Chammas en post-chirurgical précoce.

II – RAPPELS ANATOMIQUES

Les muscles fléchisseurs des doigts, très puissants, donc volumineux, sont situés dans la loge antérieure de l'avant-bras : ce sont des muscles extrinsèques. Ils sont au nombre de deux :

2.1- LES MUSCLES FLECHISSEURS DES DOIGTS LONGS

2.1.1- Le Flexor Digitorum Superficialis (FDS)

Il s'agit d'un muscle large, aplati et épais dont l'origine se fait par deux chefs : le chef principal huméro-cubital qui nait sur la face antérieure de l'épitrochlée sur le bord interne de l'apophyse coronoïde du cubitus et sur le tendon terminal du brachial antérieur (Poirier), et le chef radial accessoire qui nait sur la moitié supérieure du bord antérieur du radius. Ces deux chefs sont réunis entre eux par une arcade tendineuse donnant naissance à des fibres musculaires.

Le corps musculaire ainsi formé se dispose en deux plans : le plan superficiel provenant des deux chefs d'origine, se divise rapidement en deux fuseaux charnus qui se terminent par les tendons destinés au médius (3ème doigt) et à l'annulaire (4ème doigt) et le plan profond provenant du chef huméro-cubital qui aboutit au tendon de l'index (2ème doigt) et au tendon de l'auriculaire (5ème doigt). Les tendons descendent à la partie inférieure de l'avant-bras, en avant du fléchisseur profond.

Ils restent superposés en deux plans : les tendons des 3ème et 4ème doigts recouvrent ceux des 2ème et 5ème doigts. Ils passent dans la gaine ostéo-fibreuse du canal carpien au niveau du poignet puis à la main et enfin dans les gaines du canal ostéo-fibreux digital. Le FDS se termine sur les quatre derniers doigts.

Chaque tendon se divise au niveau du milieu de la 1ère phalange en deux languettes qui s'écartent l'une de l'autre (tendon perforé) et contournent les bords latéraux du tendon fléchisseur profond.
Ces deux languettes s'unissent au niveau de l'IPP en arrière du tendon fléchisseur profond et échangent quelques fibres pour former le Chiasma tendinosum Camperi, puis divergent à nouveau et se terminent à la partie moyenne des bords latéraux de la 2ème phalange.

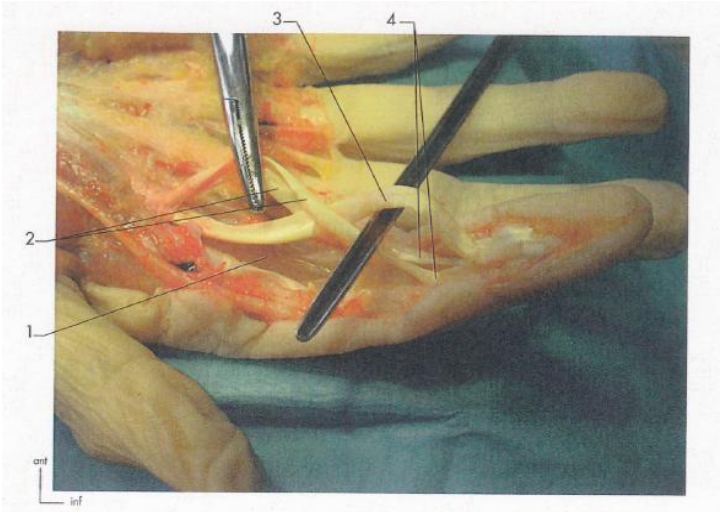

Figure 1[10]: **Tendons fléchisseurs du doigt d'après Dufour**
1.coulisse fibreuse ouverte 3. FPD (perforant)
2. Languette du FSD 4. terminaison du FSD

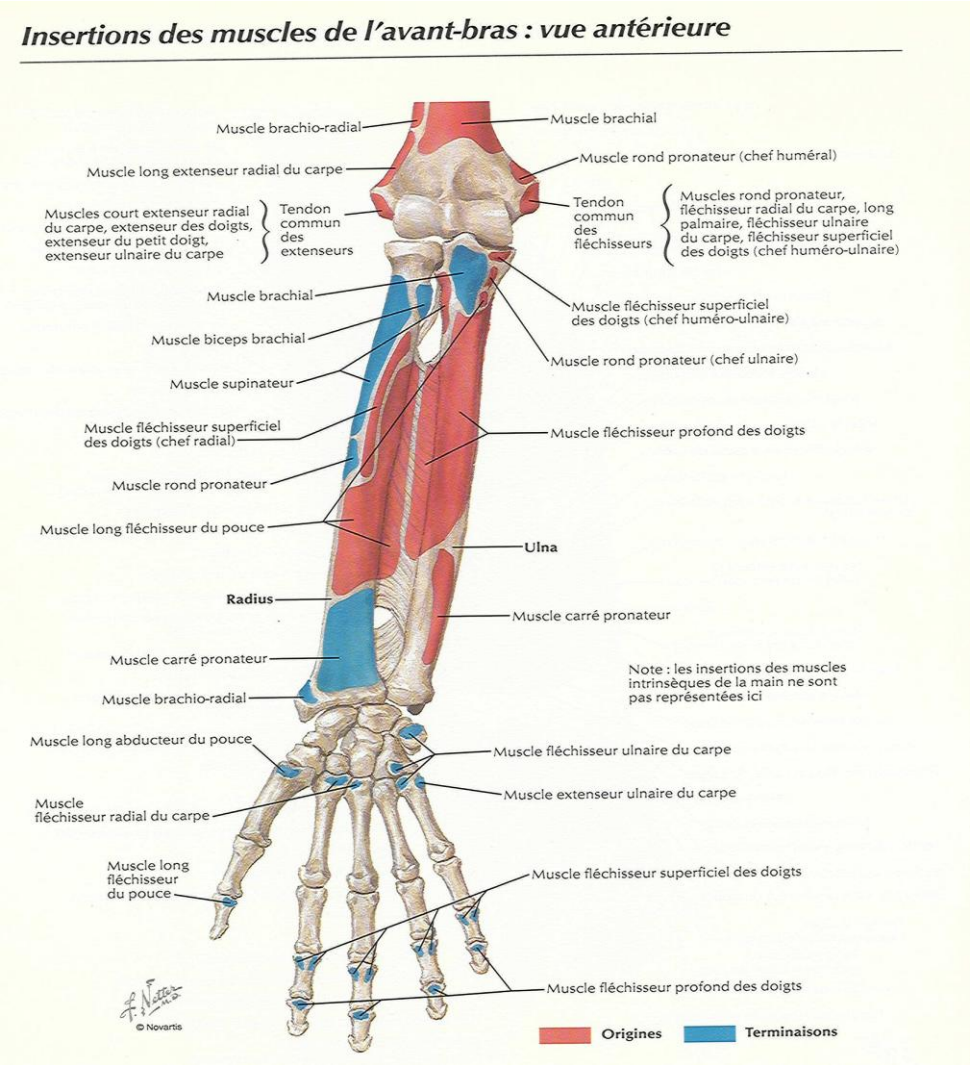

Figure 2 [24] : Insertion des muscles de l'avant-bras : vue antérieure d'après Netter.

2.1.2- Le Flexor Digitorum Profundus (FDP)

Ce muscle volumineux, entouré autour des faces internes et antérieures du cubitus, situé à la face profonde du fléchisseur superficiel, en dedans du long fléchisseur propre du pouce, prend naissance sur les trois quart supérieurs de la face antéro-interne du cubitus, à la face profonde de l'aponévrose anti-branchiale. Son corps musculaire large, enroulé autour du cubitus dans sa partie interne, se divise en quatre faisceaux charnus qui se continuent chacun par un tendon. Ceux-ci traversent le canal carpien, puis la paume de la main où ils se rendent aux quatre derniers doigts en s'engageant avec le FDS dans la face profonde du tunnel ostéo-fibreux digital. En regard de la 1ère phalange, le tendon du FDP passe entre les deux bandelettes du FDS (c'est le tendon perforant) où il devient superficiel par rapport au FDS pour se terminer à la base de la 3ème phalange, sur sa face palmaire *[5].*

Tous ces tendons sont appliqués sur le squelette digital par un jeu de poulies annulaires (résistantes) et cruciformes (souples). Ils sont entourés d'une gaine synoviale, en contact étroit avec le tendon, entre lesquels circule le liquide synovial. L'intégrité de ce système de gaines et de poulies est indispensable au bon fonctionnement des tendons fléchisseurs.

2.2- LES GAINES SYNOVIALES

Les gaines synoviales ou gaines séreuses permettent le glissement des tendons à l'intérieur des coulisses. Ces gaines synoviales sont par endroits entourées de gaines fibreuses qui maintiennent le tendon contre le plan osseux, en particulier lorsque la force de traction s'exerce dans le sinus d'un angle articulaire comme sur les faces antérieurs du poignet et sur la face palmaire des articulations des doigts. Les gaines fibreuses font aussi fonction de poulies de réflexion lorsque le tendon change de direction. Le système de glissement constitué par des gaines synoviales est très développé à la partie palmaire de la main *[36]*.

On distingue la gaine synoviale commune des tendons fléchisseurs, s'étalant du canal carpien à la paume de la main, la gaine synoviale du tendon du long fléchisseur du pouce (LFP) et les gaines synoviales digitales des 4 doigts longs.

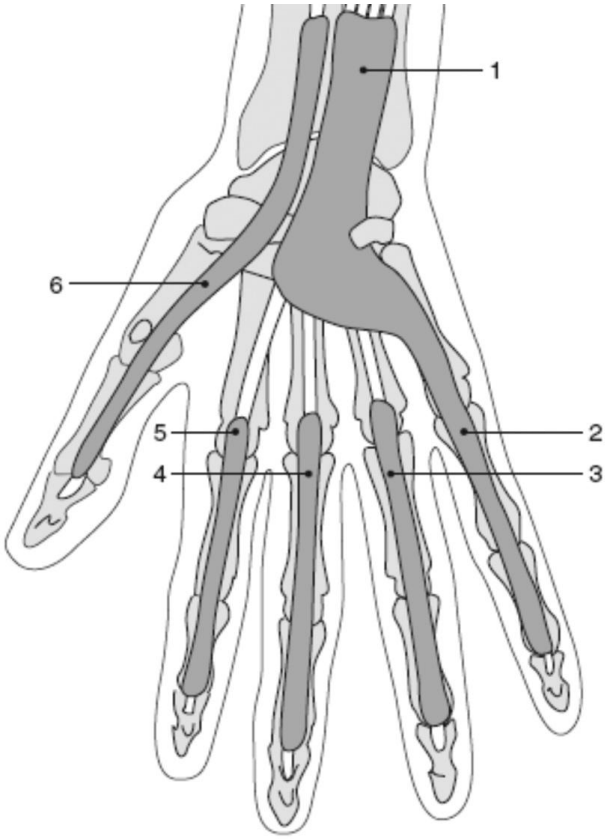

1) Gaine synoviale commune des tendons fléchisseurs

2) Gaine synoviale des tendons fléchisseurs du 5ème doigt, elle communique avec la gaine synoviale commune pour former la gaine digito-carpienne ulnaire

3) Gaine synoviale digitale du 4ème doigt

4) Gaine synoviale digitale du 3ème doigt

5) Cul-de-sac proximal de la gaine synoviale de l'index

6) Gaine synoviale du tendon long fléchisseur du pouce, formant la gaine digito-carpienne radiale.

Figure 3 [22] - Anatomie habituelle des gaines synoviales des tendons fléchisseurs

La gaine synoviale commune des tendons fléchisseurs entoure les tendons des muscles fléchisseurs superficiels et profonds des doigts. Elle déborde le rebord supérieur du rétinaculum des fléchisseurs et communique souvent avec la gaine digitale du 5e doigt.

La gaine synoviale du tendon LFP entoure le tendon depuis son insertion phalangienne jusqu'au-dessus du bord supérieur du rétinaculum des fléchisseurs.

Les gaines synoviales des tendons fléchisseurs des doigts longs sont au nombre de 4. Elles s'étendent de la base de la phalange distale jusqu'à 15 mm au-dessus de la tête du métacarpien correspondant, pour former le cul-de-sac proximal de la gaine. Rappelons que les tendons fléchisseurs des doigts, superficiel et profond, glissent en plus l'un par rapport à l'autre.

Au niveau d'un doigt, la gaine séreuse du canal digital est formée d'une structure fibreuse et d'une structure synoviale entourant les tendons fléchisseurs. La structure fibreuse est relativement rigide, attachée au périoste des phalanges et englobe les poulies de réflexion.

La structure synoviale, aussi appelée gaine synoviale des tendons fléchisseurs, est constituée de deux feuillets: un feuillet viscéral au contact même du tendon et constitue l'épitendon et un feuillet pariétal, qui tapisse la face profonde de la coulisse ostéo-fibreuse, ces deux feuillets entourant les tendons comme un manchon. Le faible espace créé ainsi entre les deux feuillets joue un rôle important dans la mécanique des tendons fléchisseurs *[22].*
Lorsque le tendon se déplace dans sa coulisse, le feuillet viscéral glisse sur le feuillet pariétal, un peu comme se meut la chenille d'un tracteur par rapport au sol : sa partie supérieure seule se déplace par rapport à l'inférieure, adhérente au sol *[17].*

Les feuillets pariétal et viscéral, unis par le mésotendon, ménagent une cavité synoviale contenant un liquide proche du liquide synovial, dont l'acide hyaluronique assure la viscosité. Le tissu synovial qui tapisse la gaine explique que les gaines synoviales soient sujettes aux mêmes pathologies que les synoviales articulaires *[4]* et constitue un mécanisme essentiel de glissement et de nutrition. Toute altération de ces mécanismes de glissement a des répercussions fonctionnelles importantes *[37].*

Le ligament annulaire antérieur du carpe est un rétinaculum, désormais dénommé rétinaculum des fléchisseurs et il constitue la première poulie de réflexion *[4]. C*'est la plus importante poulie ostéo-fibreuse du corps humain par laquelle passent tous les tendons fléchisseurs qui se rendent de l'avant-bras à la main *[17].*

Au niveau de chaque doigt, les tendons fléchisseurs entourés de leur gaine synoviale de glissement sont étroitement appliqués contre les phalanges par leur gaine fibreuse. Celle-ci joue un rôle mécanique essentiel empêchant l'écartement des tendons de l'axe du doigt tant dans les plans antéro -postérieur que latéral. Cette gaine n'a pas de structure homogène car elle doit s'adapter aux mouvements des phalanges. On peut distinguer plusieurs segments, les uns constitués de fibres annulaires denses réalisant des poulies et les autres de fibres croisées plus lâches *[38].*

Les tendons fléchisseurs des doigts et leurs gaines synoviales sont maintenus ou dirigés quand leur trajet impose un changement de direction par des rétinaculums qui prennent aux doigts le nom de poulies annulaires *[4].*

2.3- LES POULIES DIGITALES

C'est Léonard de Vinci (1452-1529) qui réalise la première description des **poulies digitales**. En 1543, Vésale souligne l'importance biomécanique de celles-ci par rapport au phénomène de corde d'arc. Les anatomistes du début du XIXème en font une description anatomique plus précise s'accordant avec la nomenclature actuelle basée sur les travaux de Doyle et Blythe en 1975.

HUNTER, en 1980, a décrit la poulie A5. C'est une poulie fine, étroite, fixée à la plaque palmaire de l'IPD. MANSKE et LESKER en 1983 décrivent une poulie A0 qui se situe en amont de la poulie A1. Les poulies digitales sont des structures annulaires ostéo-fibreuses situées sur la face antérieure des doigts qui entourent la gaine tendineuse des fléchisseurs de doigts. Ce sont des bandes de tissu conjonctif fibreux, inextensibles, formées de fibres transversales très denses, renforçant le feuillet pariétal de la gaine synoviale. Elles déterminent la longueur du bras de levier entre l'axe articulaire et le point d'application de la force et permettent en conséquence un raccourcissement moindre du corps musculaire lors de sa contraction *[1].*

Le rôle des poulies digitales est de maintenir les tendons fléchisseurs des doigts contre le squelette. Elles permettent ainsi d'éviter aux tendons de prendre la corde d'arc ou bowstringing en anglo-saxon, durant la flexion du doigt, ce qui leur assure une meilleure efficacité (terme décrivant le chemin pris par les tendons lorsque les poulies ont été rompues). Ainsi, avec la face antérieure légèrement concave des phalanges, les poulies constituent de véritables coulisses ostéo-fibreuses *[17].*

Il existe au niveau des doigts longs cinq poulies annulaires formées de fibres arciformes puissantes en avant des phalanges et trois poulies cruciformes.

Elles sont échelonnées depuis l'articulation métacarpophalangienne (MP) jusqu'à l'interphalangienne distale (IPD). Elles sont répertoriées numériquement du proximal vers le distal et classées en coulisses arciformes (A) dont les fibres sont transversales à l'axe du doigt et cruciformes (C) dont les fibres sont entrecroisées *[9].*

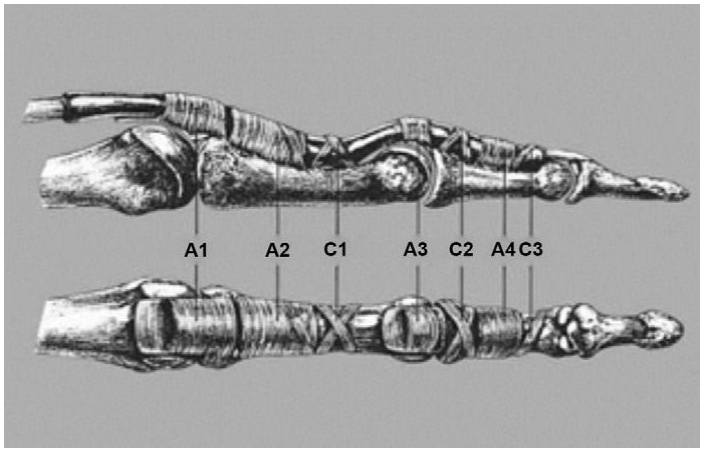

Figure 4 [1]- Représentation schématique des poulies des doigts longs d'après Doyle et Blythe

2.3.1- Les poulies arciformes

Au niveau de chacun des doigts, les tendons fléchisseurs sont maintenus par trois poulies fibreuses, dites également « articulaires » insérées sur la plaque palmaire :

- la **poulie A1**, un peu au-dessus de la tête du métacarpien, elle se situe en moyenne 5 mm en amont de la MP. Sa longueur est de 10 mm, soit environ 20% de la taille de la P1 et se fixe latéralement à la plaque palmaire de la MP. Il existe des variations anatomiques d'A1 d'une à trois bandes annulaires *[1].*

  C'est la plus résistante des poulies. Située à l'entrée du canal digital, elle est la plus proximale des poulies annulaires et c'est à son niveau que les tendons fléchisseurs entrent en conflit avec la gaine. La poulie A1 est la principale concernée dans le doigt à ressaut.

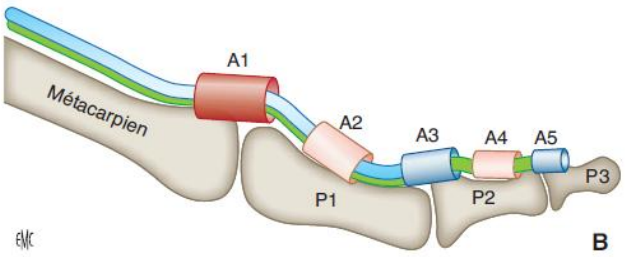

Figure 5 *[4]* B La poulie A1 en regard de la métacarpophalangienne est habituellement responsable du doigt à ressaut.
A1.poulieA1 ; **A2**.poulie A2 ; **A3**.poulie A3; **A4**.poulie A4 ; **A5**.poulie A5 ; **P1**.première phalange ; **P2**.deuxième phalange; **P3**.troisième phalange.

- la **poulie A3**, sur la face antérieure de la 1ère phalange (P1) et se fixe à la plaque palmaire de l'IPP. Elle est présente, dans plus de 90% des cas, et mesure 3 mm de long.
- la **poulie A5** sur la face antérieure de la 2ème phalange. Poulie fine, étroite, fixée à la plaque palmaire de l'IPD. Elle mesure environ 4 mm de long.

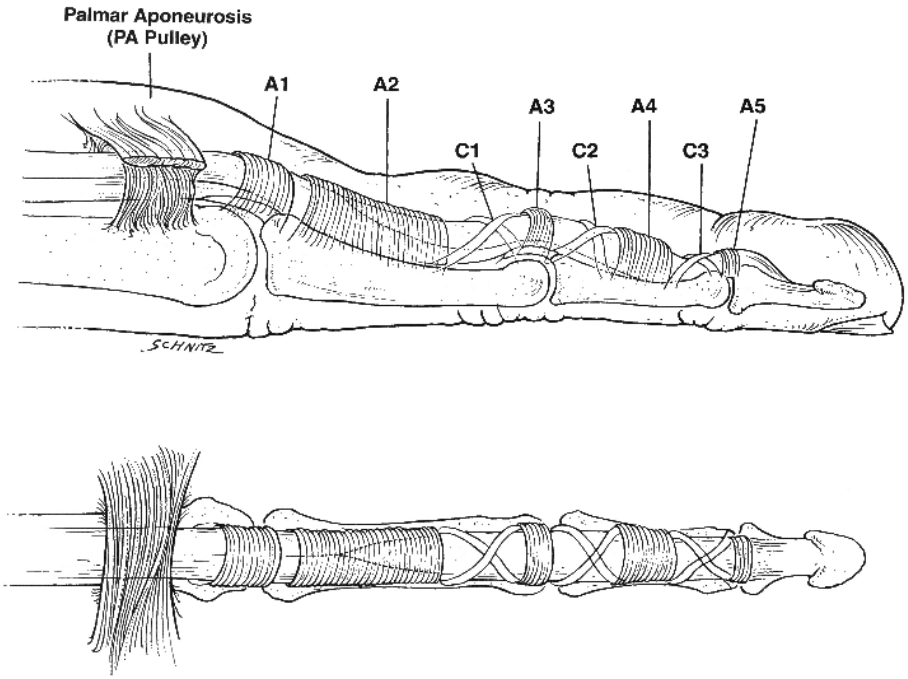

Figure 6 [25]*: *Les poulies de l'appareil fléchisseur des doigts longs.

et par deux poulies dites « osseuses » car leurs insertions sont uniquement osseuses sur les facettes latérales de la phalange correspondante :

- la **poulie A2,** poulie phalangienne toujours présente. Elle commence de1 à 3 mm en aval de la poulie A1 et se situe au niveau des deux tiers proximaux de la 1ère phalange (P1). Elle s'étend sur 20 mm, soit 40% de la taille de la P1.

- la **poulie A4**, poulie phalangienne toujours présente. Elle occupe le tiers moyen de la 2ème phalange (P2). Elle constitue avec A2 la plus épaisse et la plus étendue des poulies. Elle mesure environ 12 mm de long.

- la **poulie A0**, décrite par MANSKE et LESKER, se situe en amont de la poulie A1 (figure 7). Constituée par des fibres transversales de la partie distale de l'aponévrose palmaire moyenne, elle s'amarre latéralement par des fibres verticales qui s'attachent en arrière au ligament transverse métacarpien et aux fibres de l'aponévrose palmaire profonde. Située 1 à 3 mm en amont du bord proximal du canal digital, elle joue le rôle de poulie de par sa structure arciforme. C'est la poulie la plus proximale et elle agit comme une poulie arciforme

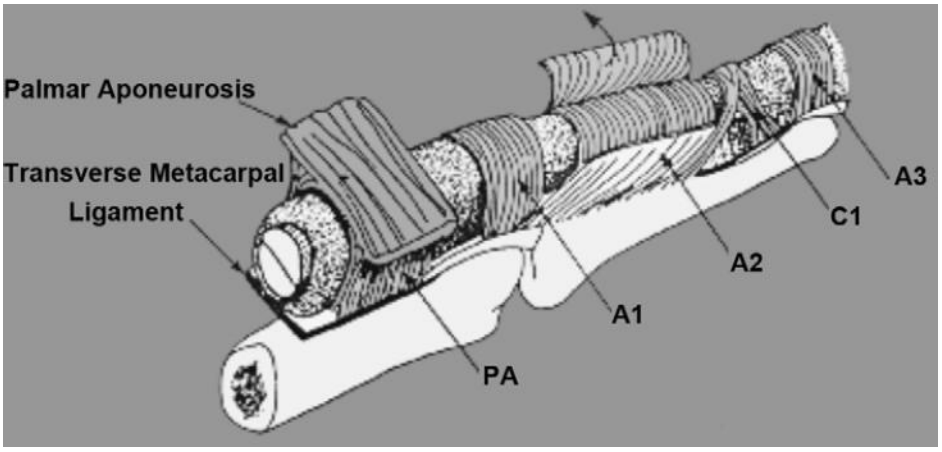

Figure 7 [1] : **Représentation schématique de la poulie A0 d'après MANSKE et LESKER**

La rupture de la poulie A0, quand elle est associée à celle de l'A1 et/ou A2, majore la perte de flexion du doigt. Les poulies annulaires sont plus résistantes que les poulies cruciformes. Les poulies A2 et A4 ont un rôle prépondérant dans l'efficacité des tendons fléchisseurs et dans l'enroulement des doigts. Elles sont les plus importantes sur le plan fonctionnel. Ce sont les poulies les plus épaisses, les plus résistantes, et celles qui se raccourcissent le moins en flexion du doigt (raccourcissement de 25%). Elles évitent aux tendons de se décoller de l'os et donc l'apparition d'une corde d'arc. Les poulies annulaires A1, A3 et A5 ainsi que les poulies cruciformes, sont plus lâches, moins résistantes et se raccourcissent plus en flexion que les poulies A2 et A4. Leur rupture n'empêche pas la flexion complète du doigt. Cependant, elle se fera avec une contraction musculaire plus importante en cas de rupture de l'A1 ou de l'A3.

L'orifice d'entrée de la gaine au niveau de l'articulation MP (A1) a un rôle directionnel important dans le plan transversal. La suppression de l'A1 n'empêche pas la flexion complète du doigt mais la flexion de l'articulation MP va précéder celle des articulations interphalangiennes (c'est un procédé utilisé dans les paralysies intrinsèques) *[35].*

La section isolée de la poulie A1 ne provoque pas le phénomène de corde de l'arc ni la perte d 'enroulement important des doigts mais un déficit fonctionnel léger. Cette notion est fondamentale dans la pathologie du doigt à ressaut car elle autorise le traitement chirurgical qui n'est autre que la section de cette poulie *[35].*

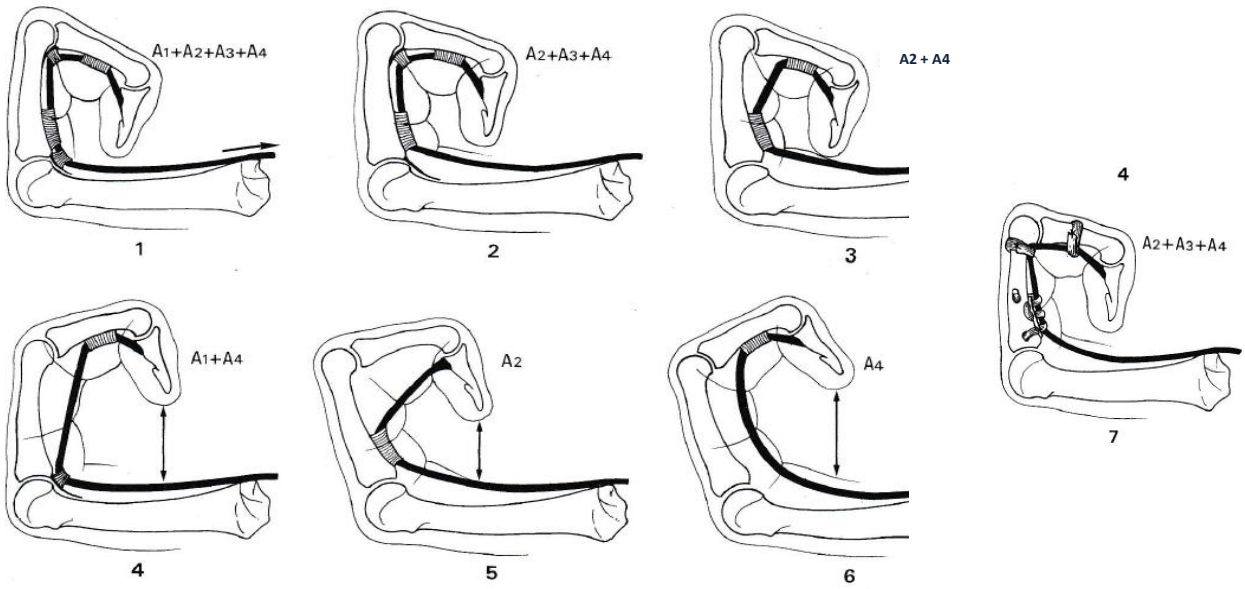

Figure 8 ***[35].Rôle des différentes poulies dans la flexion des doigts.***
1. Les 4 poulies normales assurent la flexion complète des phalanges ; **2**. La suppression de A1 n'empêche pas la flexion complète du doigt ; **3**. Malgré la suppression de A1et A3, la flexion complète du doigt reste possible grâce aux seules poulies A2 et A4, mais la force que doit exercer le tendon est plus grande ; **4**. La persistance des deux poulies A1et A4 ne permet pas la flexion complète du doigt. L'extrémité reste distante d'environ 20 mm de la paume ; **5**. Persistance de la seule poulie A2.La flexion du doigt est incomplète ; **6**. Persistance de la seule poulie A4. Le déficit est encore plus marqué ; **7.** Les trois poulies les plus utiles qui doivent être conservées ou reconstruites : A2, A4 et A3 (ou une poulie, juste proximale à l'articulation IPP).A .a surtout un rôle directionnel.

2.3.2- Les poulies cruciformes

Les **poulies cruciformes** sont au nombre de 3 et se déclinent comme suit : C1, C2 et C3 (figure 4) Elles sont variables dans leur taille, leur présence et peuvent n'être qu'une simple bande oblique étroite :
C1 est située au niveau de P1 entre A2 et A3. Son insertion proximale est osseuse et son insertion distale se fait sur la plaque palmaire de l'IPP.
C2 se situe au niveau de P2 entre les poulies A3 et A4 et a une insertion osseuse.
C3 se situe au tiers distal de P2 entre les poulies A4 et A5. Comme C1, elle a une insertion osseuse et une insertion distale sur la plaque palmaire de l'IPD.
Elles ont un rôle de jonction entre les poulies annulaires et s'effacent comme un accordéon lorsque le doigt se fléchit.

2.3.3- La poulie A1

La poulie A1 est la principale concernée dans le doigt à ressaut.
De nombreux auteurs ont décrit cette poulie comme ayant seulement deux couches (Doyle, 1990 ; Lundborg et Myrhage, 1977 ; Sampson et al 1991) tandis que d'autres ont signalé trois couches chez les adultes (Ellis et al,1995 ; Eskeland et al,1977 ; Katzman et al, 1998 ,1999) et dans la main embryonnaire (Sbernardori et al, 2000).
Une étude portant sur l' histopathologie de 40 poulies A1 de doigt à ressaut primaire chez l'adulte au microscope électronique par l'équipe médicale Italienne de MC. Sbernardori et al *[31] en* 2007 et de 10 poulies A1 normales de contrôle obtenues chez des adultes traités pour des traumatismes a révélé une structure bi-laminaire de la poulie A1 normale et une structure tri-laminaire de celle du doigt à ressaut.

L'histopathologie de la poulie A1 normale du patient adulte a révélé une structure bi-laminaire avec deux couches distinctes de fibres de collagène, une couche interne profonde au contact avec le tendon, composée de tissu conjonctif dense et régulier qui semble mature et riche en fibres de collagène et des fibrocytes en forme de fuseau et une couche plus externe formée de tissu conjonctif plus lâche, convexe et richement vascularisée (figure 9).

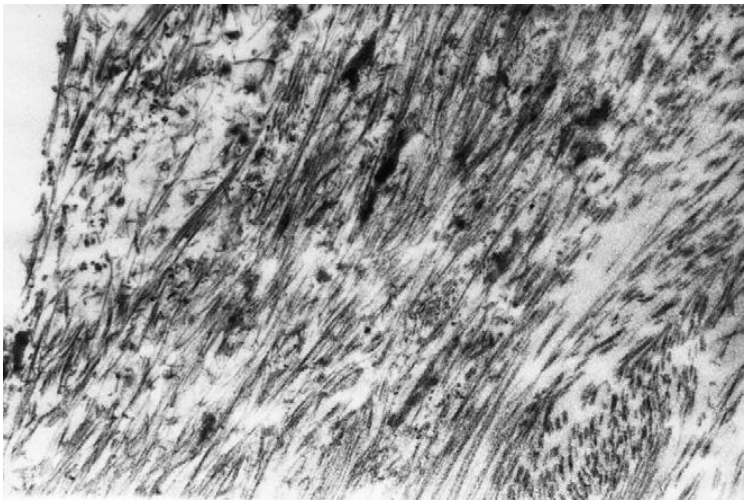

Figure 9 [31] **: Echantillon de la couche interne d'une poulie A1 normale.**

Dans le doigt à ressaut, il est possible d'identifier une structure tri-laminaire avec trois couches distinctes de fibres de collagène :

- La couche interne de la poulie A1 est formée par une feuille mince de tissu conjonctif irrégulier. Il s'agit d'une matrice extracellulaire basophile abondante avec des fibres de collagène de petites tailles et de distribution irrégulière. Une quantité considérable de métaplasie chondroïde est présente dans cette couche qui fait face aux tendons fléchisseurs (figure 10).

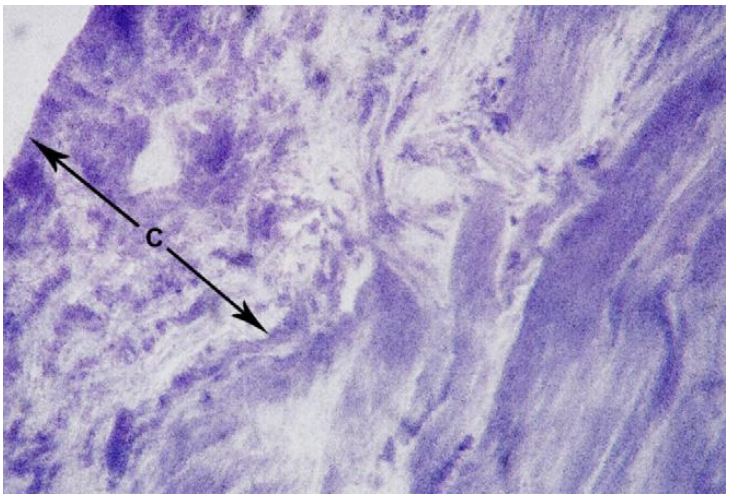

Figure 10 [31] : **Echantillon d'une poulie A1pathologique. La couche interne(c) est formée par une feuille mince de tissu conjonctif.**

- Une couche intermédiaire contenant du tissu conjonctif normal dense et régulier avec des fibrocytes. A l' exception de la présence de métaplasie chondroïde, cette couche n'est pas différente de la couche interne de la poulie A1 normale.

- Une couche externe formée de tissu conjonctif lâche identique à celle des sujets sains.

En conclusion, il y avait une couche supplémentaire de la poulie A1 dans les cas pathologiques qui n'était pas présente dans la poulie normale *[31]***.** En ce qui concerne la surface de glissement interne de la poulie A1, il a été observé qu'elle était recouverte d'une matrice extracellulaire recouvrant la couche fibreuse interne. Dans le doigt à ressaut, cette couche est par endroits dépourvue de matrice extracellulaire, principalement dans la zone centrale de la poulie *[11]***.**
On suppose que cette couche ou matrice chondroïde se développe en réponse à des stimuli comme la sur-utilisation, l'inflammation chronique et le vieillissement. Cette métaplasie serait responsable d'un épaississement de la poulie A1 et comme le tendon fléchisseur traverse cette poulie malade, un nodule tendineux réactionnel se développe progressivement et le doigt commence à se bloquer *[3]***.** .

2.4- L'UNITE FONCTIONNELLE DE GLISSEMENT

Guimberteau, à l'occasion d'étude sur les systèmes de glissement au niveau tendineux a constaté un type de structures constituées de filins, haubans, câbles, voilages qu'il a appelé le concept de «système collagénique multivacuolaire d'absorption dynamique MCDAS» *[14]***.**

Ce système est d'organisation totalement chaotique et de fonctionnement très éloigné des analyses mécaniques traditionnelles. Il propose une nouvelle approche avec la notion d'unité fonctionnelle de glissement. L'unité fonctionnelle du glissement des structures déterminées par le croisement dans les trois dimensions de l'espace est la microvacuole de forme polyédrique et dont l'armature collagénique est de type I ou III et le contenu constitué de protéoglycoaminoglycanes.

Cette notion de microvacuoles est aussi fascinante car elle permet de mieux expliquer tout d'abord la capacité de remplir l'espace. La matière est constituée d'éléments, mais ces éléments, même si la répartition semble chaotique, ne se disposent pas en vrac. Ils occupent l'espace de façon optimale. L'acceptation du concept vacuolaire permet aussi de mieux définir des états de la matière au décours d'une vie comme l'œdème, le vieillissement et l'inflammation *[14].* Pour Guimberteau, il n'existe pas d'espace virtuel entre le tendon et la structure environnante ; il y a une continuité vasculaire au travers de la continuité collagénique.

Le tendon n'est pas le seul responsable de la transmission de la force. Il ne le fait qu'au travers des gaines de glissement dont il est indissociable sur le plan histologique et vasculaire. Le tendon est un des éléments de son concept d'unité fonctionnelle de glissement : tendon + gaine + vascularisation *[8].*

III – RAPPELS PHYSIOPATHOLOGIQUES

3.1- EPAISSISSEMENT DE LA GAINE SYNOVIALE

Ryzewicz et Wolf décrivent la cause du ressaut comme un « décalage entre le volume de la gaine des tendons fléchisseurs et de son contenu ». Comme les tendons fléchisseurs tentent de glisser dans une gaine relativement sténosée. Le patient se trouve en incapacité de fléchir ou d'étendre le doigt. Dans des cas plus graves, le doigt peut se verrouiller en flexion, nécessitant la manipulation passive de celui-ci dans l'extension *[30].*

L'inflammation et l'hypertrophie de la gaine rétinaculaire restreignent progressivement le mouvement du tendon fléchisseur.

3.2- LE NODULE

Notta, en 1850 a étudié des séries de cas cliniques et de dissections de cadavres et a conclu à «une affection particulière des gaines tendineuses de la main caractérisée par le développement d'une nodosité sur le trajet des tendons fléchisseurs des doigts et par l'empêchement de leurs mouvements».

Hueston en 1972 propose que le nodule du tendon fléchisseur superficiel soit secondaire à une sténose de la gaine fibreuse des tendons fléchisseurs. La reconnaissance de la spirale des composants des fibres des tendons fléchisseurs des doigts permet de dire que lorsqu'une partie de la gaine est rétrécie, le libre passage du tendon est entravé et les fibres spiralées se retroussent en raison de la différence de taille formant ainsi un nodule tendineux au niveau de la constriction. La comparaison est faite entre le passage forcé d'un fil tressé à travers le chas trop étroit d'une aiguille (figure 11).

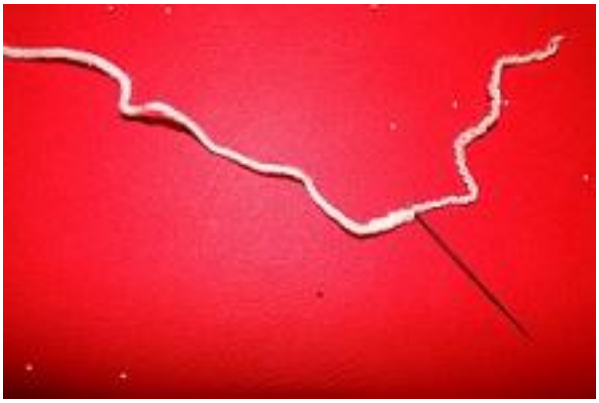

***Figure 11[15]*- "Comparaison entre le fil et l'aiguille"**

Ainsi chaque flexion active du doigt va forcer le passage du tendon à travers l'extrémité proximale de la gaine digitale.

La disparition progressive du «nodule» palpable dans les semaines qui suivent l'ouverture chirurgicale de la poulie est conforme à ce concept d'un regroupement réversible des fibres spirales intra tendineuses dans le doigt à ressaut, paquets de fibres spiralées intra tendineuses.

Un nodule douloureux, à la suite du gonflement intra tendineux, peut être palpé dans la zone palmaire de la MP.

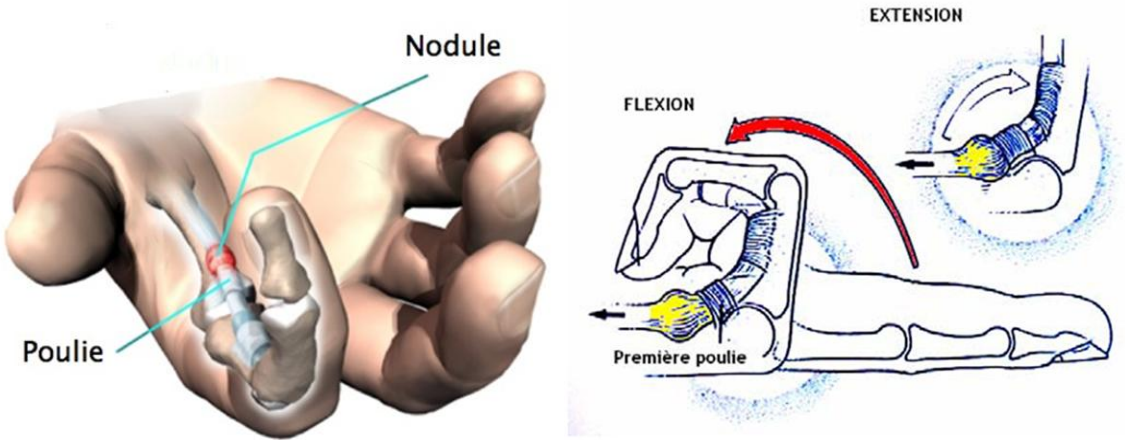

Figure 12 **extraite d'une communication sur le doigt à ressaut de Thomas C, Boudard F, Fritsch B, Prud'homme M, Tchenio P, Toledano E, Centre de la main, Toulon.**

3.3- HYPERUTILISATION

On trouve dans la littérature des rapports reliant le doigt à ressaut à des professions exigeant une grande force de préhension avec des flexions répétées de la main comme l'utilisation de cisailles ou d'outils portatifs ou encore des traumatismes locaux répétitifs. Mais, toutefois, cette relation est discutable, des études n'ayant trouvé aucune association entre le ressaut et le travail *[21].*

Le frottement répété et le gonflement intra tendineux en résultant provoqué par le mouvement du tendon fléchisseur à travers la poulie A1 a été comparé à l'effilochage aux extrémités d'une chaine après filetage répété dans le chas d'une aiguille *[15].*

3.4- HYPERPRESSION SUR LA POULIE A1.

Lors de la prise de force, il existe des contraintes importantes entre la poulie A1 et les tendons fléchisseurs dues à la charge angulaire. En flexion des doigts, cette charge est de 500 à 700 mmHg alors qu'elle n'est que de 0 à 50 mm Hg en position neutre. Les forces de friction, l'augmentation de la pression sur la poulie A1 pourraient provoquer la fragmentation de cette surface de glissement qui serait « la porte ouverte » à travers laquelle ces mêmes forces entraîneraient une métaplasie cartilagineuse, une différenciation des fibroblastes de la couche interne. Cette métaplasie serait responsable d'un épaississement de la poulie A1 et des tendons fléchisseurs provoquant alors le ressaut ou le blocage *[11].*

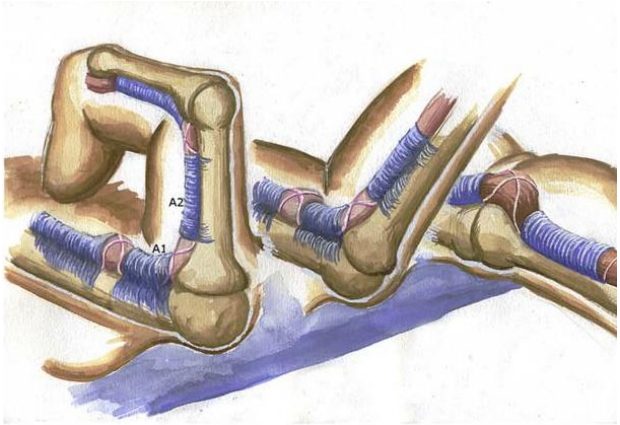

Figure 12 [11] - Inadéquation entre les tendons fléchisseurs et la poulie A1.

Sampson et al ont montré la présence d'un épaississement fibro-cartilagineux de la poulie A1 dans le doigt à ressaut *[4].* Cette métaplasie cartilagineuse est confirmée par une étude de 2013 portant sur l'analyse en microscopie de la poulie A1 dans les doigts à ressaut. Drossos et al ont montré une corrélation entre la présentation clinique des doigts à ressaut de l'adulte et l'anatomopathologie, définissant plusieurs grades de sévérité croissante.

Tableau 1 [4] **Grades histologiques des poulies A1** **dans les doigts à ressaut (d'après Drossos et Al.)**	
Grade 1 (léger)	Surface de glissement fibro-cartilagineuse intacte
Grade 2 (modéré)	Fissuration et amincissement de la couche interne fibro-cartilagineuse Remplacement de la couche moyenne par du tissu fibreux Début d'hyperplasie vasculaire de la couche externe
Grade 3 (sévère)	Couche interne fine, discontinue, détruite Hyperplasie vasculaire extensive qui s'étend jusqu'à la gaine tendineuse

3.5- VARIATIONS HORMONALES

Les poulies et les rétinaculums assurent plusieurs fonctions dont la résistance mécanique et l'espace de glissement et constituent une cible hormonale.

La physiopathologie des rétinaculopathies sténosantes n'est pas complètement élucidée. A côté d'indiscutables facteurs mécaniques, interviennent des facteurs endocriniens qui s'expliqueraient par la présence de récepteurs hormonaux, d'où la fréquence de cette pathologie chez le diabétique, dans le post-partum et des causes iatrogènes avec les anti-aromatases notamment *[4]*

3.6- CHIRURGIE DU CANAL CARPIEN

Le doigt à ressaut survient dans 5 à 20% des syndromes du canal carpien opérés ou non. Les relations entre doigt à ressaut et syndrome du canal carpien font soulever plusieurs hypothèses, notamment le fait que le ligament annulaire du carpe est un rétinaculum qui peut être concerné par le même processus physiopathologique. Les modifications d'axe de travail des tendons fléchisseurs après section de ce rétinaculum des fléchisseurs dans la chirurgie du canal carpien peuvent aussi favoriser le doigt à ressaut *[4].*

IV –LES SIGNES CLINIQUES

4.1- LE DOIGT A RESSAUT PRIMAIRE IDIOPATHIQUE

Le doigt à ressaut est très fréquent avec une incidence annuelle estimée à 28 /100 000, une prévalence de près de 3%. Chez l'adulte, on note une forte prédominance féminine. Il se produit le plus souvent dans le milieu de la cinquième – sixième décennie et jusqu'à six fois plus souvent chez les femmes que chez les hommes *[21]*. Il n'y a pas de corrélation avec l'activité professionnelle. Si tous les fléchisseurs des doigts peuvent faire l'objet d'un ressaut, le pouce, l'annulaire puis le médius sont le plus souvent concernés, l'index plus rarement *[4]*.

Les symptômes prédominent souvent le matin au réveil, en phase aigüe. Le patient peut se plaindre initialement d'une douleur à la mobilisation du doigt, d'une gêne du fait de la sensation du ressaut et/ou une diminution de la mobilité complète du doigt.

Le ressaut peut devenir douloureux. Il peut être localisé par le patient et palpé par le praticien sous forme de petit nodule mobile lors de la mobilisation du doigt : au niveau de la paume, des MP ou des IP. Dans les cas les plus sévères, le doigt peut rester bloqué en flexion ou en extension. La forme à ressaut irréductible se traduit par une impossibilité d'extension du doigt en raison du nodule trop volumineux à son entrée dans la poulie *[4]*.

Le tendon fléchisseur se bloque généralement au niveau de la première poulie A1, le patient doit saisir son doigt avec l'autre main pour le forcer à s'étendre *[13]*.

Ryzewiez et Wolf décrivent la cause du ressaut comme un décalage entre le volume de la gaine du tendon fléchisseur et de son contenu *[30]*.

Un ressaut peu douloureux ou indolore peut persister à la phase chronique en l'absence de traitement. Le stade ultime du ressort est le blocage du doigt en flexion pour les doigts longs car le nodule est distal par rapport au rétinaculum *[4].*

GREEN a décrit quatre stades cliniques dans le doigt à ressaut : douleur et notion de ressaut non visible, ressaut visible pouvant être vaincu activement, blocage visible réductible passivement mais non activement, doigt bloqué.

Cette classification a été modifiée récemment par HANSEN en 2013 :

Tableau 2[4].
Grades cliniques des doigts à ressaut (d'après HANSEN)

Grade	Mouvement	Sensation en regard de la poulie A1
Grade I	Mouvement normal	Sans (-) douleur ou inconfort
Grade II a	Mouvement normal	Avec (+) douleur ou inconfort
Grade II b	Antécédent de mouvement irrégulier	Avec (+) et sans (-) douleur ou inconfort
Grade III	Mouvement irrégulier	Avec (+) et sans (-) douleur ou inconfort
Grade IV	Ressaut, extension active	Avec (+) et sans (-) douleur ou inconfort
Grade V	Ressaut, extension passive	Avec (+) et sans (-) douleur ou inconfort

4.2- LE DOIGT A RESSAUT SECONDAIRE A UNE PATHOLOGIE GENERALE

Les pathologies retrouvées sont :

- **Le diabète** : le syndrome du canal carpien, la neuropathie, la maladie de Dupuytren et le doigt à ressaut ont tous été rapportés avec une incidence accrue chez les patients diabétiques *[30].*

  L'incidence chez les diabétiques est associée avec la durée réelle de la maladie et non avec le contrôle de la glycémie [21].
  On note que 10 à 15% des sujets diabétiques ont un doigt à ressaut contre environ 1 à 2% de la population témoin, association d'autant plus marquée que le diabète est ancien, mal contrôlé, associé à des complications micro-vasculaires. La cause en est probablement l'accumulation de collagène glycosylé au niveau de la gaine digitale *[30].*

- **La polyarthrite rhumatoïde (PR) :** le ressaut chez le patient PR est appelé ténosynovite. C'est une maladie systémique qui affecte le tissu synovial. L'inflammation de la ténosynovite de la gaine du tendon fléchisseur provoque un décalage entre la taille du contenu de la gaine et l'enceinte du canal fibro-osseux produisant des symptômes qui peuvent ressembler étroitement à celles du doigt à ressaut idiopathique *[30].*

- **La maladie systémique :** les dépôts amyloïdes chez les patients dialysés rénaux sont liés à l'incapacité des membranes de dialyse à éliminer les protéines Béta 2 microglobulines du plasma filtré. L'accumulation de protéines dans les os et les tissus mous provoquent des complications musculo-squelettiques. La gravité de la maladie est proportionnelle à la durée de temps qu'un patient est sous hémodialyse. La plupart des manifestations au niveau de la main sont des lésions kystiques dans les os du carpe et des arthropathies destructrices. Cette pathologie peut entraîner des doigts à ressaut, des contractures en flexion et même des ruptures de tendons *[30].*

- **Les mucopolysaccharidoses :** déficit enzymatique responsable de l'accumulation de glycosaminoglycanes dans le cartilage, les tendons et la capsule articulaire. Les manifestations essentielles au niveau de la main sont le syndrome du canal carpien et le doigt à ressaut *[11].*

- **Le canal carpien** : le syndrome du canal carpien et le doigt à ressaut sont des affections courantes qui peuvent survenir chez le même patient *[28].*

  Les patients atteints de maladies endocriniennes et métaboliques sont connus pour être prédisposés à ces deux conditions. L'augmentation de la latence du nerf médian au niveau du canal carpien a été montrée chez les patients ayant un seul doigt idiopathique à ressaut. On suppose que l'association entre les deux conditions peut être causée par un processus inflammatoire dans le tendon, au niveau de la poulie A1 et du canal carpien *[30].*

  Une étude rétrospective de 300 patients traités pour doigts à ressaut par injection ou par libération chirurgicale avec enregistrement des symptômes du canal carpien, a montré une augmentation supérieure à trois fois le risque relatif du développement du syndrome du canal carpien chez les sujets subissant un traitement pour plusieurs doigts à ressaut par rapport à ceux soumis au traitement d'un seul doigt. La connaissance de cette association peut aider

dans le diagnostic précoce et le traitement du syndrome du canal carpien chez les patients présentant plusieurs doigts à ressaut *[39].*

- **Les pathologies microcristallines :**
  - Les cristaux d'urate (goutte)
  - Les cristaux de pyrophosphate de calcium (maladie parfois nommée «pseudo goutte»)
  - Les cristaux d'hydroxyapatite (périarthrite calcifiante ou tendinite calcifiante)

- **L'hypothyroïdie**

- **L'ochronose :** affection très rare, caractérisée par une coloration grise, brune, noire ou bleu-noirâtre des cartilages et des tendons, visible par transparence surtout aux oreilles, au nez et sur la sclérotique (blanc de l'œil).

- **L'acromégalie**

4.3- LE DOIGT A RESSAUT SECONDAIRE A UNE PATHOLOGIE LOCALE

La pathologie peut être *[11] :*

- **Traumatique** : après une lésion tendineuse partielle négligée du FDS ou du FDP, il est observé un nodule cicatriciel qui peut entraîner un ressaut par conflit ou du fait de l'épaississement au niveau de la suture après réparation.

- **Tumorale** : lipome, hémangiome caverneux, ostéochondrome, exostose, chondrome.

- **Infectieuse** : toute synovite, par l'encombrement qu'elle induit, peut être responsable d'un doigt à ressaut.

- **Variation anatomique**

4.4- LES LOCALISATIONS INHABITUELLES DU CONFLIT DANS LE DOITG A RESSAUT

Les localisations inhabituelles rencontrées sont les suivantes :

- **La poulie A0** : située en amont de l'A1 et constituée par le ligament palmaire transverse superficiel. Sherman et Lane ont décrit deux cas de ressaut *[11].*

- **La poulie A2** : plus fréquents sont les conflits persistant au niveau de la partie proximale de l'A2 malgré l'ouverture de l'A1 dans les formes vieillies de doigt à ressaut *[19].*

- **La poulie A3** : Rayan a décrit 3 cas. L'intrication de conflits proximal A1 et distal A3 était présente dans deux cas avec douleur à la face palmaire de l'IPP et un nodule palpable dans cette région. Il a été noté également, dans un cas, un blocage douloureux en flexion de l'IPD.

- **Le rétinaculum des fléchisseurs** : caractérisé par un ressaut au poignet produit par le mouvement du doigt. Il peut s'associer à un syndrome du canal carpien. Il peut être causé par une tumeur, un nodule rhumatoïde, un corps musculaire anormal à l'intérieur de canal carpien *[11].*

4.5- LES PRINCIPAUX DIAGNOSTICS DIFFERENCIELS

4.5.1- Les kystes synoviaux atypiques

Les kystes de la poulie A1 sont très durs à la palpation et ne sont pas mobilisés lors du glissement tendineux (figure 13). Ces kystes, développés au dépend de la poulie métacarpophalangienne sont très fréquents et prédominent sur le médius et l'annulaire. Ils surviennent non pas au niveau des zones de faiblesse du canal digital mais là où la poulie est épaisse. Il s'agit en fait de dégénérescence mucoïde de la poulie. De petit volume, ils sont parfois douloureux lors des poussées et leur régression spontanée est fréquente. Il n'existe pas de communication avec la gaine des fléchisseurs sous- jacente et lors de la mobilisation des doigts, il n'y a aucune mobilisation de ce kyste *[1]* qui contraste avec la franche mobilité qui caractérise les nodules des doigts à ressaut *[27].*
.

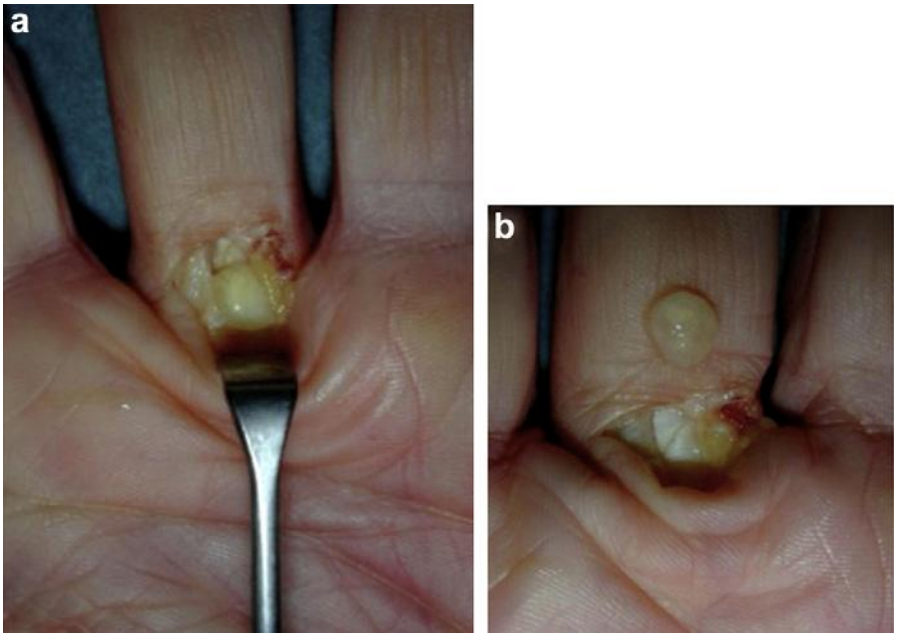

Figure 33 *[1]*: Vue per-opératoire (a) et aspect macroscopique (b) d'un kyste de la poulie A1

4.5.2- L'attitude en col de cygne

Elle résulte d'une hyperlaxité de l'IPP avec rétraction des fibres obliques du ligament rétinaculaire. C'est un faux ressaut lors de la flexion active contre résistance, lorsque l'IPP franchit la position de rectitude *[27]* par ressaut des bandelettes latérales de l'appareil extenseur.

4.5.3- L'hyper-mobilité articulaire

La présentation clinique est très variée, l' hypermobilité articulaire est plus fréquente chez le sujet jeune et de sexe féminin. Le ressaut est ici reproduit de manière volontaire, sans véritable gêne pour le patient. Il n'y a aucun traitement particulier dans la majorité des cas *[11].*

4.5.4 - Le blocage de l'articulation MP

- **Les blocages dégénératifs** affectent le plus souvent les patients de plus de 50 ans et peuvent être récurrents. Ils sont dûs à des remodelages arthrosiques ou arthritiques de l'articulation MP, responsables parfois d'un accrochage capsulo-ligamentaire.

- **Les blocages spontanés** arrivent chez les patients de moins de 50 ans. Il peut s'agir d'un accrochage du ligament collatéral de la plaque palmaire ou du premier interosseux dorsal sous un condyle hypertrophique, de la présence d'un corps étranger intra-articulaire, du blocage d'un os sésamoïde sous une tête dystrophique, de l'instabilité ulnaire de l'appareil extenseur au dos de la MP ou du canal carpien à ressaut.

4.6- L'IMAGERIE

Si la clinique est la plus souvent suffisante pour établir le diagnostic, l'échographie permet d'apprécier la présence ou non d'une hyperhémie de la poulie ou du rétinaculum, d'un épanchement dans la gaine tendineuse ou de modifications structurales du tendon (nodule tendinosique) (figures 14 et 15).

Un des grands avantages de l'échographie est son caractère dynamique, particulièrement précieux dans cette pathologie pour montrer le défaut de glissement d'un tendon fléchisseur sous une poulie lors d'une flexion contrariée d'un doigt. Le phénomène de ressaut est objectivable en échographie.

En plein développement, l'échographie interventionnelle permet des injections échoguidées dans les formes résistantes.

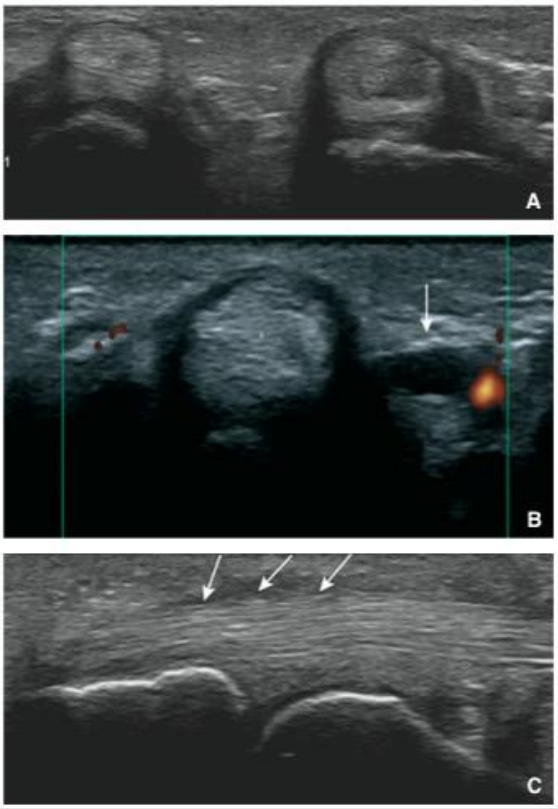

***Figure 14[4]* – Doigt à ressaut en échographie.**
A – A droite, épaississement de la poulie A1 à comparer à la poulie normale du doigt à gauche.
B – Epaississement sans hyperhémie de la poulie A1, s'accompagnant d'un kyste à développement latéral (flèche)
C – Coupe sagittale montrant la poulie épaissie (flèches) qui est normalement à peine visible.

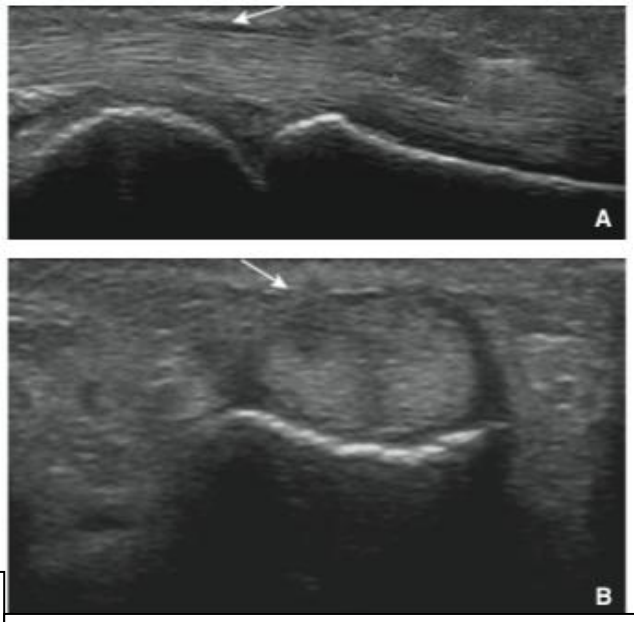

Figure 15 *[4]* – Doigt à ressaut en échographie.
A – Coupe sagittale montrant un petit nodule tendineux sur le fléchisseur superficiel (marques AA), en aval de la poulie (flèche).
B – Coupe axiale, le nodule est latéralisé (flèche).

L'imagerie par résonance magnétique (IRM) est rarement indiquée dans cette pathologie lorsque l'échographie n'est pas contributive ou si l'on suspecte un processus tumoral. Elle montre l'hyperhémie de la poulie ou du rétinaculum qui prend le contraste lors de l'injection de gadolinium *[4].*

V – LES DIFFERENTS TRAITEMENTS

5.1- LE TRAITEMENT CONSERVATEUR

Le traitement conservateur est le premier traitement proposé au patient dans les formes peu évoluées du doigt à ressaut, sans blocage ni perte de l'extension de l'IPP. Ce traitement est indiqué chez les patients dont l'apparition du doigt à ressaut est récente et installée depuis peu et chez les patients refusant l'intervention chirurgicale pour des raisons diverses.

Ce traitement comprend une attelle bloquant soit l'articulation IPP, soit l'IPD ou la MP et une injection de corticoïde si nécessaire. Si l'histoire du patient montre qu'une activité spécifique est associée à l'apparition du ressaut, alors modifier cette activité ou l'éviter peut permettre une résolution spontanée du ressaut.

Chez les patients diabétiques, le doigt à ressaut est souvent moins sensible aux mesures conservatrices.

Aucune complication n'a été décrite avec ce traitement et le taux de succès varie de 55 à 81 % sur une durée moyenne de suivi variant de six semaines à un an *[11].*

5.1.1- Les orthèses

Ryzewiez et Wolf ont indiqué en 2006 que « l'attelle semble être une option raisonnable pour les patients atteints d'un ressaut léger et qui ne veulent pas subir une injection de stéroïdes » *[30].*

La plupart des auteurs conviennent que le principe de la contention est de modifier la biomécanique des tendons fléchisseurs tout en encourageant le glissement différentiel maximum des tendons. Cependant, ils divergent sur les articulations à inclure dans l'attelle et le degré de positionnement de celles-ci *[7].*

Dans l'étude d'Evans et al, (1988) la MP a été immobilisée à 0° de flexion par une attelle palmaire en thermoplastique, laissant libres les IPP et IPD : 73% de réussite.

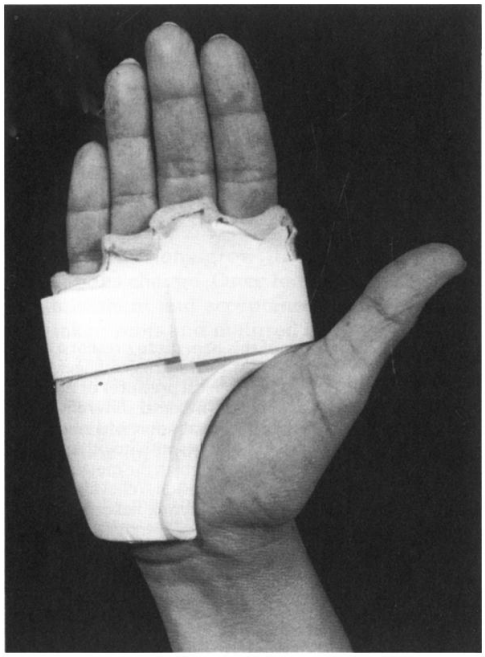

Figure 16 *[12]* - Attelle d'une main en volée immobilisant les MP à 0°, réduisant les pressions sur la poulie A1.

Cette contention permet de soulager la friction entre le tendon et le système de poulies en modifiant la mécanique des fléchisseurs. Les exercices de mobilisation de flexion de l'IPP sont prescrits pour encourager la diffusion synoviale, le drainage lymphatique et le glissement différentiel maximum des tendons dans leurs gaines. Le patient est invité à exercer les doigts dans cette position « main de crochet » au sein de l'attelle avec 20 répétitions de flexion-extension complète toutes les deux heures dans la journée (figure 17).

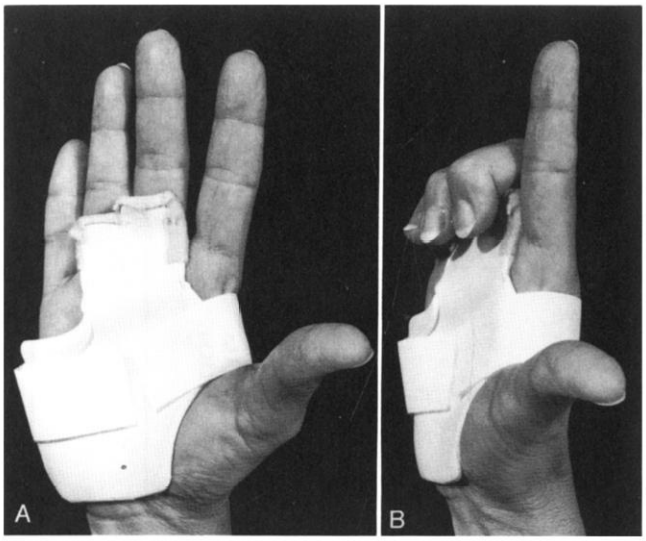

Figure 17*[12]* - Exercices de flexion et d'extension des doigts avec l'orthèse.

Figure 18 *[12]* : Fermeture du poing sans orthèse

Puis l'attelle est retirée et les exercices sont faits le poing fermé (figure 18).

Cette attelle est portée le jour de trois à six semaines et une orthèse statique palmaire la nuit est confectionnée doigts en extension si flessum de l'IPP *[12].*

Patel et Bassini (1992) rapportent un résultat de 70% de succès avec une attelle métacarpophalangienne à 10° – 15° de flexion *[7].*

Une attelle sur mesure, pour maintenir l'articulation métacarpophalangienne du doigt impliqué de 10° à 15° de flexion avec les interphalangiennes proximales et distales restées libres peut être confectionnée. Cette attelle sera portée en continu pendant une durée moyenne de six semaines. L'attelle seule n'élimine pas le ressaut si les symptômes existent depuis plus de six mois et si l'atteinte porte sur plusieurs doigts, mais elle semble être une option raisonnable pour les patients qui ont un ressaut léger, qui n'ont pas souhaité d'injection de stéroïdes ou comme adjuvants de l'injection *[30].*

Rodgers et al. (1998) utilisent une attelle en alumousse dorsale collée sur l 'IPD du doigt concerné ou une orthèse de Stack portée 6 semaines avec association d'un traitement oral d'anti inflammatoires non stéroïdiens (AINS) dans leur protocole. Ils ont démontré la résolution de 55% des ressauts *[7].*

Suzanne Lindner Tons et Katharyn Ingell ont conçu en 1998 une attelle profil bas avec un anneau digital en thermoplastique facilement fabriqué et fonctionnel qui bloque la flexion de la métacarpophalangienne, à porter de 3 à 9 semaines *[20]* (figure 19).



Figure 19 *[20]*- Attelle avec palette palmaire bloquant la flexion de la métacarpophalangienne

Julie Colbourn et al. (2008) ont fait une étude pour évaluer l'efficacité de l'attelle thermoplastique limitant la flexion de la MP du doigt à ressaut comme première option du traitement du doigt à ressaut [7] (figure 20).

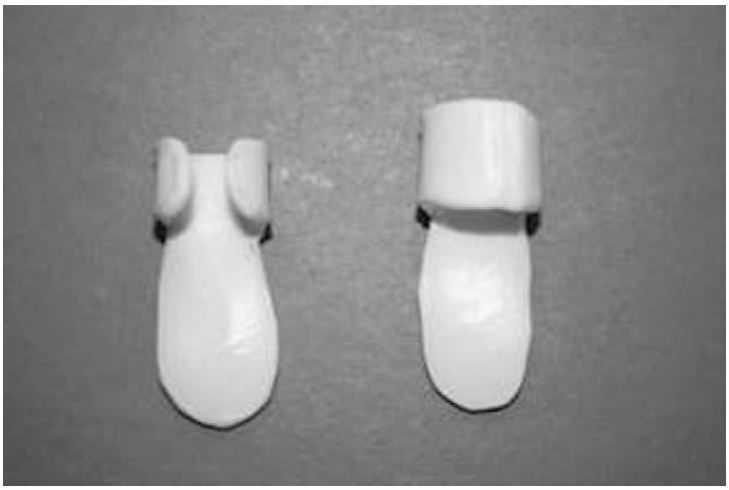

Figure 20 *[7]* - Attelle avec l'anneau ouvert et fermé.

L'étude a porté sur un seul groupe de 28 participants avec les mesures de force de préhension, de douleur, des stades de la ténosynovite sténosante, du nombre de ressauts dans 10 fermetures de la main et de l'amélioration perçue par le patient. Toutes ces mesures ont été prises au moment de l'évaluation initiale, puis six semaines après le port continu de l'attelle, avec un seul doigt à ressaut. Les résultats ont montré que le port de cette orthèse low profil bloquant l'articulation MP a diminué le déclenchement isolé du ressaut du doigt concerné. 92,9% des participants estimaient leur symptôme résolu après 6 à 10 semaines, ainsi ce traitement doit être considéré comme la première option de traitement non invasif et accessible pour le doigt à ressaut *[7].*

Une étude prospective randomisée de 30 sujets publiée en 2012 par une équipe de Toronto (Canada) pour comparer l'efficacité de l'attelle métacarpophalangienne avec blocage de la MP (figure 22) et l'attelle de blocage de l'IPD après 6 semaines de port de l'orthèse a montré une amélioration significative dans les 2 groupes mais avec un meilleur confort pour l'attelle avec blocage de la MP, une période d'utilisation plus longue et un résultat positif dans 77% des cas alors que l'utilisation de l'attelle IPD n'a été efficace pour la moitié des patients *[33] (figure 21).*

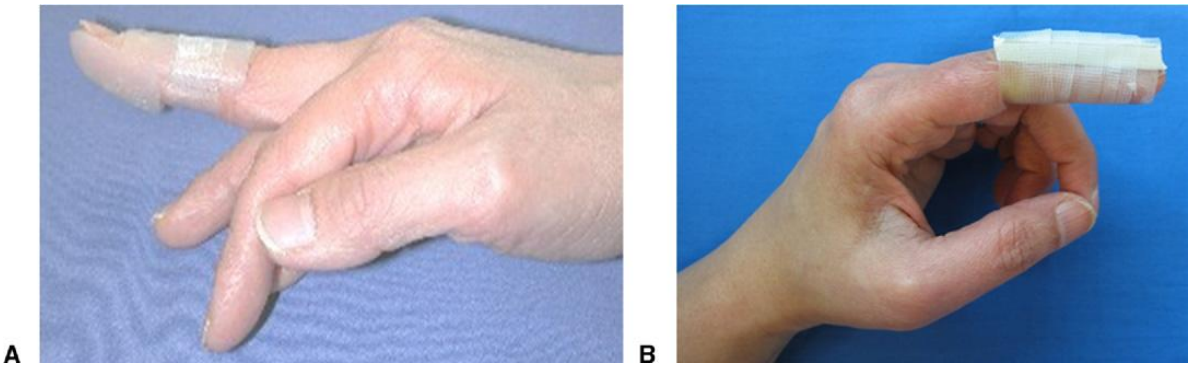

Figure 21 *[33]* -Attelle bloquant l'IPD pour le traitement du doigt à ressaut L'attelle permet la flexion de l'IPP et de la MP. 2 types utilisés: A Stack ou thermoplastique ou B Attelle en aluminium. L'attelle a été choisie pour chaque patient sur la base du meilleur ajustement

Figure 22 a *[33]* -Attelle bloquant la MP en thermoformé

Figure 22 b *[42]* – Attelle bloquant la MP en fil d'acier

5.1.2- Les injections de corticoïdes retard

Si le port de l'orthèse avec mise au repos n'est pas suffisant, on y associe une infiltration de corticoïdes.
La zone du doigt à infiltrer est préparée avec de la chlorhexidine et drapée de manière stérile. La zone de la poulie est palpée à proximité de la MP.

Figure 24*[32]*- Illustration d'une infiltration

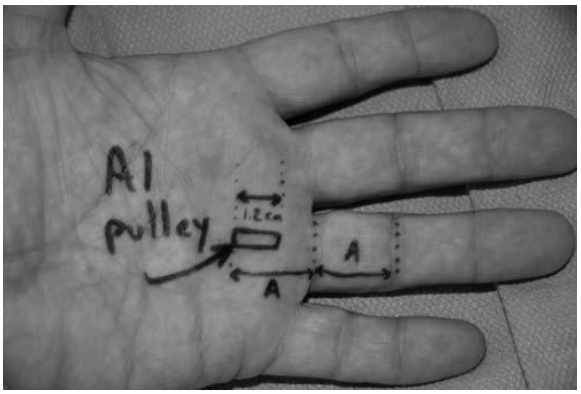

Figure 23 *[32]* - Points de repère superficiel et emplacement de la poulie A1.

La seringue, avec une aiguille 25 ou 27G est insérée obliquement à un angle de 45° sur la gaine du tendon au-dessus ou au-dessous de la poulie A1. L'aiguille est ensuite avancée jusqu'à ce qu'elle rencontre la résistance du tendon. Le patient est invité à fléchir et étendre le doigt doucement. Si l'aiguille est dans le tendon, elle se déplace avec le doigt. L'aiguille est remontée doucement et le mouvement s'accompagne d'une crépitation palpable et audible et l'aiguille se retrouve dans la gaine et non plus dans le tendon. Le mouvement du doigt n'entraînera pas le mouvement de l'aiguille. A ce moment-là, le médicament est injecté, ensuite l'aiguille est retirée et un pansement est appliqué. Le patient peut s'attendre à une amélioration dans les deux semaines *[32].*

Howard, en 1953 a enregistré 5 bons résultats pour une série de 6 cas traités. L'injection dans la gaine des tendons fléchisseurs permet un soulagement à long terme des symptômes dans 60% à 92% des doigts impliqués avec jusqu'à trois injections. Benson et Ptaszek (1997) signalent un taux de réussite de 60% pour une seule injection *[30].*

En 1990, Newport et ses collègues ont publié une étude rétrospective de 235 patients, avec 338 doigts à ressaut. Dans 77% de tous les doigts, l'amélioration s'est vue dans 49% après une seule injection, dans 23% après deux injections et 5% après trois injections *[32].*

Lambert (1992) et ses co-auteurs par la suite ont publié une étude prospective qui a montré une réponse à 60% à l'injection de stéroïdes par rapport à 16% pour le placébo *[32].*

Anderson et Kayle (1991) confirment un taux semblable de réponses pour une injection i*n*itiale *[32],* mais ils ont également montré que dans les injections récurrentes, seulement 12% des cas étaient résistants au traitement.

Les patients atteints de PR ou de diabète sont considérés comme plus à risques d'échecs de traitement *[32].* Nimigan et ses collaborateurs ont rapporté un taux de réussite de 32% chez les patients diabétiques comparativement à 57% chez ceux sans.

Buch Jaeger et al. en 1992 présentent les résultats préliminaires d'une série de 230 doigts à ressaut sur 169 patients traités de janvier 1988 à mars 1991 par injection de 1 ml d'hydrocortisone dans la gaine des fléchisseurs, comme décrit par Curtis à Baltimore.

Les résultats ont été obtenus « bons » après une seule infiltration (73% des cas), après deux infiltrations (dans 81,6% des cas) et dans 83% des cas après trois injections. Le résultat n'a pas été influencé par la gravité des symptômes, par l'association avec d'autres maladies, par le sexe ou par le site de la pathologie mais a été affecté par la durée des symptômes Pour une durée supérieure à 1 an, Buch Jaeger et al. considèrent que le traitement conservateur est un échec *[6].*

Les patients présentant une seule injection sur un seul doigt à ressaut ont le plus haut taux de réussite de ce traitement, à long terme. Les patients qui continuent d'éprouver un soulagement des symptômes à deux ans après l'injection sont susceptibles de maintenir le succès à long terme *[40].*

L'échographie a émergé comme technique d'imagerie efficace sans rayonnement pour détecter l'épaississement de la poulie A1 et celui du tendon fléchisseur et pour guider les procédés percutanés dans le traitement du doigt à ressaut. L'injection précise dans la gaine sous guidance échographique a été décrite pour être efficace dans la réduction des symptômes chez 90% des patients au stade d'intensité légère à modérée à 6 mois de suivi (figure 25). Callegari et al. ont récemment décrit une nouvelle technique guidée par échographie percutanée combinant l'injection dans la gaine du tendon de stéroïdes et d'une autre injection, 10 jours plus tard, d'acide hyaluronique avec la même procédure afin d'obtenir un soulagement de la douleur et l'amélioration de l'amplitude des mouvements dans 93,3% des patients à six mois et de 73,3% à 1 an *[26].*

Figure 25 *[26]* - Injection de corticoïdes. La main est positionnée sur le dos sur la table et la sonde est orientée selon le plan sagittal.

De nombreuses complications ont été décrites : nécrose du tissu adipeux, dépigmentation cutanée, infection, rupture tendineuse, nécrose digitale, élévation rapide et temporaire de la glycémie chez les patients diabétiques *[11].*

5.2- LES TRAITEMENTS CHIRURGICAUX

Il existe plusieurs traitements chirurgicaux possibles mais les deux traitements qui ont un grand succès et qui sont largement considérés comme le traitement ultime pour le doigt à ressaut, sont le traitement par voie percutanée et celui de la libération ouverte.

L'indication pour le traitement chirurgical est généralement l'échec du traitement conservateur pour résoudre la douleur et les symptômes.

5.2.1- La libération percutanée de la poulie A1 à l'aiguille

Elle peut être réalisée en consultation, sous anesthésie locale avec injection de corticoïdes. Cette technique a été décrite en 1958 par Lorthioir.

La technique a récemment gagné en popularité et un certain nombre d'études ont évalué l'innocuité et l'efficacité de la libération percutanée. Eastwood et al ont utilisé en 1992 une aiguille hypodermique de calibre 21 sur 35 doigts à ressaut et les symptômes ont été soulagés à 94% des cas sans complication *[30].*

Le doigt opéré est placé en hyperextension par le chirurgien pour déplacer les pédicules vasculo-nerveux latéralement. Au niveau de la poulie A1, une aiguille hypodermique de calibre 18 a été insérée dans la gaine des fléchisseurs avec l'ouverture dirigée de manière distale. Après s'être assuré que le mouvement de flexion active du doigt ne montre pas de mouvement de l'aiguille, celle-ci est tournée de 90°, les bords biseautés dirigés longitudinalement. En déplaçant l'aiguille en utilisant la peau comme point de pivotement, la gaine des fléchisseurs et la poulie A1 ont été divisées, résultant d'un grincement typique. Si nécessaire, une seconde insertion de l'aiguille peut être faite pour obtenir la libération complète du ressaut. Tout ressaut résiduel est testé par la flexion active du doigt concerné. Après l'application d'un pansement compressif, les exercices sont commencés immédiatement. Le temps moyen de la technique percutanée est de 7 minutes (de 3 à 12 minutes).
La durée moyenne de la douleur postopératoire est de 3,1 jours (de 0 à 21 jours). Le délai de retour à une fonction normale est de 7 jours. Le délai avant retour au travail est de 3,9 jours *[11].*

C'est une technique de moindre coût ne nécessitant qu'une seule aiguille jetable, qui est rapide, avec des résultats nettement meilleurs en rééducation *[13],* mais son caractère aveugle et le risque d'ouverture incomplète de la poulie A1 ou de lésions sous-jacentes des tendons fléchisseurs en font

une technique peu répandue *[1].* Cette technique est déconseillée pour le pouce et l'auriculaire, du fait de la situation des nerfs collatéraux qui sont souvent situés en avant de la poulie A1.

Une étude présentée par les docteurs I.M.Jou et T.C.Chern de Taïwan en 2006 nous montre cette technique percutanée de la poulie A1 à l'aiguille sous échographie assistée. Cet examen fournit une visualisation directe de la libération et évite des risques de libération incomplète de la poulie ou des atteintes des structures neuro-vasculaires. Sur un suivi de 80 patients avec 104 doigts à ressaut, sur une période de 9 à 15 mois, la douleur était absente dans 97% des doigts et considérablement améliorée dans les 3% restants, sans récidive au cours d'une moyenne de 12,5 mois de suivi *[16].*

La zone de sécurité et une estimation de la taille de la poulie A1 a été déterminée dans une étude cadavérique. Puis, ils ont utilisé ces points de repère dans une étude clinique prospective de 107 ressauts dans 83 patients consécutifs traités par cette technique. Tous les problèmes mécaniques ont été résolus et aucune récidive n'a été notée au cours du suivi. Cette technique permet au chirurgien de voir et de contrôler précisément la section percutanée de la poulie A1 sans chirurgie ouverte et par conséquent, d'éviter les risques inhérents à la libération percutanée et à l'ouverture chirurgicale.

Une autre étude, méthodique et une méta–analyse des données actuelles, a été publiée en 2014 par la société américaine de chirurgie de la main (the American Society for Surgery of the Hand) pour déterminer le taux de réussite global et les facteurs potentiels d'influence dans les données actuelles pour la libération percutanée de la poulie A1. Les conclusions ont montré que c'est une procédure efficace et sûre pour le traitement du doigt à ressaut, que l'échographie peut être un outil utile pour maximiser le succès de cette technique et que les taux de réussite n'étaient pas touchés par les instruments utilisés (aiguilles ou lames de couteau) et ni par l'utilisation de la cortisone *[41].*

5.2.2- La plastie d'agrandissement selon Kapandji

Cette technique rapportée par Kapandji en 1983 permet de conserver en les agrandissant les poulies métacarpiennes. La conservation de la poulie évite un allongement relatif du tendon qui diminue d'autant sa force au niveau de son insertion terminale. Dans une étude de 15 plasties d'agrandissement de la poulie A1 sur 15 doigts à ressaut qui ont été revus cliniquement avec un recul moyen de 5 ans (2 à 8 ans), les symptômes avaient disparu chez tous les patients après intervention et n'avaient pas récidivé. Pas d'enraidissement ni de complication nerveuse, une algoneurodystrophie régressive avant six mois a été observée chez un patient.

Dans le doigt à ressaut, le nodule tendineux passe sans accrocher dans une poulie conservée et agrandie. Grâce à la section diagonale d'une poulie métacarpienne suivie de sa suture après avoir fait glisser les tranches de section, on peut la conserver tout en augmentant son calibre. Un agrandissement plus important est attendu en associant une ouverture de chaque lambeau par des insertions partielles. Les poulies ainsi agrandies résistent fort bien à une rééducation immédiate mais prudente *[18].*

Aucune immobilisation ne suit cette opération. Les mouvements actifs de flexion et d'extension, sans aucun effort, sont repris dès le réveil. Cette technique, quoiqu'efficace, reste peu utilisée de nos jours, laissant place à l'incision longitudinale de la poulie A1 décrite plus haut.

5.2.3- La résection de la poulie A1 selon Thorpe

Sous anesthésie locale, Thorpe réalise une résection de la partie proximale de la poulie A1 sur 1 cm environ (1988). Il a obtenu, sur 43 patients, revus entre 17 et 113 mois (moyenne de 47 mois) opérés de doigts longs ou de pouces à ressaut, 60% de 53 opérations de résolution complète de symptômes. Sur les 21 restants, 26% ont eu une résolution incomplète des symptômes ou une réapparition de ceux-ci. 71% soit 15 opérations ont conduit à des complications gênantes pour le patient, dont 3 procédures ont abouti à un déficit important de la main, avec 2 lésions nerveuses et une importante raideur suite à une infection *[34].*

Cette technique, notée par principe, ne semble pas conseillée au vu des résultats moyens obtenus.

5.2.4- La résection de la bandelette ulnaire du FSD

USSR : Ulnaire Superficiel Slip Résection, technique utilisée depuis 1985 *[19].* Cette technique est utilisée dans le doigt à ressaut présent depuis longtemps avec une flexion fixée de l'IPP.

Cette déformation fixée en flexion peut être due à l'élargissement dégénératif du tendon fléchisseur dans le canal digital, causé par le frottement chronique à répétition. Cela affecte principalement le FDS et bloque le glissement des tendons fléchisseurs à travers les poulies A1 et A2. La surface du tendon n'est plus lisse avec des fibres qui s'effilochent dans le sens longitudinal, créant des frottements à chaque passage sous la poulie A2.

Le Viet et al ont décrit cette technique dans une étude rétrospective de 172 patients (228 doigts) s'étalant sur 66 mois.

La technique commence avec une simple ouverture de la poulie A1 chez un patient ayant un flessum de l'IPP fixé en préopératoire. Le chirurgien tente d'étendre l'articulation IPP passivement. S'il y parvient, l'intervention est terminée et la peau est refermée. En cas d'échec et si le site de restriction se situe au niveau de la poulie A2, la bandelette ulnaire du tendon superficiel est réséquée.

Le Viet et al pratiquent une incision digitale palmaire de Bruner pour exposer la gaine du tendon de la phalange P2. Le FDS ulnaire est libéré à la partie distale du canal carpien, puis au bord distal de la poulie A3, en prenant soin de préserver cette poulie.

La bandelette ulnaire du FDS est ensuite libérée et extraite de la gaine à travers une incision entre les poulies A2 et A3 (figures 26 et 27).

Figure 26 *[1]*- Technique chirurgicale décrite par Le Viet en 2004

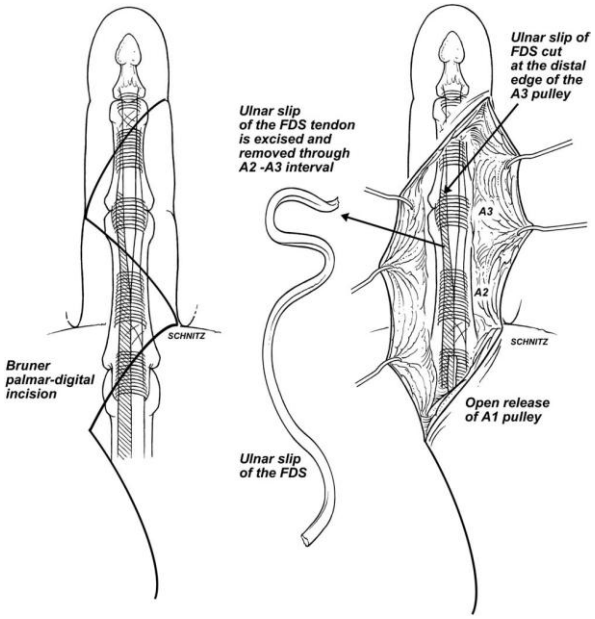

Figure 27 *[30]* - Résection de la bandelette ulnaire du FSD

Le verrouillage de l'IPP en flexion peut être dû à l'élargissement dégénératif des tendons fléchisseurs dans le canal digital fibreux causé par des frottements chroniques répétitifs. Cela affecte principalement le FDS et restreint le glissement des tendons FDS et FDP à travers les poulies A1 et A2. Ainsi, une simple libération de la poulie A1 ne peut rétablir la pleine extension de l'IPP *[19].*

La finalité de la technique de Le Viet est de diminuer le volume intra-canalaire et de restaurer l'extension complète de l'IPP.

Résultats dans la série de Le Viet et al : tous les patients ayant un verrouillage de l'IPP en flexion en préopératoire inférieure à 30° étaient en mesure de réaliser une extension complète après cette technique. Les patients ayant un flessum supérieur à 30° avaient un flessum résiduel fixé en moyenne de 12°. Deux patients ont eu une rupture de la poulie A2 en peropératoire avec reconstruction immédiate et de bons résultats après une rééducation plus longue.

Trois patients ont développé un syndrome algoneurodystrophique *[30].*

Cette technique nécessite un programme de rééducation postopératoire afin de maintenir l'amplitude du mouvement de l'IPP concernée par cette procédure chirurgicale et une attelle dynamique d'extension peut être nécessaire si la perte préopératoire d'extension passive dépasse 40°. Ainsi, le suivi postopératoire est généralement plus long que le traitement standard du doigt à ressaut *[30].*

5.2.5- La ténosynovectomie

Classiquement il s'agit d'un abord palmo-digital par incision de type Bruner afin d'aborder l'ensemble de la gaine des fléchisseurs. La gaine est ouverte en amont de l'A1 et entre les poulies A2 et A4 .Il convient de préserver les poulies A1, A2 et A4. Le tissu synovial prolifératif est excisé et les éventuels nodules intra-tendineux doivent être retirés prudemment afin de prévenir une rupture tendineuse secondaire. L'incision peut être prolongée en proximal au niveau du canal carpien si nécessaire *[11].*

5.2.6- La ténoplastie

Cette technique a été utilisée principalement pour traiter les ressauts distaux à la poulie A1 par élargissement fusiforme du tendon FDP. Le cœur central du nodule est excisé puis le tendon est suturé au 7.0 *[11].*

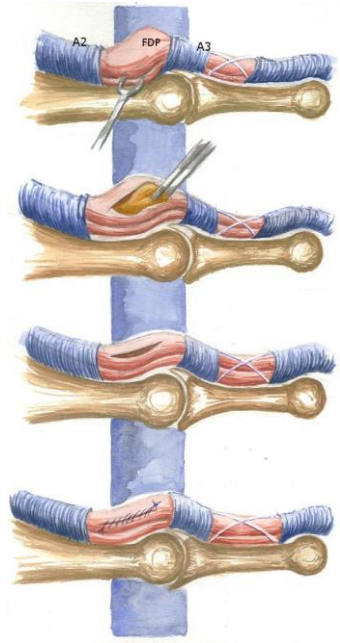

Figure 28 [11] -Ténoplastie. Le corps central du tendon du fléchisseur profond est ici excisé entre A2 et A3. Le tendon est ensuite fermé par surjet au monobrin 7.0.

5.2.7- La technique conventionnelle à ciel ouvert

L'ouverture de la poulie A1 à ciel ouvert est utilisée pour traiter le doigt à ressaut depuis plus de 100 ans. Différentes incisions de la poulie A1 sur la face palmaire de la main, transversales, longitudinales ou obliques ont été décrites en prenant bien soin de protéger les faisceaux vasculaires et nerveux situés sur les côtés radiaux et ulnaires de la gaine du tendon *[30].*

Il s'agit d'une technique qui s'effectue sous anesthésie locale pour certains chirurgiens ou sous anesthésie locorégionale pour d'autres *[13].*

Dans la forme primitive, la voie d'abord est soit transversale (à 5 mm en aval ou au niveau du pli palmaire distal ou moyen), soit oblique ou mieux longitudinale en regard de la MP. Celle-ci permettrait une meilleure exposition et serait indiquée systématiquement si l'on envisage une exposition plus complète du canal digital (polyarthrite rhumatoïde, dialysé rénal) *[29].*

Une incision transversale a été faite dans le pli de peau au niveau de la tête du métacarpien. La gaine des fléchisseurs a été ouverte longitudinalement, incorporant la poulie A1 *[13].*

Après repérage des deux pédicules vasculo-nerveux de part et d'autre du canal digital, la poulie annulaire A1 est sectionnée sur son bord radial. Elle doit être ouverte en totalité au bistouri puis au ciseau pour prolonger l'incision du canal digital en proximal jusqu'à l'aplomb du pli palmaire distal et en distal jusqu'à celui du pli de flexion métacarpophalangien *[29].*

Tout ressaut résiduel est testé par la flexion active du doigt concerné La peau a été fermée avec une suture de nylon 4.0. Un bandage de compression a été appliqué. Des exercices de rééducation en postopératoire immédiat ont été préconisés *[13].*

Le temps moyen de la technique chirurgicale ouverte est de 11 minutes (de 6 à 13 mn). La durée moyenne de la douleur postopératoire est de 5,7 jours (de 3 à 60 jours). Le délai de retour à une fonction normale est de 18 jours. Le délai avant retour au travail de 7,5 jours. Le taux de réussite est de 97 à 100% et une récidive évaluée à 3% *[13 et 11].*

Les résultats de l'ouverture de l'A1 en général sont excellents. Turowski et al signalent 97% de résolution complète du ressaut dans un groupe de 59 patients opérés, sans complications comme une infection, une corde de l'arc ou une lésion nerveuse du doigt. Seuls deux patients ont eu une amélioration notable mais non complète du ressaut *[30].*

Description de la technique pratiquée dans le service de chirurgie du Professeur Chammas :

Voie d'abord horizontale dans le pli palmaire distal pour une intervention chirurgicale sur le 3ème et 4ème doigt.

Test préopératoire du déficit d'extension IPP.

Résection des bandelettes pré-tendineuses de l'aponévrose palmaire superficielle.

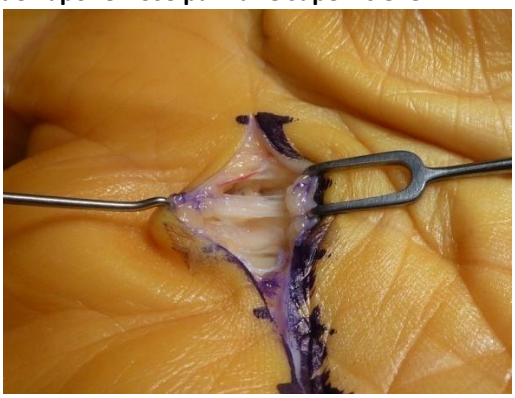

Exposition du cul-de-sac de la gaine des fléchisseurs et de la poulie A1.

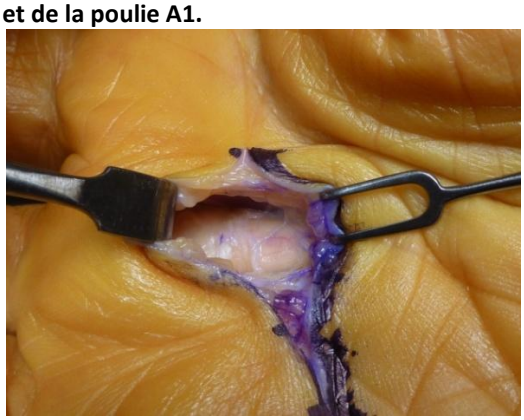

Synovectomie localisée du cul de sac des fléchisseurs.

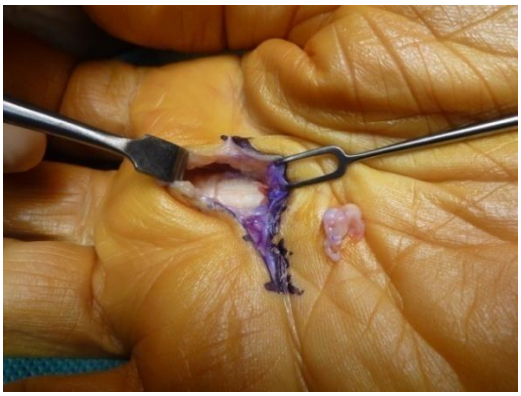

Ouverture de la poulie A1 au niveau 2/3 ulnaire 1/3 radial jusqu'à la base de la poulie A2.

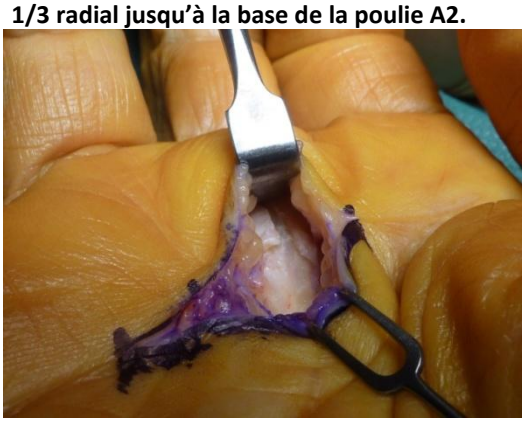

Inspection des tendons superficiels et profonds (fissurations…)

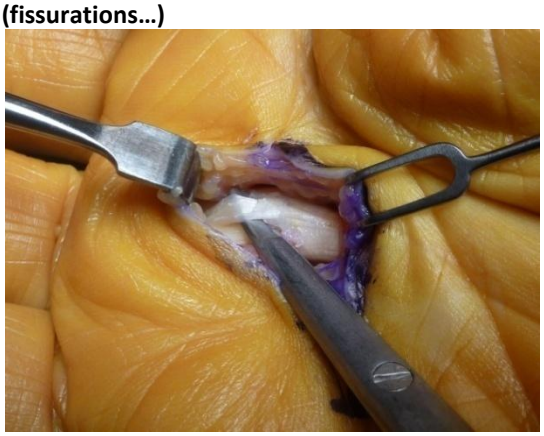

Contrôle de la bonne mobilité tendineuse de l'éventuelle réduction du flessum de l'IPP.

L'intervention se termine par un lavage au sérum et une fermeture cutanée par des points séparés.

Cette intervention est pratiquée sous anesthésie locorégionale.

L'ouverture de la poulie A1 sur son bord radial est faite pour minimiser le déplacement ulnaire des fléchisseurs. Cette intervention peut être exceptionnellement complétée par une résection de la bandelette ulnaire du FDS pour d'importantes lésions et d'hypertrophies tendineuses.

Malgré la popularité de la libération ouverte de la poulie A1 qui est considérée comme une procédure simple, sûre et efficace, les rapports de résultats sont étonnamment rares. Le taux de guérison, après la libération ouverte, varie de 60% à 97% dans différents rapports. (Panayotopulos et al, 1992 ; Saldana, 2001) et le taux de satisfaction déclaré est d'environ 83%. (Thorpe, 1988). Les complications postopératoires comprennent des sections du nerf digital, des sections de la poulie A2 avec la corde de l'arc des tendons, les cicatrices gênantes, les symptômes récurrents, la raideur, la perte de force, l'infection et l'algoneurodystrophie (Bonnici et Spencer, 1988 Panayotopulos et al. 1992 Thorpe, 1988 ; Turowski et al, 1997) *[16].*

VI – ETUDE CLINIQUE

6.1- INTRODUCTION

La raideur de l'IPP est peu documentée dans le cadre de la clinique des doigts à ressaut et pose le difficile problème de récupération post-opératoire. L'objectif de notre travail a été d'évaluer l'intérêt et les modalités d'une orthèse d'extension des doigts en post chirurgical précoce.

6.2- METHODOLOGIE

6.2.1- Les critères d'inclusion

Tout patient opéré d'un ou plusieurs doigts longs à ressaut dans le service du Professeur Chammas M., avec ou sans geste chirurgical associé (excepté la rhizarthrose).

6.2.2- Les critères d'exclusion

- ✓ Patient ne présentant pas de flessum de l'IPP en préopératoire.
- ✓ Patient dont l'information sur le flessum préopératoire de l'IPP n'était pas renseignée.
- ✓ Patient bénéficiant d'une rhizarthrose en geste associé.
- ✓ Patient opéré du pouce à ressaut uniquement.
- ✓ Patient avec un flessum IPP appareillé par une lame de Levame.

6.2.3- La population

Entre mars et décembre 2014, la population qui a participé à l'étude était composée de patients opérés de doigts à ressaut (DR) avec flessum IPP documenté en préopératoire par l'équipe chirurgicale du Service de Chirurgie de la Main et du Membre Supérieur du Professeur Chammas M. dans le service de l'Unité de Chirurgie et d'Anesthésie Ambulatoire Adulte (UCAA) de l'Hôpital Lapeyronie de Montpellier.

Les patients ont commencé à être bilantés dès leur première consultation post-opératoire. Il n'a pas été fait de recherches sur des dossiers antérieurs.

- **Répartition**
  - L'échantillon final est composé de 21 personnes, dont 15 femmes et 6 hommes.

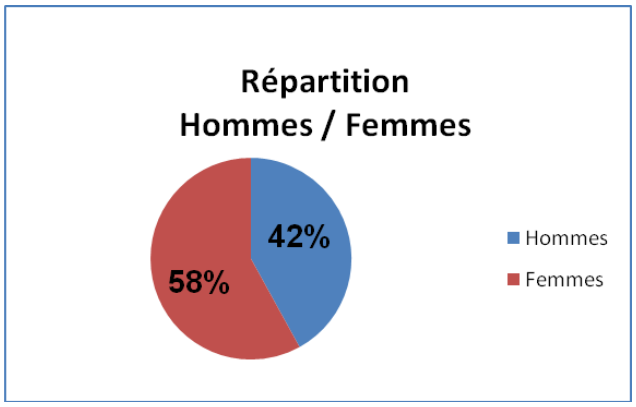

- **L'âge moyen** était de **61 ans**, le plus jeune avait 35 ans et le plus âgé avait 88 ans.
  Les tranches d'âge les plus représentées étaient, pour 48% celle située de 60 à 70 ans, et pour 24% celle entre 50 et 60 ans.

- 19 patients étaient **droitiers** et **2** patients étaient **ambidextres**.
  Sur les 19 patients droitiers, 10 ont été opérés de la main droite et 9 de la main gauche.
  Sur les 2 patients ambidextres, 1 patient a été opéré à droite et 1 patient opéré à gauche

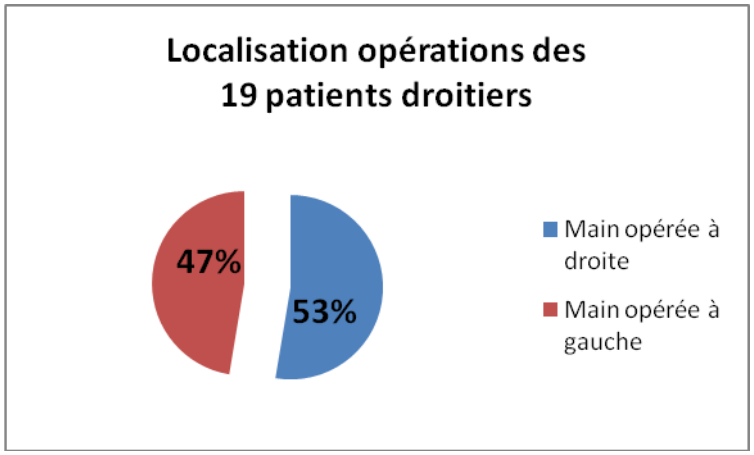

- Les **professionnels en activité** ont été classés en deux catégories: les actifs manuels (5) (viticulteurs, assistante maternelle, agents d'entretien…) et les actifs administratifs (5) (assistante de direction, cadres, informaticien …)

  5 patients étaient retraités, 4 étaient sans profession et 2 en invalidité.

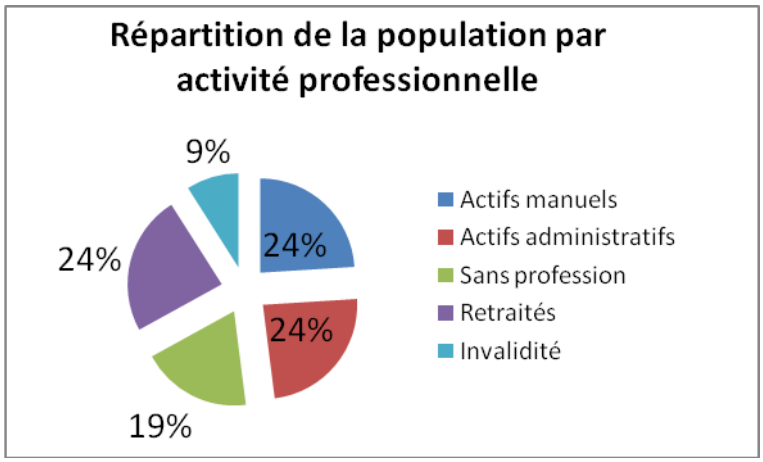

- 4 patients occupaient leurs l**oisirs** en pratiquant deux activités, l'étude s'est portée sur un total de 25 activités (y compris l'absence d'activité).

  15 patients pratiquaient une activité physique (vélo, marche, natation, aviron, musculation, moto …) et 7 patients pratiquaient une activité manuelle (couture, tricot, crochet, bricolage, jardinage, peinture …).

  3 patients n'avaient aucune activité.

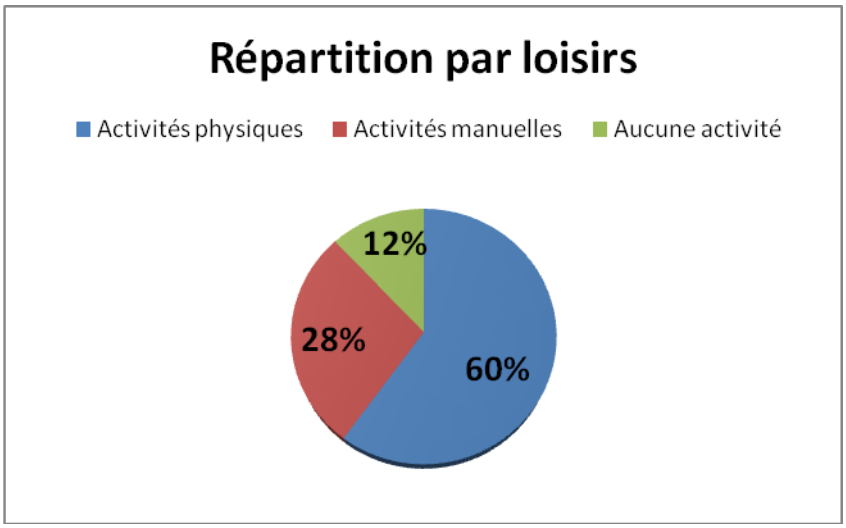

- Parmi les **28 doigts opérés**, nous avons compté 14 majeurs ,11 annulaires et 3 auriculaires.

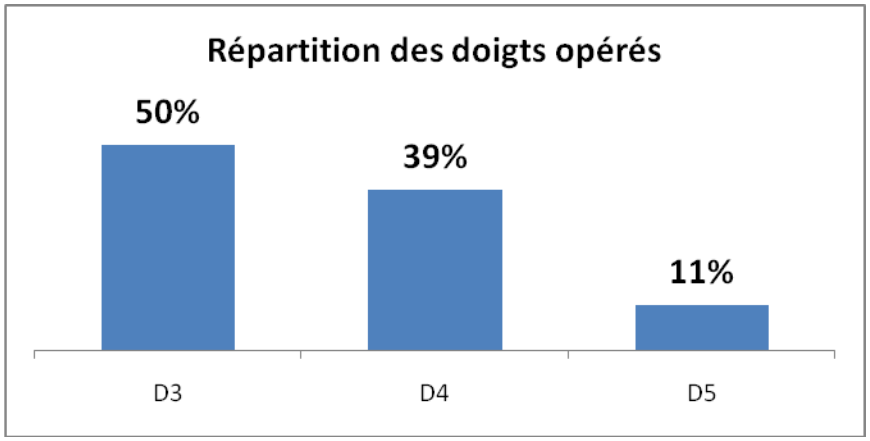

Par ailleurs, **14** patients étaient opérés d'un seul doigt, **5** de deux doigts, **1** autre avec deux doigts associés au canal carpien et **1** dernier avec deux doigts associés au canal carpien et à la maladie de Dupuytren.

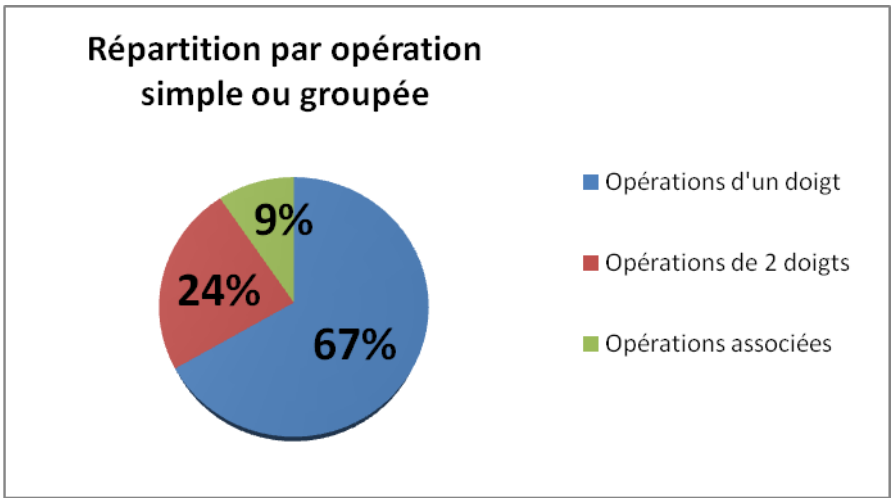

- 4 patients n'avaient pas **d'antécédents**

Sur 21 antécédents relevés, 6 figuraient de manière isolée : rhizarthrose, insuffisance rénale, méningite, maladie de Mazabraud, spondylarthrite, canal carpien opposé.

Nous avons pu quantifier les 15 antécédents restants en 4 catégories :

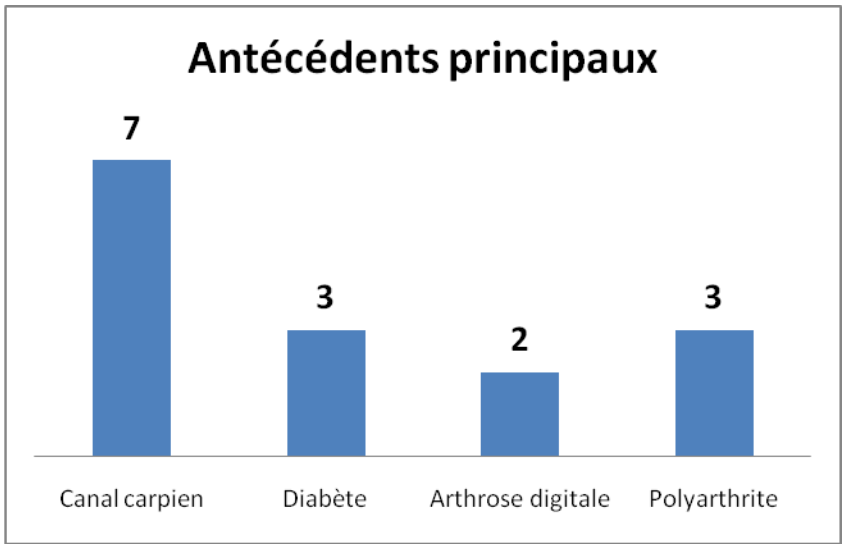

1 patient présentait 3 antécédents associés (canal carpien, spondylarthrite, polyarthrite rhumatoïde).
2 patients présentaient 2 antécédents associés (polyarthrite, rhizarthrose pour le premier) (arthrose digitale, canal carpien pour le second).

- 10 patients avaient bénéficié **d'infiltration de corticoïdes** du côté de la main opérée avant l'intervention, ce qui représentait 48% de la population étudiée et 10 doigts.

- La **durée moyenne d'attente** entre le début de la gêne et la date de l'intervention était de 1 an et 7 mois (allant de 6 mois à 3 ans).

- **La technique opératoire** a consisté en une ouverture de la poulie A1 sur son bord radial avec libération synovectomie des tendons fléchisseurs, comme décrite page 29. Les patients ont tous été opérés sous anesthésie loco-régionale par bloc axillaire.

  Un patient, opéré de 2 doigts à ressaut a bénéficié en même temps d'une libération du canal carpien sous endoscopie et d'une exérèse des bandelettes pré-tendineuses pour maladie de Dupuytren.

  Un autre patient a eu une libération de son nerf médian au canal carpien associée à deux doigts à ressaut.

- Pour **la rééducation**, sur 21 patients, 19 (soit 91%) ont bénéficié de la rééducation chez un kinésithérapeute dont 18 en post -opératoire immédiat (et 17 ont complété avec l'auto-rééducation, en appui des fiches prévues à cet effet) (annexe n° 4). En effet, lors de leur première consultation post-opératoire ou au décours de la confection de l'orthèse en post opératoire immédiat, une fiche d'auto-rééducation élaborée dans le service a été donnée et expliquée au patient. Cette fiche présente 4 exercices, 2 sur l'enroulement et l'ouverture complètes des doigts et 2 sur le travail dissocié de la flexion du doigt opéré.

  Parmi les deux patients qui ne sont pas allés chez le kinésithérapeute, un patient a pratiqué ses exercices d'auto-rééducation en s'appuyant également sur les fiches.

6.2.4- Le mode de passation

Le patient est informé de l'objet de l'étude:« nous permettre par la pratique de bilans, toujours les mêmes et pratiqués sur 3 mois si possible, de déterminer si le port d'une orthèse ou non accélère la récupération de l'extension active de leur articulation interphalangienne, de connaitre la localisation de leur douleur et de déterminer le pourcentage de flessum résiduel sur des doigts appareillés ou non ». Le patient était amené à répondre à un questionnaire le plus justement possible (annexe 1). Chaque patient devait être revu trois fois à un mois d'intervalle si possible et les mêmes bilans étaient pratiqués à chaque rendez-vous.

6.2.5- Le lieu et le matériel

6.2.5.1- Le lieu

Les entretiens ont été effectués dans le service de consultation du Service de Chirurgie de la Main et du Membre Supérieur de l'Hôpital Lapeyronie de Montpellier ou dans la salle de kinésithérapie de ce même service.

6.2.5.2- Le matériel

Le matériel utilisé contenait, un questionnaire établi par nos soins (annexe n°1), un tableau permettant de recueillir les données du bilan articulaire de la main (annexe n°2), ainsi qu'une fiche de bilan spécifique QUICK DASH (annexe n°3) permettant de respecter un protocole de passation.

Des instruments de mesure appropriés ont également été utilisés, tels que :

- Un goniomètre de Balthazar
- Un dynamomètre type Jamar pour tester la force isométrique développée au GRASP

Une orthèse, suivant la prescription chirurgicale, a été confectionnée, une plaque palmaire avec du thermoplastique polyflex 2 perforé et maintenue par du velcro mousse en 2,5 cm de large.

6.2.6- La réalisation des bilans

La notion de douleur : la douleur a été évaluée succinctement par une question fermée : « votre doigt est-il douloureux actuellement ? ». En effet, concernant la douleur, nous sommes partis du principe que si les patients la mentionnaient, c'est qu'elle était significative. Cette première question était suivie d'une question ouverte : « si oui, où se situe votre douleur ? ».

La mesure des amplitudes articulaires du doigt : s'est effectuée avec un goniomètre de Balthazar. Chaque articulation était mesurée activement. Le goniomètre était placé sur la face dorsale de chaque articulation. La position de référence était celle du poignet en position neutre, l'avant-bras reposant sur la table. Nous avons demandé au patient un enroulement global puis une ouverture complète des doigts. Le centre du goniomètre était situé sur le centre de chaque articulation (MP métacarpophalangienne, IPP et IPD). Chaque donnée a été reportée sur un tableau de recueil intermédiaire et nous a permis de calculer le Total Active Motion (TAM) de chaque doigt opéré.

L'évaluation de la force de serrage du patient a été déterminée en kilogramme et avec son comparatif du côté sain, par le dynamomètre type Jamar qui dispose de plusieurs crans qui modifient l'écartement des doigts de la main. Nous avons utilisé la position 3 pour les hommes et la position 2 pour les femmes.

Le bilan fonctionnel du patient a été réalisé par un questionnaire Quick Dash donné et rempli par le patient à chaque consultation.

6.2.7- L'enregistrement des données

Les données ont été d'abord écrites au fur et à mesure du bilan puis reportées et enregistrées sous forme de tableau et analysées grâce au logiciel Excel (calcul de moyenne, de pourcentage et de rapport).

6.3 - RESULTATS POST-OPERATOIRES

6.3.1- Présentation des résultats

- **Etude de la douleur**

L'étude de la douleur n'a pu être traitée que sur 12 patients et donc sur 14 doigts (9 patients ne sont pas venus pour les consultations des 2ème et 3ème mois).

Le nombre de doigts douloureux diminue sur les trois mois, allant de 7 à 2 doigts douloureux sur la MP/IPP et de 6 à 2 doigts douloureux sur l'IPP.

La douleur du doigt localisée sur la MP a disparu dès le 1er mois.

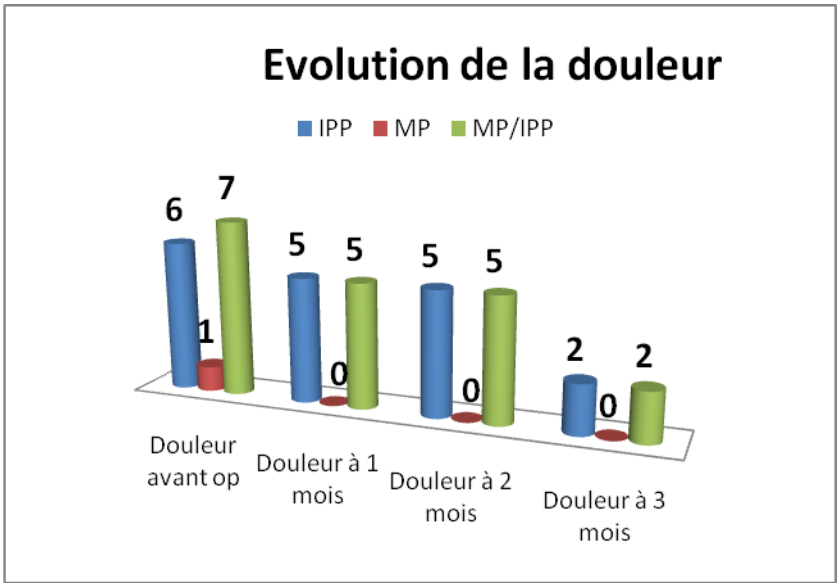

La douleur localisée sur l'IPP avant l'intervention, bien que diminuée, est restée située sur l'IPP.
Par contre, la douleur localisée sur les MP et les IPP, avant l'intervention est restée plus longtemps sur la cicatrice que sur l'IPP.



- **Etude du TAM**

L'étude sur la récupération active des amplitudes articulaires des doigts opérés s'est portée également sur 14 doigts.

Sur ces 14 doigts, un cas particulier de perte d'amplitude dû à une ouverture de la cicatrice à 15 jours a dû être également retiré de l'étude.

Nous constatons une évolution moyenne régulière de **12°** par palier d'un mois.

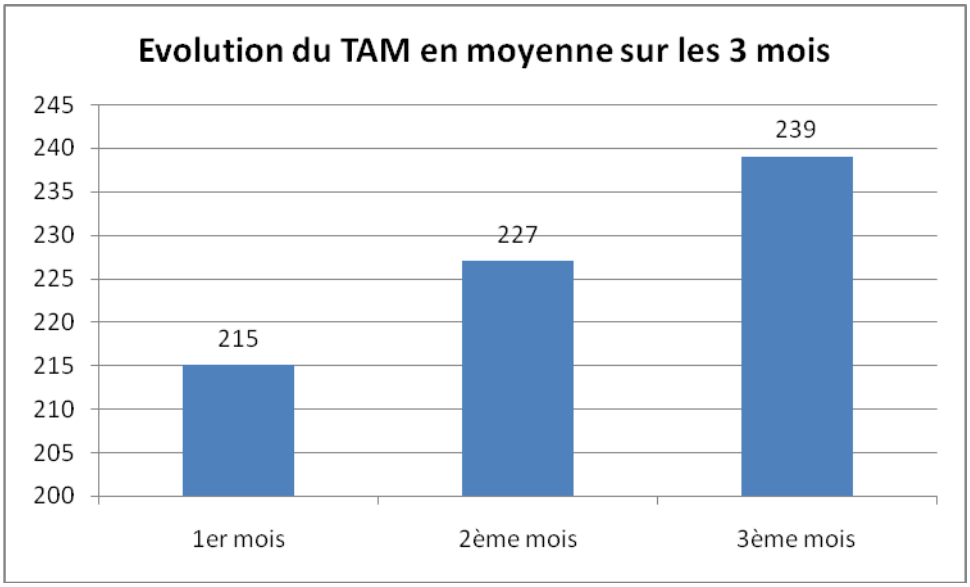

54 % des doigts opérés (soit 7 doigts) ont atteint une amplitude active de mouvement entre 240° et 270°.
46% des doigts (soit 6 doigts) ont atteint une amplitude active entre 195° et 239°.

(Pour mémoire, la valeur normale du TAM est égale à 280°).

- **Etude du Quick Dash**

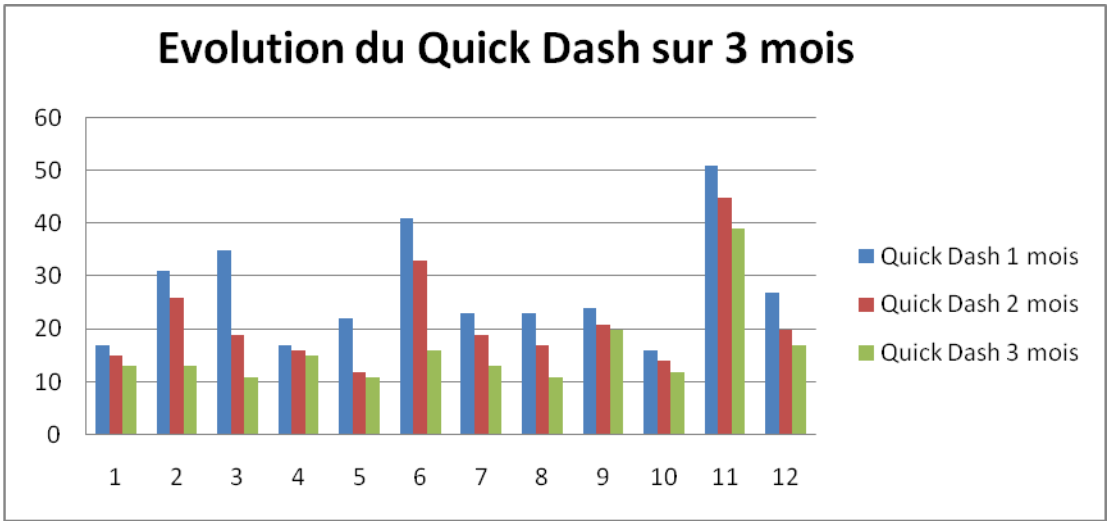

Sur 21 patients, 9 patients ne se sont pas présentés sur les 3 mois.

L'étude sur le Quick Dash n'a pu être faite sur 12 patients, 14 doigts

Scores atteints par les patients au bout des 3 mois

Scores	Nbre de patients	%
score à 11(*)	3	25%
score de 12 à 20	8	67%
score de 21 à 40	1	8%

(*) valeur du meilleur score du Quick Dash

- **Etude du Grasp**

Le **GRASP** a permis d'évaluer la force de serrage de la main et n'a pu être utilisé qu'à partir de 1 mois post-opératoire.
Nous avons constaté que 2 patients ont dépassé leur force de serrage, 3 ont pu la retrouver sur les trois mois post-opératoires, 3 sont sur le point de la récupérer et 4 patients n'ont toujours pas retrouvé leur force de serrage par rapport au côté sain au bout du troisième mois.

GRASP côté sain à 3 mois (kg)	GRASP côté opéré à 3 mois (kg)	évolution du GRASP en kg
20	22	+2
15	14	-1
18	14	-4
13	9	-4
32	26	-6
10	9	-1
22	22	0
10	10	0
20	20	0
10	12	+2
10	6	-4
12	**11**	**-1**

- **Etude du flessum**

L'étude sur le **flessum** de l'IPP n'a pu se porter que sur 19 doigts (15 patients), 6 patients porteurs de flessum ne s'étant pas présentés sur la totalité des visites.

Sur ces 19 doigts étudiés, 8 ont récupéré l'extension complète de l'IPP au 1er mois et 4 au 2ème mois ; soit 63 %.

Ces 12 doigts (soit 9 patients) qui ont récupérés leur flessum à 2 mois ont bénéficié pour 92% d'orthèses (soit 11 plaques) en post- opératoire immédiat et 1 doigt n'a pas eu d'orthèse (8%).

Les 7 flessum restant à 3 mois (2 à 5°, 4 à 10° et 1 à 20°) pour 6 patients ont bénéficié pour 57% d'orthèses (soit 4plaques) en post-opératoire immédiat et 2 patients (3 doigts) n'ont jamais eu d'orthèse.

Il est à noter un cas particulier : celui d'un doigt qui avait bénéficié en post-opératoire d'une plaque palmaire mais dont trois points de suture avaient dû être repris au bout d'une semaine. Le port, par intermittence d'une demi-heure minimum plusieurs fois par jour, d'une orthèse capener à deux mois a été effectué.

Sur les 19 doigts étudiés, 15 doigts ont eu une plaque palmaire confectionnée en post-opératoire dans le service le jour même de leur intervention. Ces orthèses ont été portées en moyenne 3 semaines et demie après la chirurgie, la nuit uniquement, à l'exception d'un doigt qui a bénéficié du port de cette même orthèse, deux semaines de plus le jour.

- **Les complications**

Les **complications** survenues en post-opératoire ont été : deux reprises de points sur la cicatrice et une paresthésie des pulpes.

Aucun kyste sur la poulie A1 n'a été décelé.

6.3.2- Discussion

La population représentée, dans la plus grande majorité féminine, se situait dans la tranche d'âge de 60 à 70 ans.

Droitiers, en activité professionnelle ou à la retraite, en invalidité ou sans profession, ces personnes pratiquaient pour la plupart une activité physique (vélo, natation, musculation, gymnastique ...) et parfois des activités manuelles de type couture, crochet, tricotage, bricolage, peinture sur toile ..

Elles ont attendu de 6 mois à 3 ans avec une durée moyenne de 1 an et 7 mois avant de se faire opérer jusqu'à ce que la gêne de leur doigt à ressaut leur devienne insupportable, trop souvent répétitive, avec des douleurs importantes lors de l'extension de leur doigt le matin au réveil, nécessitant l'intervention de leur main opposée.

Les patients ont été opérés après avoir bénéficié, pour un peu moins de la moitié d'entre eux, d'infiltrations de cortisone.

Nous avons noté que les doigts opérés étaient des majeurs dans la moitié des cas, avec l'absence de ressaut sur l'index. Un seul doigt était concerné en majorité. Le rapport équilibré entre la main droite et la main gauche concernées par cette pathologie nous permet de dire que le côté du ressaut n'est pas en rapport avec la main dominante, de force, de sur-utilisation.

En ce qui concerne les antécédents, celui de l'opération sur le canal carpien était nettement prédominant (7 sur 25) par rapport à la polyarthrite rhumatoïde (3 sur 25), au diabète (3 sur 25) et à l'arthrose poly digitale (2 sur 25).

L'étude de la douleur sur les 3 mois nous a permis de définir que la douleur perdait en intensité sur les 3 mois mais que, si elle persistait, cette douleur résiduelle restait principalement sur la cicatrice avec une cicatrice longtemps sensible au toucher, boursouflée, indurée, inflammatoire, longue à disparaitre et restant sourde assez longtemps. Deux douleurs résiduelles sur les IPP ont été notées.

Toute douleur existante avant l'intervention sur l'IPP restait localisée sur l'IPP, mais perdait en intensité, alors que les douleurs communes sur l'IPP et les MP avant l'intervention disparaissaient sur les IPP pour rester plus longtemps sur les MP et la face palmaire de la main.

Pour l'étude du flessum, les 19 doigts avaient un flessum préopératoire entre 5° et 40°. Sur ces 19 doigts, 12 avaient perdu leur flessum sur les 2 premiers mois post-opératoires. Ces doigts avaient été porteurs de 11 plaques palmaires (soit 92%), et un doigt n'avait pas eu d'orthèse (soit 8%).

Sur les 2 flessum à 5°,1 flessum à 3 mois post opératoires, sans antécédent répertorié, n'a pas eu d'orthèse, le second, dont le patient était diabétique, a bénéficié d'une plaque palmaire pendant 4 semaines la nuit et de la prolongation du port de cette plaque 2 semaines le jour.

Sur les 5 flessum restants entre 10° et 20°, un patient, avec un antécédent d'opération du canal carpien, a porté une plaque pendant 4 semaines la nuit. Le deuxième, insuffisant rénal, opéré de 2 DR a récupéré une extension totale sur un doigt et sur l'autre a gardé un flessum de 10° après le port d'une plaque palmaire pendant 7 semaines la nuit.
Un troisième patient, sans antécédent répertorié et sans port d'orthèse, a gardé un flessum de 10° sur un doigt et un de 20° sur un autre.
Le dernier patient, ayant une polyarthrite rhumatoîde et 2 prothèses trapézo-métacarpiennes en antécédents, a porté une plaque palmaire pendant 4 semaines puis une orthèse de capener par intermittence le jour pendant 2 mois a gardé un flessum de 10°.

Sur les 19 doigts étudiés, 4 doigts n'ont pas eu d'orthèse dont 3 ont eu un flessum résiduel à 3 mois (75% de flessum) et 15 doigts ont porté une plaque palmaire avec 4 flessum résiduels à 3 mois (soit 27% de flessum).

Le port d'une plaque palmaire en post-opératoire précoce et de port nocturne a résolu la raideur en flexion dans **73%** des cas.

La récupération de la mobilité active du doigt à ressaut opéré a été longue, se prolongeant sur les 3 mois post opératoires avec une moyenne de récupération en flexion de 12° par mois, pour atteindre dans la moitié des cas (54%) des amplitudes entre 240° et 270° à la fin du troisième mois et pour l'autre moitié (46%) des amplitudes (entre 195° et 239°).

Nous avons eu le cas d'une diminution de mobilité liée à la reprise de points sur la cicatrice à une semaine post-opératoire dont le TAM à trois mois était de 215°. Ce patient était atteint d'une polyarthrite rhumatoïde et porteur de 2 prothèses pour rhizarthrose bilatérale (hors étude).

En mesurant les forces de serrage au dynamomètre de type Jamar à la première consultation post-opératoire de 1 mois et sur les suivantes et en la comparant à celle du côté sain, nous avons constaté que les 2 patients qui ont dépassé leur force de serrage à 3 mois avaient obtenu des scores au Quick Dash de 13 et de 20, des TAM à 236°et 260° et que leurs douleurs avaient disparu à 1 mois post- opératoire.

Trois patients ont pu retrouver leur force sur les trois mois post-opératoires et trois autres étaient sur le point de la récupérer.

Quatre patients n'avaient toujours pas retrouvé leur force de serrage par rapport au côté sain au bout du troisième mois.
Le premier, ayant obtenu un score de 11 au Quick Dash, n'avait pas eu d'orthèse ni d'antécédent répertorié mais avait 2 flessum résiduels à 3 mois et le plus faible taux de récupération de force par rapport au côté sain.
Le deuxième était la personne qui avait eu un lâchage de points à 1 semaine.
Le troisième avait gardé l'attelle pendant 7 semaines la nuit avec un Quick Dash de 15 à 3 mois après l'intervention.
Et le dernier, avec un antécédent de canal carpien, avait perdu son flessum à 1 mois avec le port d'une plaque palmaire 3 semaines la nuit et un Quick Dash de 11 à 3 mois post-opératoires.

Le tiers des patients mettra plus de trois mois à récupérer leur force de serrage.

A l'issue des 3 mois, l'étude du Quick Dash sur les 12 patients a montré que 3 d'entre eux avaient atteint le score maximum (11), 8 avaient eu entre 20 à 12 et 1 patient un score de 39 (la valeur minimale du score est de 55 et la valeur maximale est de 11).

Ce résultat de 39 est celui de la personne qui a eu un lâchage des points à 1 semaine post-opératoire.

Parmi les 3 meilleurs scores au Quick Dash, un patient avait une polyarthrite rhumatoïde et avait bénéficié d'une infiltration quelques mois avant son opération, les 2 autres n'avaient pas d'antécédents répertoriés.

Pour la rééducation, sur 21 patients examinés au départ, 91% ont fait de la rééducation après leur intervention chirurgicale, 18 en post opératoire immédiat et 1 après sa première consultation chirurgicale. Ils ont eu pour la plupart une prescription de 10 séances à commencer en post- opératoire immédiat. Des exercices d'auto rééducation ont été expliqués à tous les patients avec le support d'une fiche (annexe 4) mais pas toujours donnée, pour compléter leur rééducation chez le kinésithérapeute

Sur les 19 doigts pris dans l'étude du flessum, sur les 12 doigts qui ont récupéré une extension de 0° à deux mois, 10 avec plaque ont eu de la rééducation en post-opératoire immédiat avec des exercices d'auto rééducation à pratiquer dans la journée, soit 83%, avec l'aide de 5 fiches données (annexe n° 4) et 2 doigts n'ont pas été rééduqués.

Sur ces 2 doigts non rééduqués, avec un antécédent commun d'opération du canal carpien, celui qui n'a pas eu d'orthèse et sans aucun exercice d'auto rééducation, a perdu son flessum à 2 mois. Le second, qui a porté une plaque palmaire une semaine la nuit mais en appui des exercices de d'auto rééducation, a perdu son flessum à 1 mois.

Sur les 4 flessum restant à 3 mois ayant porté une plaque palmaire, tous ont fait en totalité la rééducation en postopératoire immédiat, avec de l'auto rééducation et 3 fiches ont été données (soit 75%).

Sur les 3 flessum qui n'ont pas eu d'orthèse, un patient a fait de la rééducation à trois semaines post-opératoires en même temps que les exercices effectués chez lui dans la journée, et le deuxième patient, porteur de 2 flessum, a commencé sa rééducation en post-opératoire avec son auto-rééducation. Aucun de ces deux patients n'a reçu de fiche.

VII – ENQUETE SUR LA PRATIQUE QUOTIDIENNE EN FRANCE

7.1- INTRODUCTION

Pour avoir une idée sur l'état des lieux de ce qui se pratique en France sur le doigt à ressaut opéré à l'exception du pouce et afin de connaitre l'attitude thérapeutique des professionnels de la rééducation, un questionnaire (annexe 5) leur a été envoyé par l'intermédiaire du secrétariat du GEMMSOR.

Cela nous a permis de dresser un constat anonyme du type d'orthèse confectionné, d'en déterminer la cause et la durée du port, de connaitre également le type de séquelles rencontrées et de pouvoir ainsi faire une corrélation entre nos pratiques et les leurs.

7.2- METHODOLOGIE

7.2.1- Le matériel

Ce questionnaire, transmis par mail aux 200 professionnels de la santé recensés par le secrétariat du GEMMSOR a reçu 38 réponses (soit 19%).

Il a été diffusé en novembre 2014, puis relancé en février 2015 pour la complétude du dossier.

7.2.2 - La population

- **Spécialités** : professionnels de la santé souvent pluridisciplinaires.

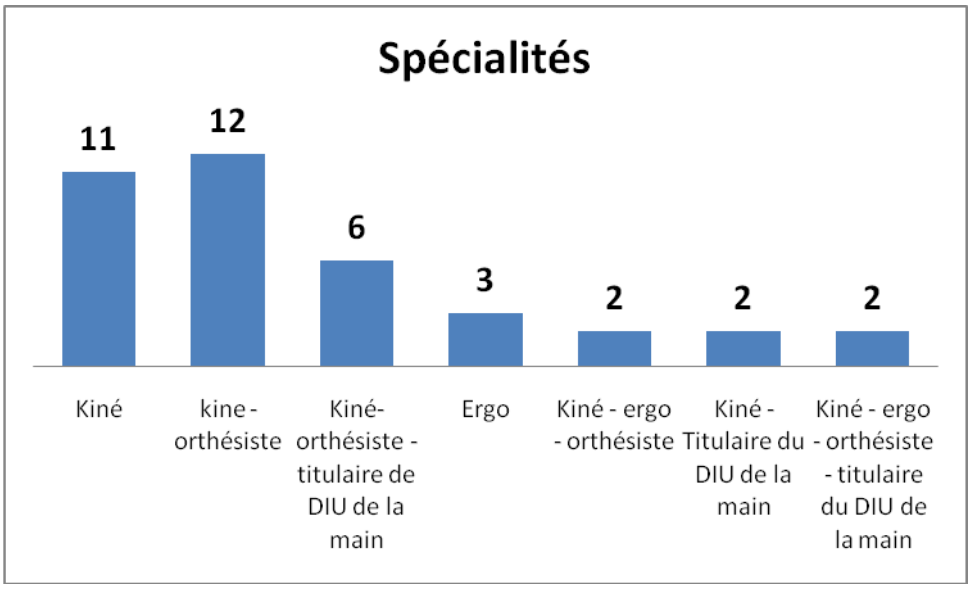

On note que 10 praticiens, soit 26% sont titulaires du DIU de rééducation de la main et que 22 praticiens, soit 58% sont orthésistes.

- **Rapport avec le GEMMSOR – SFRM** : soit par affiliation, association ou titularisation.

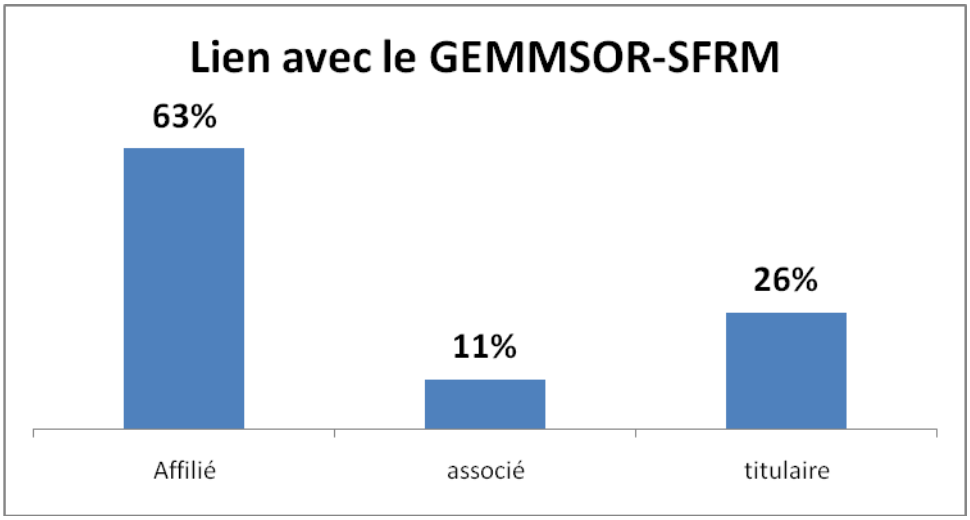

La majorité des praticiens sont affiliés au GEMMSOR – SFRM.

- **Exercice de la profession** : praticiens professant soit en milieu libéral, en centre ou service SOS main, en hospitalier et en centre de rééducation

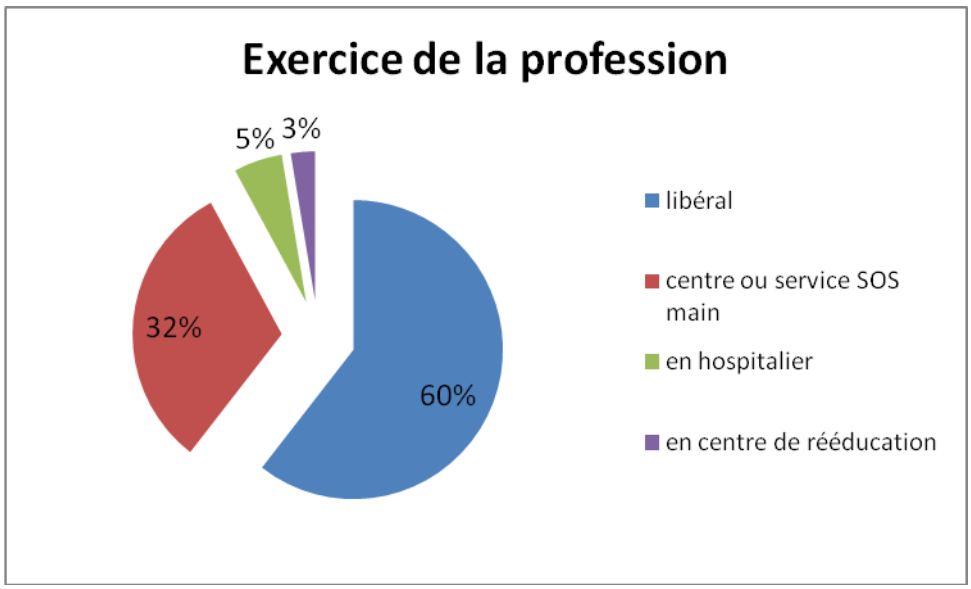

L'exercice de la profession en libéral est majoritairement représenté.

- **Pourcentage de la patientèle de la main** : plus de la moitié des praticiens suit un très fort pourcentage de patientèle main.

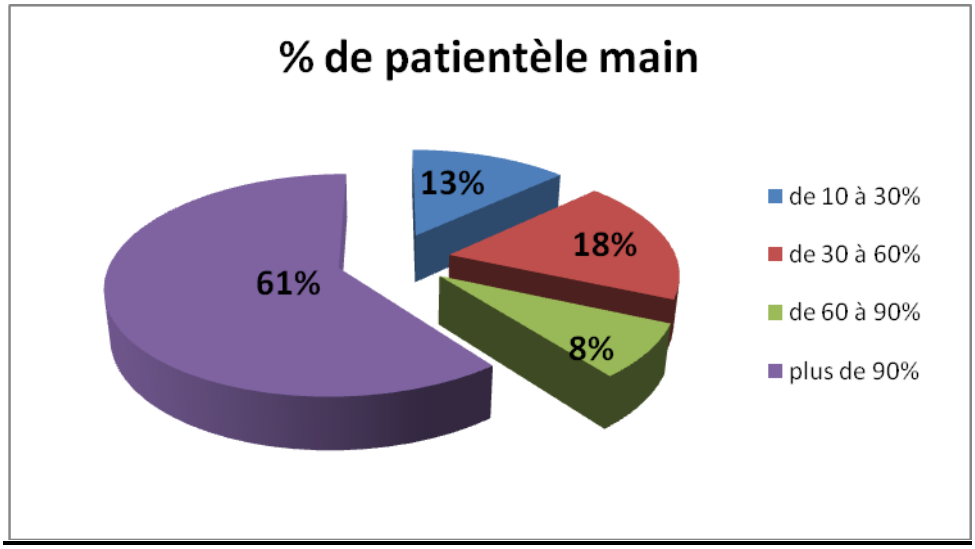

- **Temps d'activité orienté vers la main** : il s'agit essentiellement de praticiens exerçant dans le domaine de la main depuis plus de 10 ans.

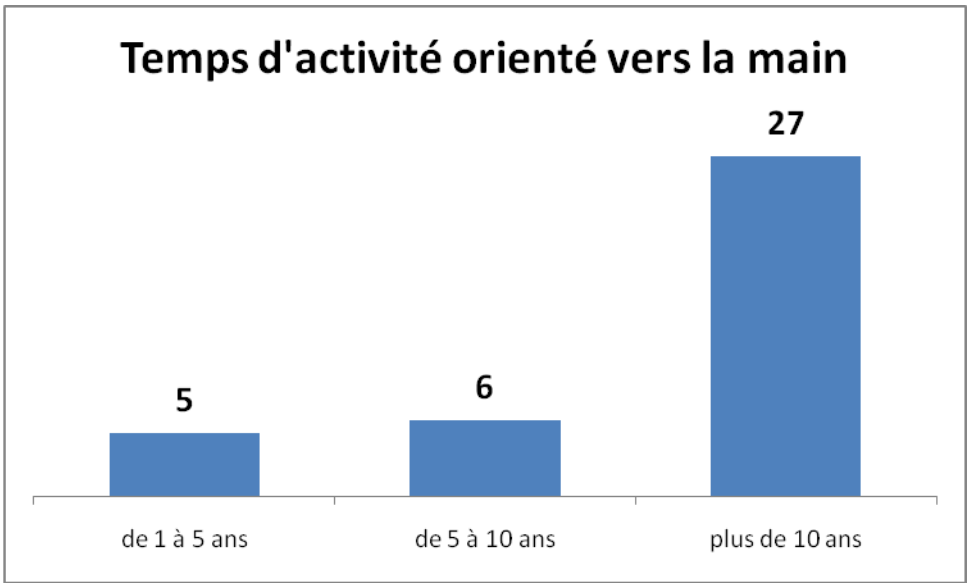

7.3- RESULTATS

7.3.1- Présentation des résultats

30 professionnels de santé (soit 79%) confectionnent des orthèses pour les doigts longs à ressaut opérés.

Sur ces **30** professionnels, **12** (soit 40%) les réalisent uniquement en post-opératoire immédiat, **14** (soit 47%) les réalisent uniquement après 3 semaines post-opératoires et **4** (soit 13%) les confectionnent à la fois en post-opératoire immédiat et après 3 semaines post-opératoires.

- **Types d'orthèses :**

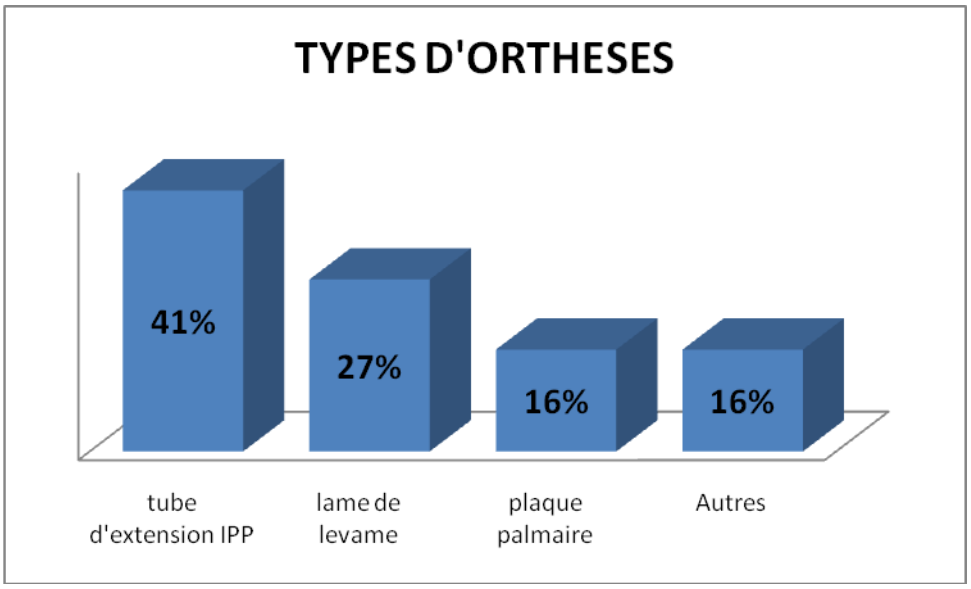

Dans le groupe «autres», ont été répertoriés comme types d'orthèse : capener, tube d'extension IPP avec MP stop, traction élastique, tube MP stop et attelle MP stop.

Il est à noter que le **matériel utilisé** pour la confection du tube d'extension est pour **82%** du thermoplastique et pour **18%** des lames en aluminium.

L'orthèse est portée majoritairement la **nuit** dans 63% des cas, le jour dans 8%, et jour et nuit dans 29%.

- **Durée du port de l'orthèse** : **1 mois** principalement.

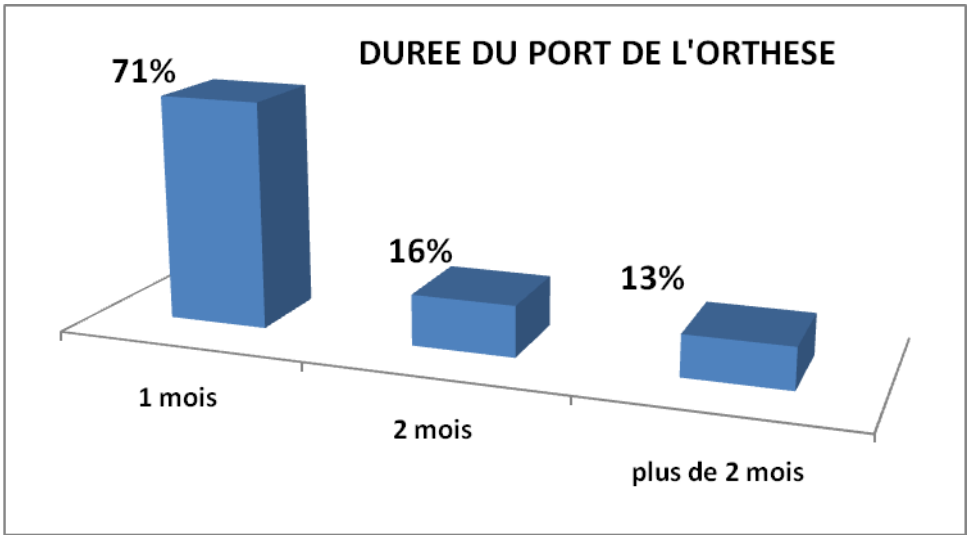

Dans **67%,** l'orthèse est confectionnée **uniquement** s'il existe un flessum de l'IPP du doigt ou des doigts opérés. Dans **33%** des cas, elle est confectionnée, même en l'absence de flessum. Celle-ci sera maintenue dans tous les cas jusqu'à disparition de ce flessum pendant un mois de plus principalement.

- **Durée moyenne du maintien de l'orthèse en cas de flessum** : se situe entre 1 mois et 2 mois supplémentaires.

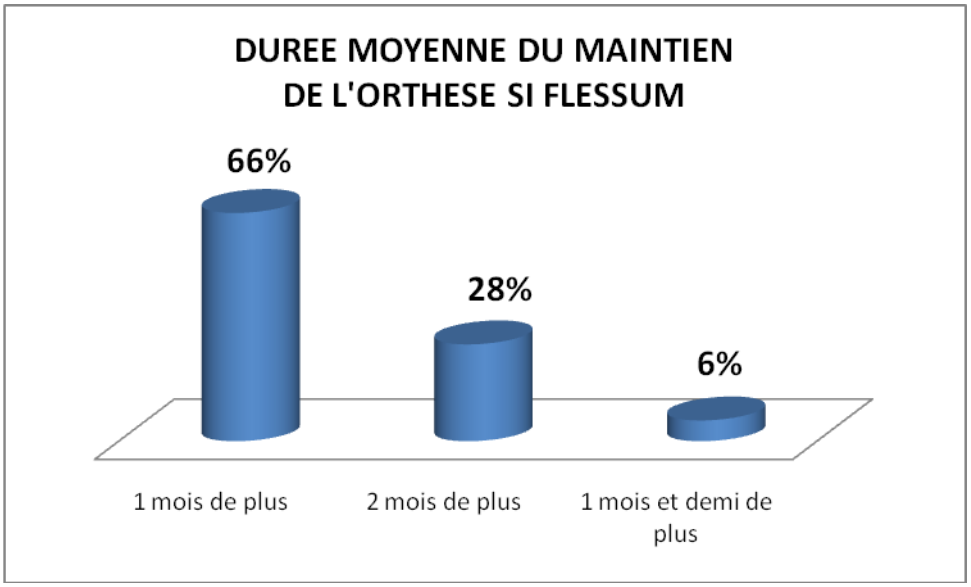

L'**attelle sera portée** pendant cette durée supplémentaire pour **61%** des cas la **nuit**, **28%** le jour et la nuit et **11%** le jour.

- **Rééducation en post-opératoire immédiat :** absence de rééducation précoce pour la majorité des cas.

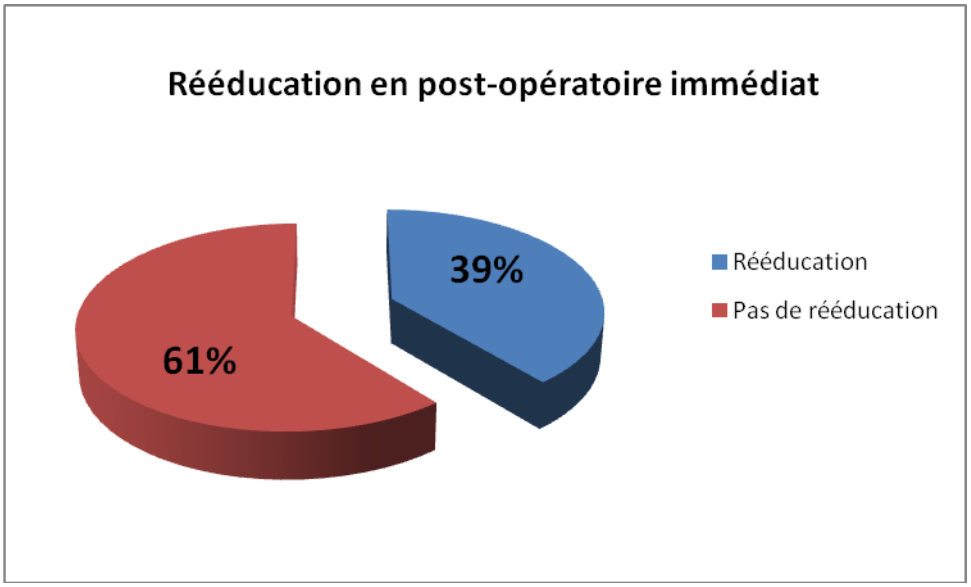

- **Les douleurs** : **persistance et situation**

La **douleur persiste** en fin de traitement dans **53 %** des cas et se situe en majorité sur la face palmaire de la main et sur l'IPP

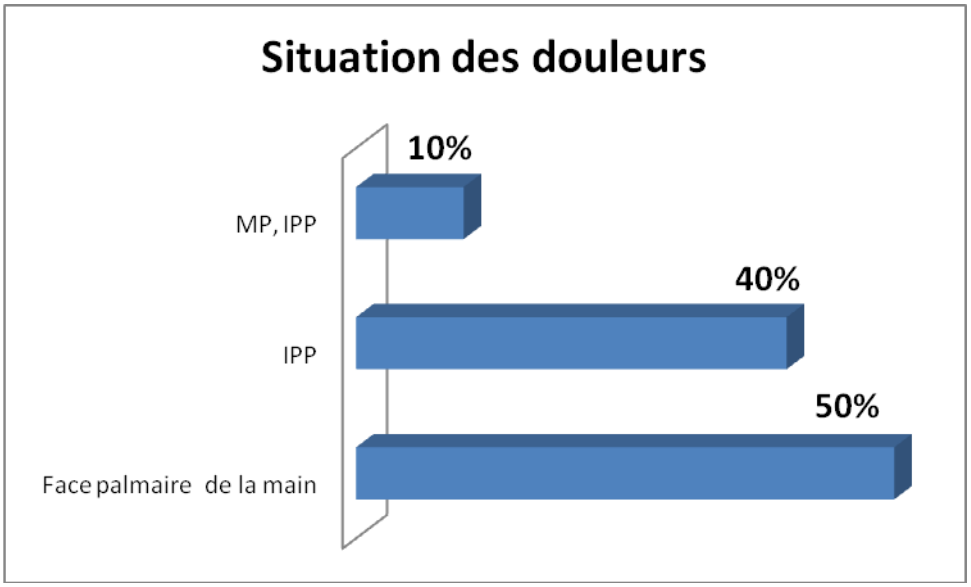

- **Les séquelles en fin de traitement**

En fin de traitement, dans **63%,** il n'y a **pas de séquelles**.

Parmi les 37% de séquelles constatées, le défaut d'extension de l'IPP représente 71% et le défaut d'extension associé au défaut d'enroulement des doigts représentent 29%.

7.3.2- Discussion

Les réponses ont été apportées par des professionnels de santé (kinésithérapeutes, ergothérapeutes, orthésistes) affiliés au GEMMSOR- SFRM, spécialisés dans la rééducation de la main avec une patientèle à majorité orientée sur la main, qui exercent dans cette spécialité depuis plus de 10 ans pour le plus grand nombre et principalement dans le secteur libéral.

L'analyse de ce questionnaire permet de mettre en évidence que la majorité des professionnels (79%) confectionnent des orthèses pour le doigt long à ressaut opéré, majoritairement après trois semaines post-opératoires et uniquement s'il existe un défaut d'extension de l'IPP du ou des doigts opérés.

Le type d'orthèse confectionnée est en majorité un tube d'extension de l'IPP, en thermoplastique.

Cette orthèse est portée essentiellement la nuit pour une durée moyenne d'un mois. Si le flessum n'a pas disparu au bout d'un mois, le port de l'orthèse est prolongé, si nécessaire, essentiellement la nuit, et jusqu'à disparition de celui-ci.

39% des patients font de la rééducation en post-opératoire immédiat.

Dans la moitié des cas, il existe des douleurs qui persistent en fin de traitement. Ces douleurs se situent sur la face palmaire de la main et sur l'IPP.

Il est cependant à noter que dans la grande majorité des cas, il n'y a pas de séquelles en fin de traitement, mais si on doit en retrouver, il s'agit essentiellement d'un défaut d'extension de l'IPP. Cette séquelle peut être associée à un défaut d'enroulement des doigts.

VIII – DISCUSSION COMPARATIVE

Lors de la réalisation du questionnaire auprès des professionnels, tout comme celui proposé aux patients, il nous est apparu indispensable d'effectuer ce travail en amont, et surtout en équipe pour mettre en commun une base de données permettant une analyse généraliste plus complète. Cette grille de questions évolutive au travers des différentes études pourrait servir alors de recueil d'informations élargi sur le doigt à ressaut opéré.

En ce qui concerne la persistance de la douleur, le même constat commun aux deux études est dressé : le doigt à ressaut garde des douleurs résiduelles longtemps sur l'IPP et la MP et, sur la face palmaire, au niveau de la cicatrice. De ce fait, le travail de la cicatrice (massages, palper-rouler mécanique et désensibilisation à l'aide d'appareils de type Vibralgic) a un rôle très important dans la rééducation.

Par ailleurs, la récupération du flessum restant incomplète à la fin de l'étude pour certains patients, une observation au-delà des trois mois nous paraît nécessaire pour jauger des résultats définitifs.

L'étude clinique, bien que restreinte du fait de la non présentation de certains patients lors des trois rendez-vous prévus, permet d'observer que le port d'une orthèse de type plaque palmaire en post-opératoire immédiat enregistre un taux de 73% de récupération sur la raideur en flexion de l'IPP. L'analyse du questionnaire auprès des professionnels démontre que la récupération du défaut d'extension de l'IPP est de 70% quel que soit le type d'orthèse pratiqué (tube d'extension, lame de levame ou plaque palmaire). Il est à noter que sur les16% représentés par la plaque palmaire sur l'ensemble de la nature des orthèses réalisées, aucune séquelle n'est relevée dans 71% des cas. Par contre, le tube en extension reste l'orthèse principalement employée par les professionnels interrogés.

L'orthèse est portée en moyenne un mois, la nuit dans le cadre des deux études. Cependant, celle-ci est placée en post-opératoire précoce dans le service du Professeur Chammas, alors que les professionnels interrogés débutent, pour la plupart, le port à trois semaines après l'intervention.

Dans le cadre des stages pratiqués au sein des cabinets libéraux chez des kinésithérapeutes spécialisés dans la rééducation de la main, nous avons pu noter que les types d'orthèses confectionnées dans la chirurgie du DR étaient des plaques palmaires (Toulon) (Angers), un gantelet métacarpien bloquant les MP en extension, poignet en position de fonction avec un rappel dynamique sur le doigt opéré par une lame du Docteur Levame (Pessac) à porter 1 h le matin et 1 h l'après-midi ou des tubes mettant le doigt et la MP en extension (Toulon).

La réflexion menée tout au long des travaux réalisés pour cette étude nous amène à poser la question de la nécessité d'un appareillage préopératoire pour permettre une récupération plus rapide de l'éventuel flessum résiduel.

Nos patients font dans la majorité dix séances de rééducation et des exercices d'auto rééducation étalés sur plusieurs semaines, alors que les professionnels questionnés ne préconisent une rééducation qu'à hauteur de 39% des cas rencontrés.

A l'issue de ce bilan, des axes de réflexion visant à l'amélioration de la prise en charge du patient peuvent être engagés. Ils peuvent consister en une information systématique et approfondie de la procédure post opératoire, qu'elle porte sur la confection d'un appareillage en post-opératoire précoce ou sur la nécessité d'une éducation thérapeutique par une auto rééducation suivie. Celle-ci prendra appui sur des fiches techniques illustrées remises aux patients, proposées et commentées par l'équipe médicale et paramédicale.

IX – CONCLUSION

La séquelle la plus répertoriée dans le doigt à ressaut opéré est le flessum de l'IPP qui peut perdurer en fin de traitement.

L'étude clinique et l'analyse du questionnaire des professionnels nous permettent de dire que le port d'une orthèse de type plaque palmaire en post opératoire immédiat est le traitement de choix. En effet, on enregistre un taux moyen commun de 70 % de récupération sur la raideur en flexion de l'IPP, alors que sans orthèse, le taux de récupération n'est que de 25%.

Ce constat confirme la nécessité de la confection d'une orthèse de type plaque palmaire dans la prise en charge post-opératoire précoce du doigt à ressaut opéré.

Les patients doivent être informés d'une possible douleur persistante sur l'IPP en post-opératoire en vue d'une meilleure collaboration de leur part, avec une prise en charge personnelle constructive.

X – BIBLIOGRAPHIE

***[1]* D'Agostino P, Le Viet D.**
Revue du Rhumatisme Monographies. April 2012 ; Volume 79, Issue 2 : pages 90-95.

***[2]* Al-Qattan MM**.
Trigger fingers requiring simultaneous division of the A1 pulley and the proximal part of the A2 pulley .J Hand Surgery (European Volume), 2007; 32E, 5: pages 521-23

***[3]* Altman E.**
Clinical Commentary in Response to Effectiveness of Splinting for the Treatment of Trigger Finger. J Hand Thérapy, October December 2008;volume 21, issue 4 : pages 344-346.

***[4]* Bard H, Vuillemin V, Guerini H, Morvan G.**
Pathologie des gaines synoviales et des rétinaculum. EMC -Appareil Locomoteur 2014 ;(3) :1-9 (article 15-146-C-10).

***[5]* Brizon J, Castaing J**,
Les feuillets d'anatomie, Fascicule IV, 1953, Maloine S.A, Paris, numéro des pages (rappels anatomiques) pages 31-34

***[6]* BuchJaeger N, Foucher G, Ehrler S, Sammut D**.
The results of conservative management of trigger finger: A series of 169 patients. Ann Hand Surg, 1992; volume 11, issue 3: pages 189-93

***[7]* Colbourn J. et A.**
.Effectiveness of Splinting for the Treatment of Trigger Finger. Journal of Hand Therapy, October–December 2008, Volume 21, Issue 4, pages 336-343.

***[8]* Delaquaize F.**
Tendons fléchisseurs en zone 2 : Réparation et rééducation Méthodes actuelles et évolution des idées, mémoire DIU de rééducation et d'appareillage de la main, 2003, page 20

***[9]* Dufour M,**
Anatomie de l'appareil locomoteur Tome 2, 2° édition, 2009, Masson, page 320

***[10]* Dufour M,**
Anatomie de l'appareil locomoteur Tome 2, 2° édition, 2009, Masson, page 415 – planche 8.5.

***[11]* Durand S, et al.**
Les doigts à ressort. Chirurgie de la main. February 2011 ; volume 30, issue 1: pages 1-10.

***[12]* Evans RB, Hunter JM, Burkhalter WE**
Conservative management of the trigger finger: A new approach. Journal of Hand Therapy, January–March 1988, Volume 1, Issue 2, pages 59-68

***[13]* Gilberts EC, Beekman WH, Stevens HJ, Wereldsma JC**.
Prospective randomized trial of open versus percutaneous surgery for trigger digits. The Journal of Hand Surgery, May 2001, Volume 26, Issue 3, pages 497-500.

***[14]* Guimberteau J.C et al,**
Introduction à la connaissance du glissement des structures sous-cutanées humaines. Annales de chirurgie plastique esthétique, 2005,50, pages 19-34

***[15]* HuestonJt, Wilson WF.**
The etiology of trigger finger Explained on the basis of intratendinous architecture. The Hand.1972; vol 4: pages 257-6O.

***[16]* Jou I.M, Chern T.C.**
Sonographically Assisted Percutaneous Release of the A1 pulley: A New Surgical Technique For Treating Trigger Digit. Journal of Hand Surgery (British and European Volume, 2006, 31B N° 2, pages 191-199

***[17]* Kapandji AI.**
Anatomie fonctionnelle Tome 1 Membre supérieur 6° édition, 2005, Maloine, Paris -page 226

***[18]* Kapandji I A.**
Plastie d'agrandissement des poulies métacarpiennes. Annales de Chirurgie de la Main, 1983 ; 2 : pages 281-282.

***[19]* Le Viet D, Tsionos I, Boulouednine M, Hannouche et al.**
Trigger Finger Treatment by ulnar superficialis slip resection (U.S.S.R.). J Hand Surgery (British and European Volume), Aug 2004; Vol 29B: pages 368-73.

***[20]* Lindner-Tons S, Ingell K.**
An alternative splint design for trigger finger. Journal of Hand Therapy, July–September 1998, Volume 11, Issue 3, pages 206-208.

***[21]* MAKKOUK AH, Oetgen ME et al.**
Trigger finger: etiology, evaluation, and treatment. Curr Rev Musculoskelet Med, 2008; 1; pages 92-96.

***[22]* Mamane W, Silvera J, Vuillemin V, Masmejean E.**
Panaris et phlegmons des gaines des tendons fléchisseurs des doigts. Communication du congrés de la S.I.M.S (société d'imagerie musculo squelettique), JUIN 2012, pages 344-345.

***[23]* Migaud H, Fontaine Ch, Brazier J, Pierchon F, Duquennoy A.**
La plastie d'agrandissement de la poulie A1 selon Kapandji Résultats sur 15 doigts à ressaut primitifs après 5 ans (2-8 ans). Annales de chirurgie de la Main, 1996 ; 15,n°1, pages 37-42 .

***[24]*Netter FM.**
Atlas d'anatomie humaine, 2ème édition, 15 juin 1999, Maloine section IV Membre supérieur - Planche anatomique 420= insertion des muscles de l'avant- bras= vue antérieure page 96.

***[25]* Strickland JW.**
Master Techniques in Orthopaedic Surgery, The HAND,1998, Lippincott-Raven, numéro de la page (page 404).

***[26]* Orlandi D, et Al.**
Ultrasound-guided procedures around the wrist and hand: How to do. European Journal of Radiology, July 2014; Volume 83, Issue 7: pages 1231-38.

[27] **Orset G.**
Traitement kinésithérapique des doigts à ressaut. Les feuillets du gemmsor. Quot-C 2002 : pages 1-3. (intro page 1)

[28] **Rottgers SA, Lewis D ,Wollstein RA,**
Concomitant presentation of carpal tunnel syndrome and trigger finger. J Brachial PlexPeripher Nerve Inj 2009; 4: 13.

[29]**Roulot E, Ebelin M.**
Synovectomie des extenseurs et des fléchisseurs. EMC (Elsevier Masson SAS, Paris).Techniques chirurgicales-Orthopédie-Traumatologie, 2007, pages 44-360.

[30]**Ryzewicz M , Wolf JM.**
Trigger digits: principles, management, and complications. J Hand Surg, 2006, volume 31A, pages 135-146.

[31]**Sbernardori MC, Bandiera P.**
Histopathology of the A1 pulley in adult trigger fingers. J Hand Surgery (European Volume), 2007; volume 32E,5: pages 556-59.

[32]**Sempowski IP,**
The management of the occasional trigger finger. Can J Rural Med, 2008; volume 13: pages 136-138.

[33]**Tarbhai K, Hannah S, Herbert P. von Schroeder,**
Trigger Finger Treatment: A Comparison of 2 Splint Designs. J Hand Surgery, February 2012; Volume 37, Issue 2: pages 243-249.

[34]**Thorpe A.P.**
Results of Surgery for Trigger Finger. The Journal of Hand Surgery, may 1988, vol. 13-B N° 2, pages 199-201.

[35]**TUBIANA R**,
Traité de CHIRURGIE DE LA MAIN, Tome 3 Chirurgie des tendons, des nerfs et des vaisseaux, 1986, MASSON, Paris, numéro de la page (page 221)

[36]**Tubiana R, THOMINE JM,**
La main Anatomie fonctionnelle et examen clinique. ABREGES, 1990, MASSON, Paris, page 32

[37]**Tubiana R, THOMINE JM,**
La main Anatomie fonctionnelle et examen clinique. ABREGES, 1990, MASSON, Paris, page 33

[38]**Tubiana R, THOMINE JM,**
La main Anatomie fonctionnelle et examen clinique. ABREGES, 1990, MASSON, Paris, page 49

[39]**Wessel LE et al.**
Epidemiology of Carpal Tunnel Syndrome in Patients With Single Versus Multiple Trigger Digits. J Hand Surgery, January 2013; Volume 38, Issue 1: pages 49-55.

***[40]*Wojahn RD. et Al.**
Long-term outcomes following a single corticosteroid injection for trigger finger, J Bone Joint Surg Am, 2014, volume 96, pages1849-1854.

***[41]*Zhao JG, Kan SL, Zhao L et al**.
Percutaneous First Annular Pulley Release for Trigger Digits : A Systematic Review and Meta-Analysis of Current Evidence, The Journal of Hand Surgery, November 2014, Volume 39, Issue 11, pages 2192-2202.

[42]Rispe B.
Le doigt à ressaut. Rééducation de la main et du poignet, mai 2013, Elsevier Masson, chapitre 39, page 276-79.

XI – A N N E X E S

ANNEXE 1

Date 1er mois :	Date 2ème mois ;	Date 3ème mois :

NOM : **Prénom :**

Age : **Profession :** **Loisirs :**

Côté dominant : **Antécédents :** **Diagnostic** :

Date du début de la gêne : **Date opératoire :**

Infiltration : OUI - NON **Complication :**

Douleur

Douleur avant Opération	Situation	Douleur à 1 mois	Situation	Douleur à 2 mois	Situation	Douleur à 3 mois	Situation

TAM

Situation	TAM à 1 mois	TAM à 2mois	TAM à 3 mois

FLESSUM

Situation	Flessum préopératoire	Flessum à 1 mois	Flessum à 2 mois	Flessum à 3 mois
IPP				

GRASP

GRASP sain 1 mois	GRASP sain 2 mois	GRASP sain 2 mois	GRASP opéré 1 mois	GRASP opéré 2 mois	GRASP opéré 3 mois

QUICK DASH

QUICK DASH à 1 mois	QUICK DASH à 2 mois	QUICK DASH à 3 mois

TECHNIQUES OPERATOIRES

Ouverture A1 radial	Ténosynovectomieflèch	Aponévrectomie palmaire	Kyste poulie	Canal carpien

REEDUCATION

Rééducation immédiate	Rééducation après consultat°	Auto-rééducat° immédiate	Auto-rééducat° après consultat°	Fiche de rééducation

ORTHESE

Orthèse	Nuit	Durée nuit (en semaine)	Jour	Durée jour (en semaine)	Levame	Plaque Palmaire

ANNEXE 2

Service de chirurgie orthopédique II : Pr Chammas CHU Lapeyronie-Montpellier

Bilan articulaire de la main: Droite / Gauche

DATES																	
		Ext		Flex		Ext		Flex		Ext		Flex		Ext		Flex	
		P	A	P	A	P	A	P	A	P	A	P	A	P	A	P	A
II	MP																
	IPP																
	IPD																
	TPM																
	TAM																
III	MP																
	IPP																
	IPD																
	TPM																
	TAM																
IV	MP																
	IPP																
	IPD																
	TPM																
	TAM																
V	MP																
	IPP																
	IPD																
	TPM																
	TAM																

LEGENDE:

TM: Trapèzo-Métacarpienne (angle d'écartement), **MP**: Métacarpo-Phalangienne, **IPP**: Inter Phalangienne Proximale, **IPD**: Inter Phalangienne Distale, **TPM**: Total Passif Motion, **TAM**: Total Actif Motion, **P**: Passif, **A**: Actif

Kapandji: cotation de 0 à 10

ANNEXE 3

Questionnaire QUICK DASH

Nom: .....

Coté dominant : **Droit** **Gauche**

Coté atteint: **Droit** **Gauche**

Pathologie:.....
.....

Date d'aujourd'hui: _____/_____/20__

Merci de compléter ce questionnaire !

Ce questionnaire va nous aider pour apprécier votre état de santé général et vos problèmes musculo-articulaires en particulier.

C'est à vous de remplir ce questionnaire. Ce n'est pas obligatoire, et les réponses resteront strictement confidentielles dans votre dossier médical.

Veuillez répondre à toutes les questions. Certaines se ressemblent, mais toutes sont différentes.

Il n'y a pas de réponses justes ou fausses. Si vous hésitez, donnez la réponse qui vous semble la plus adaptée. Vous pouvez faire des commentaires dans la marge. Nous lirons vos commentaires, aussi n'hésitez pas à en faire autant que vous le souhaitez.

Réseau Prévention Main Ile De France

Pour l'Est Parisien
16, Av de l'hôtel de ville - 77340 Pontault Combault
Tél. : 01 64 43 44 65 ; Fax : 01 64 43 44 98
Email : c.girault@reseaumain.fr

Pour l'Ouest Parisien
14, rue Castiglione Del Lago - 78190 Trappes
Tél: 06 10 23 83 04
Email: c.chepied@reseaumain.fr

Réseau Prévention Main
Ile de France

Questionnaire QUICK DASH

Veuillez évaluer vos possibilités d'effectuer les activités suivantes au cours des 7 derniers jours en entourant le chiffres placé sous la réponse appropriée.

	Aucune difficulté	**Difficulté légère**	**Difficulté moyenne**	**Difficulté importante**	**Impossible**
Dévisser un couvercle serré ou neuf	1	2	3	4	5
Effectuer des tâches ménagères lourdes (nettoyage des sols ou des murs)	1	2	3	4	5
Porter des sacs de provisions ou une mallette	1	2	3	4	5
Se laver le dos	1	2	3	4	5
Couper la nourriture avec un couteau	1	2	3	4	5
Activités de loisir nécessitant une certaines force ou avec des chocs au niveau de l'épaule, du bras ou de la main (bricolage, tennis, golf etc.)	1	2	3	4	5

	Pas du tout	**Légèrement**	**Moyennement**	**Beaucoup**	**Extrêmement**
Pendant les 7 derniers jours, à quel point votre épaule, votre bras ou votre main vous a-t-elle géné dans vos relations avec votre famille, vos amis ou vos voisins	1	2	3	4	5

	Pas du tout limité	**Légèrement limité**	**Moyennement limité**	**Très limité**	**Incapable**
Avez-vous été limité dans votre travail ou une de vos activités quotidiennes habituelles en raison de problèmes à votre épaule, votre bras ou votre main ?	1	2	3	4	5

Veuillez évaluer la sévérité des symptômes suivants **durant les 7 derniers jours.** (entourez une réponse sur chacune des lignes)	**Aucune**	**Légère**	**Moyenne**	**Importante**	**Extrême**
Douleur de l'épaule, du bras ou de la main	1	2	3	4	5
Picotements ou fourmillements douloureux de l'épaule, du bras, ou de la main	1	2	3	4	5

	Pas du tout perturbé	**Un peu perturbé**	**Moyennement perturbé**	**Très perturbé**	**Tellement perturbé que je ne peux pas dormir**
Pendant les 7 derniers jours, votre sommeil a-t-il été perturbé par une douleur de votre épaule, de votre bras ou de votre main ? (entourez une seule réponse)	1	2	3	4	5

Le score du Quick DASH n'est pas valable s'il y a plus d'une réponse manquante

Réseau Prévention Main
Ile de France

Questionnaire QUICK DASH
Résultats

Score de 11 à 55	Converti sur 100
11	0
12	2,27
13	4,55
14	6,82
15	9,09
16	11,36
17	13,64
18	15,91
19	18,18
20	20,45
21	22,73
22	25
23	27,27
24	29,55
25	31,82
26	34,09
27	36,36
28	38,64
29	40,91
30	43,18
31	45,45
32	47,73
33	50
34	52,27
35	54,55
36	56,82
37	59,09
38	61,36
39	63,64
40	65,91
41	68,18
42	70,45
43	72,73
44	75
45	77,27
46	79,55
47	81,82
48	84,09
49	86,36
50	88,64
51	90,91
52	93,18
53	95,45
54	97,73
55	100

ANNEXE N° 4

SERVICEDE CHIRURGIEDELA MAINETDU MEMBRE SUPERIEUR

Chef de Service Professeur Michel CHAMMAS

EXERCICES D'AUTO-REEDUCATION APRES CHIRURGIE D'UN DOIGT A RESSAUT

EXERCICE N°1 :

Enrouler les doigts jusqu'à fermeture complète du poing, puis rouvrir les doigts complètement.

EXERCICE N°2 :

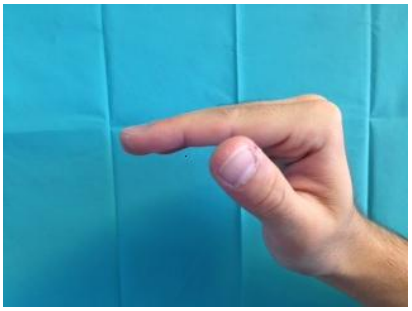

Faire le bec de canard avec les doigts, puis les enrouler jusqu'à fermer le poing, puis ouverture de la main en extension complète des doigts.

EXERCICE N° 3 ET N° 4:Travail dissocié de la flexion du doigt opéré

N°3 :flexion de la première phalange :

Pour cela tenir les doigts adjacents en extension avec la main non opérée et plier le doigt opéré au maximum, puis étendre le doigt.

N°4 : flexion de la dernière phalange :

Pour cela bien maintenir en extension, avec la main non opérée, les 2 premières phalanges et plier le bout du doigt.

CHAQUE EXERCICE DOIT ETRE REPETE 10 FOIS :

Faire ces séries au moins 5 fois par jour, tous les jours.Ces exercices sont pratiqués sans aucun matériel. Si votre main est gonflée, vous pouvez appliquer une poche de glaçons (peau protégée par un linge propre). L'applicationdurera entre 15 et 20 minutes maximum et peut être renouvelée plusieurs fois par jour.

ANNEXE 5

Questionnaire adressé aux kinésithérapeutes du GEMMSOR

Le doigt à ressaut

Merci de m'accorder quelques minutes de votre temps.
Les questions qui vont suivre sont uniquement des cases à cocher. Le questionnaire a été établi afin de recueillir votre attitude thérapeutique face au doigt à ressaut opéré (à l'exception du pouce).
Vos réponses sont anonymes et me permettront d'agrémenter mon mémoire en vue de l'obtention du DIU en rééducation et appareillage de la main.
C'est à vous

*Obligatoire

Vous êtes? *

- ☐ kiné
- ☐ ergo
- ☐ orthésiste
- ☐ titulaire du DIU de la main

Votre lien avec le GEMMSOR- SFRM *

Groupe d'étude de la main et du membre supérieur en orthèse et rééducation.Société française de rééducation de la main

- affilié
- associé
- titulaire
- non membre
- je ne connais pas cet organisme

Vous exercez? *

- ☐ en libéral
- ☐ en hospitalier
- ☐ en centre de rééducation
- ☐ en centre ou service SOS MAIN

Quel est le pourcentage de votre clientèle main ? *

- < 1%0
- de 10 à 30 %
- de 30 à 60 %
- de 60 à 90 %
- plus de 90 %

Depuis combien de temps votre activité est- elle orientée vers la main ? *

- < 1 an
- de 1 à 5 ans
- de 5 à 10 ans
- plus de 10 ans

Réalisez- vous des orthèses pour les doigts longs opérés à ressaut ? *

- Oui
- Non

En post opératoire immédiat ? *

- oui
- non

Après 3 semaines post opératoire ? *

- oui
- non

Quel type d'orthèse confectionnez-vous ? *

- tube d'extension IPP
- lame de levame
- plaque palmaire
- Autre :

Si tube en extension, quel matériel utilisez- vous?

- Thermoplastique
- Lame en aluminium
- Autre :

L'orthèse est- elle portée *

- le jour
- la nuit
- les 2

Durée du port de l'orthèse *

- 1 mois
- 2 mois
- Plus

L'orthèse est-elle confectionnée uniquement si flessum de l'IPP du doigt ou des doigts opérés? *

- Oui
- Non

En cas de flessum, le port de l'orthèse est-il maintenu jusqu'à sa disparition ? *

- Oui
- **Non**

Dans ce cas là, l'orthèse est maintenue, en moyenne :

- **1 mois de plus**
- **1 mois et demi de plus**
- **2 mois de plus**

Et quand?

- le jour
- nuit la
- les deux

Le patient suit-il des séances de rééducation en post opératoire immédiat ? *

- Oui
- Non

Existe t’il des douleurs qui persistent en fin de traitement ? *

- ○ Oui
- ○ Non

Si oui, ou se situent-elles ?

- ○ MP
- ○ IPP
- ○ Face palmaire de la main

En fin de traitement, est ce qu'il vous reste comme séquelle *

- ○ un défaut d'extension
- ○ un défaut d'enroulement des doigts
- ○ les 2
- ○ aucune

Je vous remercie pour votre participation et votre collaboration