Le Syndrome de la Main Froide du Volleyeur

Travail présenté dans le cadre du DIU de Rééducation et appareillage en chirurgie de la main. Promotion 2011-2013. Faculté de Médecine de Grenoble, Université Joseph Fournier.

Fanny CARN, Masseur-Kinésithérapeute D.E.

Remerciements

Tout d'abord un grand merci au professeur François Moutet sans qui le DIU de rééducation en chirurgie de la main n'existerai pas ! Merci à tous les intervenants qui participent, à travers leurs cours ou en nous recevant en stage chez eux, à transmettre leurs connaissances, partager leurs savoirs afin de former les jeunes désireux de se lancer dans l'aventure de la rééducation de la main. Même si l'investissement est financier et chronophage pour les élèves, cette formation est riche et pleine d'enseignements, elle vaut la peine d'être suivie.

Un grand merci au professeur Jean-François Toussaint, directeur de l'IRMES (Institut de Recherche bio-Médicale et d'Epidémiologie du Sport) de l'INSEP qui m'a permis de prendre connaissance des recherches en cours concernant le syndrome de la main froide chez le volleyeur en me mettant en contact avec un acteur principal de cette recherche : le Docteur Rolland du CHU de Rennes.

Merci au docteur Yan Rolland pour le temps qu'il m'a accordé par téléphone et par mail, ainsi que pour le partage de données sur ses avancées dans le domaine de la Main Froide.

Merci à Mathieu Marquet, Kinésithérapeute de l'équipe d'Asnières qui évolue en Ligue B, pour sa disponibilité et sa rapidité à répondre à mes questions par mail.

Merci à Olivier, mon mari, pour m'avoir supportée et soutenue au cours de ces deux années de DIU, lorsque j'étais stressée et en manque de temps…

Table des matières

Remerciements 1

Introduction..... 4

1. Le Volley-ball : 6

1.1. Le Volley, sa vie et sa pratique : 6

1.1.1. Les actions : 6

1.1.2. Les rôles : (pour les zones voir [Annexe 1])..... 11

2. Le syndrome de la main froide du volleyeur..... 12

2.1. Définition et rappels anatomiques..... 12

2.1.1. Définition 12

2.1.2. Rappels d'anatomie vasculaire de la main [6;7;8]..... 13

2.1.3. Structure des artères :..... 14

2.2. Des microtraumatismes à l'ischémie, mécanismes et physiopathologie..... 15

2.2.1. Les Mécanismes : impacts, compressions et étirements à répétition 15

2.2.2. Au volley les gestes incriminés sont :..... 15

2.2.3. Physiopathologie :..... 16

2.2.4. Classification :..... 17

2.3. Bilan : Examens clinique et complémentaires..... 17

2.3.1. Examen clinique :..... 17

2.3.2. Le Diagnostic différentiel :..... 19

2.3.3. L'Examen complémentaire :..... 19

2.4. Traitement et prévention du Syndrome de la main froide 22

2.4.1. Le tabac et le cannabis jouent un rôle néfaste sur la circulation des extrémités..... 22

2.4.2. Traitement et Prévention..... 22

2.4.3. Le gant de protection 24

2.5. Recherches en cours et quelques cas cliniques de Volleyeurs..... 25

2.5.1. Les recherches en cours, au CHU de Rennes (en collaboration avec l'IRMES) 25

2.5.2. Quelques exemples de Volleyeurs ayant eu un syndrome de la main froide..... 26

Conclusion 27

Références bibliographiques..... 28

Annexe 1 : Le VOLLEY BALL, règles et jeu..... 30

Annexe 2 : Classification de Leriche et Fontaine,..... 33

dans l'Artériopathie Oblitérante du Membre Inférieur. 33

Annexe 3 : Fiche type de bilan pour le syndrome de la main froide..... 34

Annexe 4 : Article issu du journal Le Monde : Le cas de Pierre Pujol..... 35

Annexe 5 : Le cas d'un jeune volleyeur pris en charge à Rennes et présenté par E. Bocquier..... 37

Introduction

Comme dans de nombreux sports à ballon, le Volley-Ball est pourvoyeur de blessures de la main et des doigts. Les doigts sont les premiers touchés par les entorses, luxations et fractures/arrachements car ils sont en contact direct avec le ballon. Moutet et collaborateurs en 1989 avaient publiés des données épidémiologiques [1] sur les entorses de la métacarpo-phalangienne du pouce à propos de 1000 cas : 50% sont des accidents du sport, dont 19% des sports à ballon avec le volley-ball en tête de classement pour des entorses du LCU et du LCR. On peut imaginer que dans d'autres régions que Grenoble les statistiques des entorses provoquées par les sports à ballon soient nettement supérieures car moins perdues parmi les entorses des skieurs (75% des accidents sportifs dans l'étude)!

Il n'existe vraisemblablement pas de statistiques ou de recensement des blessures spécifiques de la main du volleyeur par la Fédération Française de Volley-Ball (FFVB) mais :

Marc Giaoui, médecin fédéral, précise que ce qu'il rencontre le plus chez les volleyeurs (amateurs et pros) sont :

-les entorses des pouces (Métacarpo-phalangienne) et des doigts longs (Inter-phalangienne Proximale) notamment au contre et à la défense.

-les lésions de l'extenseur : Mallet Finger, et les fractures distales de P3.

Il précise que les atteintes du poignet sont plus rares mais qu'il en a déjà vu : principalement liées aux chutes et aux traumatismes de défense; entorse scapho-lunaire, fracture du scaphoïde, contusion radio-carpienne et fracture de l'apophyse unciforme de l'os crochu…

Mathieu Marquet, kiné d'une équipe de Ligue B de la région parisienne précise qu'en 6 ans il a pu voir :

-des entorses de la MP du pouce, mettant en cause aussi bien le LCU que le LCR. Et quelques entorses de la plaque palmaire du pouce.

-des entorses de la plaque palmaire des IPP des doigts longs

-2 fractures de P1 du 5ème doigt

-1 Mallet Finger

-1 luxation d'IPP des doigts longs

-un syndrome de la main froide.

-aucun traumatisme du poignet.

Les traumatismes ligamentaires des doigts sont plus fréquents chez les amateurs que chez les professionnels. Ceci s'explique par la maitrise technique des professionnels, en termes de rythme et de geste précis. Par exemple au contre, l'amateur se blesse plus fréquemment les doigts que le pro car il risque de sauter en contre temps (en retard ou trop tôt) ou alors de ne pas bien positionner ses doigts de manière rigide, écartés; ce qui les exposent plus aux traumatismes directs avec la balle et ce même si les ballons arrivent moins vite. De la même façon, l'amateur fera des chutes et des plongeons maladroits, s'exposant à des blessures un peu différentes que le professionnel. En revanche, le syndrome de la main froide touche plus spécifiquement les joueurs professionnels que les amateurs. Cela s'explique en partie par le fait que le pro s'entraine deux à trois fois plus que l'amateur, et à un niveau supérieur avec une rapidité et une puissance de frappe supérieure.

Ce travail n'aborde pas les atteintes ligamentaires ni les fractures, il se porte sur le syndrome de la main froide du volleyeur. Le joueur présente en général des doigts qui n'ont pas la même couleur que les autres, plutôt blancs et froids, douloureux ou simplement avec un ulcère pulpaire; soit un ensemble de symptômes provoqués par une ischémie digitale. Ce syndrome a fait parler de lui ces dernières années avec la médiatisation des cas de quelques joueurs connus qui ont dû arrêter temporairement voire définitivement leur carrière. Il reste cependant assez rare car on recense environ un cas par an parmi les joueurs professionnels masculins en France. Chez les femmes aucun cas n'a pour l'instant été trouvé.

Il m'a paru intéressant de rappeler les gestes du volley dans une première partie avant de plonger dans le syndrome de la main froide. Quelques rappels anatomiques de la vascularisation permettent de montrer que les artères du membre supérieur sont exposées dans les gestes du volley-ball…

Bonne lecture !

1. Le Volley-ball :

Le volley-ball est un sport collectif faisant s'affronter deux équipes de six joueurs de part et d'autre d'un filet. L'objectif principal est de faire tomber la balle dans le terrain adverse pour marquer des points. Le terrain et les règles sont bien déterminés [Annexe 1].

1.1. Le Volley, sa vie et sa pratique :

1.1.1. Les actions :

Le SERVICE : se fait au fond, en dehors du terrain par le joueur qui est en poste 1. Il sert à initier l'échange et doit être frappé avec une seule main et peut toucher le haut du filet. On distingue :

-le service « cuillère » en général pour les débutants, qui se fait par en dessous, poing fermé, ou main droite, à plat ou en cuillère. La trajectoire du ballon est lisible, en « cloche ».

-le service « tennis » ou « flottant », qui se fait en hauteur, paume bien ouverte, poignet droit. On lance la balle et on frappe le bas du ballon, ce geste est assez technique pour arriver à faire flotter le ballon, il faut arrêter le bras en l'air, ne pas frapper fort mais vite, et ensuite la balle prend une trajectoire peu franche, déviant légèrement difficile à anticiper. Il est intéressant pour déstabiliser la réception adverse.

Photo : Service flottant

-le service « smashé », se fait comme une attaque, avec un lancer haut, une course d'élan et une frappe proche de l'attaque, ou on casse le poignet. L'objectif est la puissance et la vitesse de balle. La trajectoire pique un peu.

Photo de service smashé.

-le service « smashé flottant », reprend la technique des flottants « pieds au sol », mais en y ajoutant un saut et un lancer spécifique de la balle de petite amplitude. Brève course d'élan, un lancé pas trop haut et frappe rapide avec arrêt du bras en hauteur.

La RECEPTION, est la première balle touchée après le service de l'équipe adverse. Elle se fait en général en manchette. Le joueur est en position basse, pieds écartés, genoux pliés, bras tendus en avant en adduction, poignets en pronation et mains liées. Il peut si nécessaire aller au sol en faisant un « plongeon ». La zone de contact avec la balle se situe au tiers inférieur des avant-bras. Evidemment la balle n'arrive pas forcément sur le joueur, il peut être amené à se déplacer rapidement et tenter de toucher avec un bras la balle sur le côté, la zone de contact est la même voire même le poing peut toucher la balle, et le déplacement se termine généralement par une roulade sur le côté, qui lui permet de se remettre rapidement sur pieds pour la suite du jeu.

Photo: Réception en manchette

La réception peut aussi se faire main hautes, en « passe », mais ce geste nécessite une connaissance technique et un apprentissage car la vitesse de balle et le contact peut être fatal pour les doigts notamment les MCP des pouces…

La PASSE, consiste à prendre la balle avec les deux mains, doigts écartés au-dessus du front, en général après une réception ou une défense afin de la redistribuer vers un attaquant. Le passeur utilise les poignets, les coudes et les genoux pour amortir puis propulser la balle vers la zone choisie. C'est un geste très technique, et le joueur essaie de masquer la direction que va prendre la balle (devant, derrière ou au-dessus de lui)… La trajectoire de la balle peut être en cloche, tendue ou accélérée, décalée etc., afin de surprendre le contre et la défense adverse.

Photo : Geste de passe.

L'ATTAQUE ou le SMASH : arrive en général en troisième touche de balle. Le joueur, prend une course d'élan, saute en armant le bras et frappe la balle en hauteur en cassant le poignet. L'objectif est la puissance, la vitesse pour planter la balle sur le sol adverse de manière plantée ou fort fond du terrain pour viser les trous. On peut aussi faire une « roulette » qui consiste à frapper en enroulant la balle (au-dessus du contre par exemple) pour viser un endroit précis du terrain (fond de terrain, ou un trou ou il n'y a pas de joueur). L'attaquant peut aussi « jouer avec le contre » en frappant le haut des mains pour que la balle parte très loin, ou frapper très fort avec un certain angle pour faire un « block out » où alors le ballon percute le contre mais sort du terrain… L'attaquant peut aussi décider de faire une « bidouille », il fait semblant d'attaquer et au dernier moment il joue la balle avec le bout des doigts pour la pousser juste derrière le contre ou sur un trou…

Photos : L'attaque/smash

Le CONTRE ou le BLOCK : consiste à essayer d'empêcher une attaque de franchir le filet. Le contreur saute bras en l'air, coudes tendus, paumes bien ouvertes, doigts écartés et raidis. Il peut franchir les mains de l'autre côté du filet du moment qu'il ne touche pas le fil. Un contre bien réalisé renvoie la balle au pieds de l'attaquant ou pas loin «se faire chausser»… si la balle passe tout de même le contre, elle peut être ralentie par celui-ci et faciliter la défense. Le contre permet de fermer une zone ou l'attaquant aurait pu viser, ce qui permet aux joueurs arrières de limiter leurs zones de défense… si la balle est touchée au contre on peut faire trois touches de balle derrière pour la renvoyer de l'autre côté.

Photos : Contre à trois (gauche) et à deux (droite)

Si la balle est frappée et franchie, la DEFENSE consiste à faire le plus souvent une manchette (comme en réception) et envoyer la balle dans les mains du passeur… avec si nécessaire plongeon ou passe…

La « CORSE » permet à un joueur qui manque de temps pour se déplacer, de s'allonger ou plonger, de tendre le bras et poser la main (plus ou moins délicatement) à plat par terre pour empêcher la balle de tomber au sol… cela est considéré comme une touche de balle et l'échange continu.

Photo : « corse »

Chaque équipe peut donc toucher trois fois la balle avant de la renvoyer chez l'adversaire. Le contre ne compte pas comme une touche de balle. En général cela donne « manchette, passe, attaque » ou « contre, manchette, passe, attaque » ou « manchette, passe, bidouille » etc… on peut aussi feinter et lorsque l'équipe adverse s'attend à trois touches de balle, renvoyer directement la balle en 2ème touche par exemple.

1.1.2. Les rôles : (pour les zones voir [Annexe 1])

-L'attaquant, ou « réceptionneur-attaquant », « récep./4 » est attaquant en zone 4, à gauche du filet, et lorsqu'il est arrière il joue en poste 5. Il sert, réceptionne, ne passe quasiment jamais, et attaque en 4. Il peut parfois attaquer en dehors des 3 mètres loin du fil quand il est arrière, en 5.

-Le pointu est l'attaquant en zone 2, il sert, réceptionne, peut être amené à faire la passe (par exemple si le passeur vient de réceptionner), et attaque en 2 ou peut attaquer lorsqu'il est en 1, mais loin du fil, en dehors des 3 mètres. A l'arrière il joue en poste 1.

-Le central est l'attaquant en zone 3. Il sert, réceptionne (sauf s'il est remplacé par le libero sur son poste arrière), peut être amené à faire une passe, et attaque. Il joue en 6 lorsqu'il est arrière et peut attaquer en dehors des 3 mètres en 6.

-Le passeur, sert, réceptionne, fait en général la quasi-totalité des passes et joue en 1 à l'arrière. Occasionnellement, il attaque, soit sur une deuxième touche (effet de surprise) soit s'il n'a pas fait la passe et qu'un autre joueur lui en fait une.

-Le Libero ne sert pas, il peut entrer sur un joueur à l'arrière (en général en 6 sur les centraux), il ne peut jouer sur les postes avant. Il réceptionne et défend, n'a pas le droit de faire des passes dans les 3 mètres. En général il agit sur la 1ère touche de balle. Il peut entrer et sortir sur un joueur ou un autre sans que cela compte pour un changement de joueur, il suffit qu'il le fasse entre deux échanges, mais jamais au milieu d'une action.

Plus on monte en niveau, plus la vitesse du jeu et la puissance de frappe sont importantes. Le syndrome de la main froide touche quasiment exclusivement les sportifs professionnel de haut niveau. Ceci s'explique aussi par la répétition des entrainements et des matchs. Un professionnel s'entraine ou joue en moyenne 20h par semaine alors qu'un amateur même de niveau national n'en fera que 4 à 8h par semaine. Chez les femmes on n'a pas encore démontré de cas, ce qui reste étonnant car elles ont les artères plus fines que les hommes, mais probablement pas la même violence d'impact avec la balle que les hommes…

2. Le syndrome de la main froide du volleyeur

2.1. Définition et rappels anatomiques

2.1.1. Définition

Le **syndrome de la main froide** est une artériopathie aussi appelé ischémie artérielle distale du volleyeur se rapprochant du syndrome du marteau hypothénar. Il s'agit d'une atteinte vasculaire des extrémités (mains et membre supérieur) provoquée chez le volleyeur par des microtraumatismes artériels liés aux impacts puissants répétés avec le ballon. Il peut comporter plusieurs symptômes comme la sensation d'engourdissement, de main froide, de douleur, de paresthésies, un changement de couleur (doigt blanc ou cyanosé) voire même d'une nécrose pulpaire ou sous-unguéale. Ces symptômes sont en général aggravés par le froid et le jeu.

En général, le joueur décrit des picotements pendant la phase de jeu, mais cela cesse rapidement. La plupart du temps le joueur ne s'en inquiète pas mais… la répétition des traumatismes, souvent en rapport avec une augmentation de la fréquence et de l'intensité des entrainements et des matchs, va provoquer une réelle atteinte artérielle jusqu'à ce que des signes d'ischémie apparaissent et signent la présence d'une probable thrombose artérielle. Ce sont les attaquants qui sont les plus touchés, au niveau de leur main dominante, celle qui frappe la balle. On retrouve une symptomatologie similaire dans d'autres sports comme la pelote à main nue(le clou), le base-ball [2]…

Le **syndrome du marteau hypothénar** a été décrit chez des travailleurs manuels qui se servaient de leurs mains comme d'un marteau. Il est défini comme l'ensemble des symptômes en rapport avec des lésions de l'artère ulnaire, provoqués par des traumatismes répétés au niveau de la loge hypothénarienne [3]. On observe la création d'une thrombose au niveau du rameau superficiel de l'artère ulnaire, à la sortie du canal ulnaire générant des micro-emboles pouvant être à l'origine d'une ischémie digitale. Compression contre le crochet de l'hamatum.

Le **phénomène de Raynaud** est un trouble vasomoteur paroxystique fréquent (10% de la population générale). Le patient présente une décoloration des doigts (doigt blanc) correspondant à un arrêt brutal mais transitoire de la circulation artérielle digitale [4]. Le plus souvent il est déclenché par le froid, il siège symétriquement aux extrémités et consiste en ischémie, puis cyanose (doigt bleu) et asphyxie locale, sensation de doigts morts et pouvant aboutir à la gangrène sèche [5]. Les symptômes régressent dans l'heure qui suit le stimulus. On parlera ici de phénomène de Raynaud traumatique [2].

2.1.2. Rappels d'anatomie vasculaire de la main [6;7;8].

La main est vascularisée par deux artères principales : les artères radiale et ulnaire. Elles présentent des anastomoses palmaires et forment les arcades palmaires superficielle et profonde. L'arcade palmaire superficielle est surtout alimentée par l'artère ulnaire et alimente les artères digitales des 5ème, 4ème, 3ème et 2ème doigts, alors que l'arcade palmaire profonde donne la vascularisation des 1er et partiellement 2ème doigts.

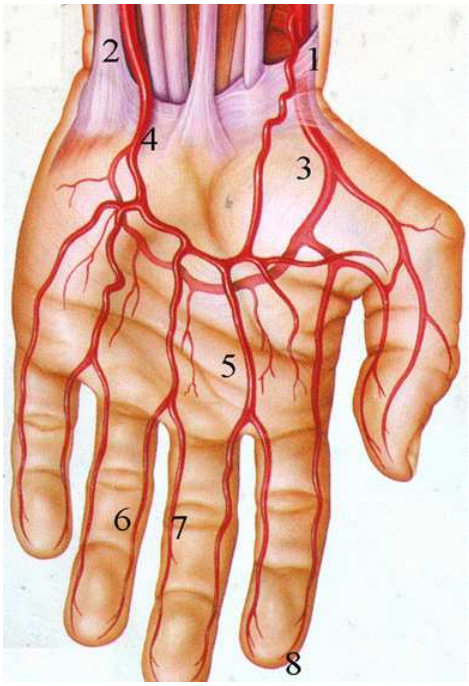

Schéma : La vascularisation de la main. 1 : artère radiale, 2 : artère ulnaire, 3 : arcade Palmaire profonde, 4 : arcade Palmaire superficielle, 5 : artère digitale commune palmaire, 6 : artère digitale latérale du 4ème doigt, 7 : artère digitale médiale du 3ème doigt, 8 : artère pulpaire.

Il existe une grande variabilité de ces structures.

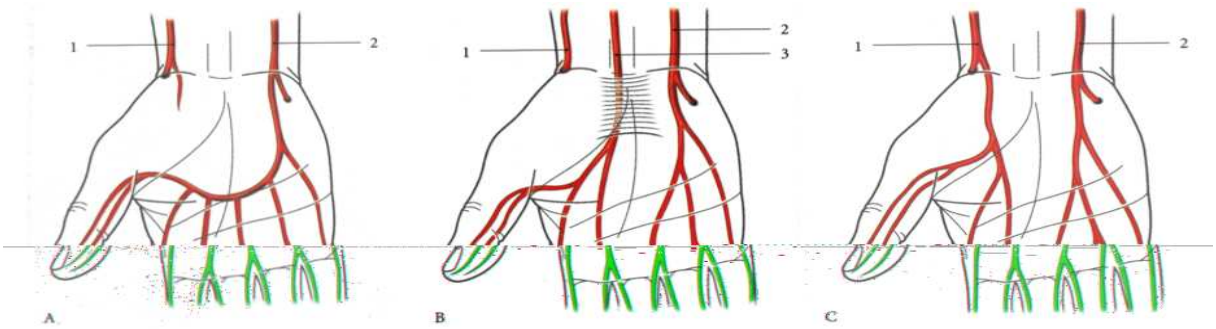

Schéma : Les variations anatomiques fréquentes (Kamina) 1 : artère radiale, 2 : artère ulnaire, 3 : artère interosseuse.

Les nombreuses anastomoses permettent de se relayer si l'une d'entre elle est bouchée. La plus touchée au volley est l'artère ulnaire mais grâce à l'aide de l'artère radiale, la perfusion continue. La répétition des traumatismes et des embols va boucher les artères digitales et le relai de l'artère radiale ne suffira plus.

Ce réseau est protégé par des structures myo-aponévrotiques mais certains segments restent exposés.

L'artère radiale est exposée :

-à la partie inférieure de l'avant-bras et au poignet dans la gouttière du pouls, ou elle est très superficielle et appliquée sur la face antérieure de l'épiphyse distale du radius. (Ce qui correspond à la région de la manchette !)

-dans le 1er espace interosseux, elle se trouve entre l'articulation trapézo-métacarpienne et les insertions tendineuses du muscle interosseux dorsal : une chute sur la paume de la main en hyper extension forcée peut entrainer une lésion, soit par étirement de l'artère (dissection), soit par arrachement des branches collatérales qui naissent dans ce segment.

L'artère Ulnaire :

-se divise à la sortie de la loge de Guyon en deux branches : profonde et superficielle. La branche superficielle passe en dedans du crochet de l'hamatum. En regard de la loge hypothénarienne elle est sous-cutanée sur quelques centimètres. Etant adossée au plan osseux, elle peut être facilement traumatisée par une contusion appuyée à ce niveau (tel le syndrome du marteau hypothénar).

Les artères digitales :

-depuis leur naissance jusqu'à la moitié de la première phalange elles sont protégées par l'aponévrose palmaire superficielle puis elles sont exposées car sous-cutanées. Elles sont sujettes aux étirements dans les mouvements en hyper extension.

2.1.3. Structure des artères :

La structure des **artères**, de l'intérieur vers l'extérieur :

-L'Intima repose sur la lame basale et forme l'endothélium, elle est en contact avec le sang. Toute brèche entraine un caillot.

-La Média est composée de tissu conjonctif dense et élastique contenant des fibres d'élastine et des fibres musculaires lisses. Ce qui lui confère les propriétés de résistance à l'étirement et de constriction/dilatation. Plus on s'éloigne du cœur, plus les fibres d'élastine diminuent et plus le nombre de fibres musculaires lisses augmente.

-La dernière couche s'appelle l'Adventice et permet l'accroche à ce qui se trouve autour.

Au niveau **capillaire** on retrouve seulement l'intima sur sa lame basale. A ce niveau, les vaisseaux sont très fins et permettent les échanges gazeux et liquidiens.

2.2. Des microtraumatismes à l'ischémie, mécanismes et physiopathologie

2.2.1. Les Mécanismes : impacts, compressions et étirements à répétition

L'atteinte vasculaire s'explique par des impacts répétés au niveau du tiers inférieur de l'avant-bras et de la paume de la main. Comme nous avons pu le voir dans les rappels d'anatomie vasculaire, à ce niveau les artères sont exposées car plus ou moins sous-cutanées. Ainsi elles se retrouvent « prises en sandwich » entre la balle (ou le sol) et les surfaces osseuses dures sous-jacentes. A l'écho, un test de compression de l'artère ulnaire permet d'observer une disparition du signal doppler pour une pression de 8 Newtons ce qui laisse présager ce qu'un impact avec le ballon de volley représentant plusieurs centaines de Newtons peut représenter comme traumatisme pour la main [Travaux Y. Rolland]. Le facteur causal semble donc être à la fois les mécanismes d'étirement, les traumatismes directs mais aussi les vibrations qui en découlent [5;6].

2.2.2. Au volley les gestes incriminés sont :

-Main-ballon : l'attaque et le service : L'artère ulnaire est exposée par compression sur la main dominante lors de la percussion du ballon. Au contre, les traumatismes en hyper extension étirent les artères digitales de manière bilatérale…

-Main-sol : la « Corse », la chute à plat. L'artère ulnaire et l'arcade palmaire sont comprimées et peuvent être étirées dans les mécanismes en hyper extension (chutes sur les mains)…

-Tiers inférieur de l'avant-bras-ballon : la réception et la défense : L'artère radiale est exposée au cours du geste de la manchette, de manière bilatérale…

Un certain nombre de traumatismes sont provoqués en hyper extension du poignet (chutes, contres…). L'hyper extension diminue le flux sanguin de l'artère ulnaire, mais pas de l'artère radiale; il s'agit là d'une compression et d'un étirement de l'artère.

De plus, il a été observé chez certains sportifs que le geste de développé couché avec une barre met les mains en hyper extension et que cela coupe le pouls ulnaire [9]. Dans leur préparation physique certains joueurs effectuent cet exercice.

Kostianen a observé une augmentation de la quantité des matchs et entrainements précédant l'apparition des symptômes [10].

2.2.3. Physiopathologie :

Dans le syndrome de la main froide du volleyeur on observe une diminution de la perfusion sanguine dans la main et les doigts. Une ischémie digitale peut être secondaire à

-une insuffisance hémodynamique (ex : arcade palmaire incomplète),

-une thrombose de l'artère digitale par migration thrombo-embololique ou

-quand le thrombus de l'artère ulnaire s'étend [6].

On distingue différents degrés d'atteinte :

Du simple hématome à la fragmentation de la paroi artérielle. Une lésion de l'Intima risque de provoquer une thrombose. Ces thrombus peuvent sténoser l'artère ulnaire ou radiale ou provoquer la migration d'embols qui vont engendrer des occlusions des artères de plus petit calibre en distal. Une lésion de la Média peut entrainer la formation d'anévrisme. Un anévrisme est une chambre qui se créer sur le trajet d'une artère par altération et dilatation des parois.

La répétition de microtraumatismes locaux entraine un vasospasme : une vasoconstriction. Ce simple spasme sans lésion organique est réversible si la source d'irritation est éliminée [10]. Chez les sportifs de haut niveau le calibre des artères est diminué (étude Rennaise). On parle d'une probable adaptation progressive en réponse aux micros traumatismes répétés, à force de contraintes répétés le calibre des artères diminue, peut-être trop de vasoconstriction ? Peut-être des états de vasoconstriction prolongés et répétés ? Concernant la main du pelotari (à main nue), Laporte suppose que l'hyperactivité sympathique réflexe à l'origine de la vasoconstriction puisse créer à la longue, une altération des parois artérielles sous forme d'une hypertrophie de la musculature lisse [5].

2.2.4. Classification :

Il n'existe pas de classification à proprement dite des atteintes vasculaires du Membre Supérieur, mais on peut faire un parallélisme avec la classification de Leriche et Fontaine utilisée dans l'Artériopathie Oblitérante des Membres Inférieurs [annexe 2].

-Un stade I correspondrait à une simple diminution ou abolition du pouls au poignet, sans atteinte fonctionnelle. Les flux sanguins sont diminués.

-Un stade II à une atteinte intermittente à l'effort ou au froid, qui disparait au repos, ou au chaud.

-Un stade III une gêne constante (douleur, paresthésie, engourdissement, cyanose…) même sans effort ou sans exposition au froid.

-Un stade IV avec en plus des troubles trophiques, une ischémie digitale et des ulcères pulpaires.

L'évolution de l'ischémie digitale aigüe se constitue habituellement en 3 phases [11] :

-phase initiale : Le ou les doigts sont pâles et froids.

-phase d'état : stade d'ulcération digitale.

-phase tardive : gangrène distale et nécrose extensive.

2.3. Bilan : Examens clinique et complémentaires

Le diagnostic est en grande partie clinique, mais lorsqu'un certain nombre de symptômes sont présents on peut être amené à effectuer des examens complémentaires pour confirmer une atteinte ou éliminer d'autres causes.

2.3.1. Examen clinique :

Il consiste en un **interrogatoire** [7;10]

Informations classiques sur le patient, taille, poids, métier et poste de travail, main dominante, activités de loisirs autre… Antécédents médicaux, chirurgicaux, familiaux…

Puis spécifiques ; place et poste sur le terrain… Rythme sportif : fréquence des entrainements et matchs ? Pratique du développé-couché en préparation physique ? Autre activité traumatisante ?

Y'a-t-il eu un/des traumatisme(s) en hyper extension ? Au cours de chutes ? De contres ? Y'a-t-il eu une douleur vive passagère ou un hématome localisé résolutif ?

Fumeur ? Cannabis ? (nous verrons qu'ils sont un facteur aggravant)

Quels sont les symptômes présents : froideur : main plus froide que l'autre, sensation d'engourdissement, paresthésies, changement de couleur : doigts blancs, cyanose, douleurs, sensation de facultés affaiblies, de force de préhension diminuée…

Pour chacun des symptômes : mécanismes de survenue ? Rythme ? Effort ? Est-ce aggravé par le froid ? Par des périodes de jeu plus intenses (tournois, répétitions d'entrainements, de matchs…)

Puis une **observation/palpation** est nécessaire : observation des doigts à la recherche de lésions cutanées (nécroses ?), de cicatrices, de lésions anciennes avec hyperkératose témoignant d'un traumatisme répété [6]. Y-a-t-il un retard de cicatrisation d'une plaie péri-unguéale ? Un examen palpatoire des éminences hypothénar (bilatéral comparatif) peut montrer une loge plus molle du côté atteint [10]. La présence d'une masse pulsatile dans cette même région serait témoin d'un anévrisme [7]. La prise des pouls distaux (au poignet) de manière bilatérale peut montrer des pouls affaiblis ou absents. Une douleur ou une sensibilité anormale sur le trajet de l'artère ulnaire serait témoin d'une thrombose récente [7].

Le test d'Allen (ou épreuve) consiste à demander au patient de fermer fortement le poing de manière à chasser le sang. Le médecin comprime les artères ulnaire et radiale dans leurs gouttières au niveau du poignet. Le patient ouvre sa main, elle est dé vascularisée, blanche. Le médecin libère alors sa compression de l'artère ulnaire ; s'il y a recoloration cela signifie reperfusion, l'artère ulnaire n'est pas bouchée. Dans l'autre cas, le médecin libère l'artère radiale, alors la reperfusion à lieu. Ce test permet de montrer les possibilités de suppléances de vascularisation de la main entre l'artère ulnaire et l'artère radiale.

L'équipe de Rennes a mis en place une fiche bilan type qu'ils utilisent à chaque nouveau cas et en bilan intermédiaire pour suivre l'évolution [annexe 3].

Modification de couleur, nécrose sous l'ongle

2.3.2. Le Diagnostic différentiel :

Lors de l'examen clinique le médecin va aussi chercher à éliminer d'autres causes éventuelles à une ischémie digitale [11] :

-une maladie systémique (sclérodermie, lupus, polyarthrite rhumatoïde…)

-Des vascularites et artérites inflammatoires…

-Des artériopathies (Maladie de Buerger, artérite tabagique,…)

-Origine emboligène (lésion de l'artère sous-clavière, fistule artério-veineuse, STTB…)

-Maladie hématologique (syndrome myeloprolifératif…)

-facteurs iatrogènes (traumatisme vasculaire…)

- Causes néoplasiques

-Causes médicamenteuses et toxiques

L'échographie-doppler va permettre en plus de faire le diagnostic d'une thrombose, d'éliminer d'autres atteintes comme les anomalies vasculaires ou la sclérodermie [9]…

2.3.3. L'Examen complémentaire :

L'examen de première intention en cas de suspicion de thrombose est l'**Echographie-Doppler** bilatérale et comparative car il est peu couteux et non invasif. L'appareil est un échographe avec une sonde spécifique haute fréquence (12 Mhz) adaptée pour les tissus superficiels (selon Y. Rolland). Il permet de visualiser la paroi des artères et veines et donc de confirmer une lésion, de préciser une occlusion ou un anévrysme, et de situer l'extension d'une thrombose.

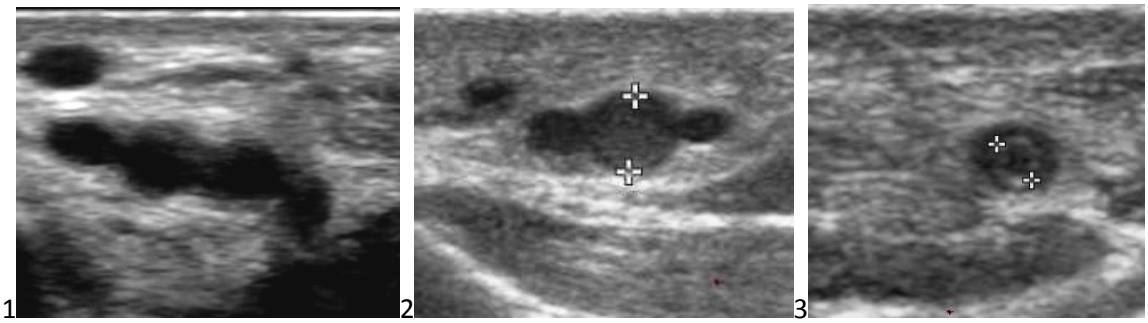

Images échographiques 1 : absence de thrombus, 2 : Thrombus récent, 3 : Thrombus ancien.

Il donne une information sur la vitesse des flux artériels palmaires, digitaux et pulpaires [6]. A distance, il permet de vérifier l'absence d'anomalies artérielle sous-clavière, axillaire ou des artères du membre supérieur potentiellement responsables d'embolies [6]. En général en rouge apparaissent les flux qui se rapprochent de la sonde, et en bleu les flux qui s'en éloignent.

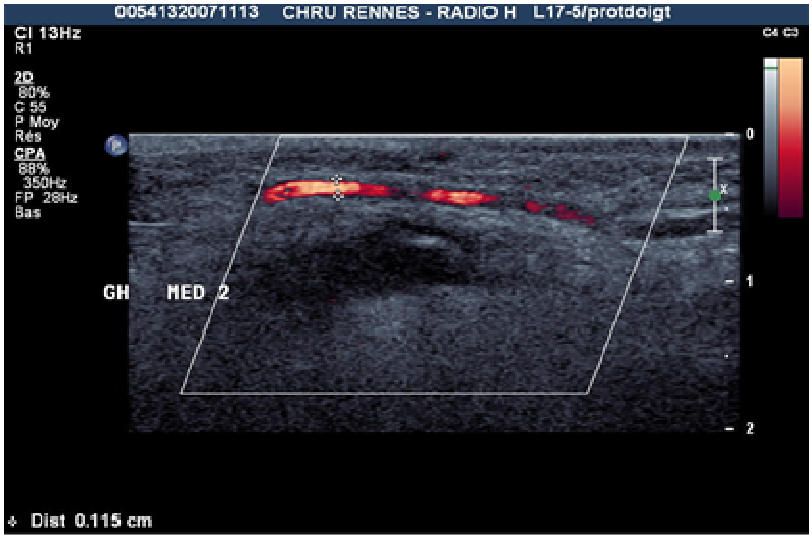

Exemple d'artère de taille sensiblement normale, diamètre : 1,2 mm

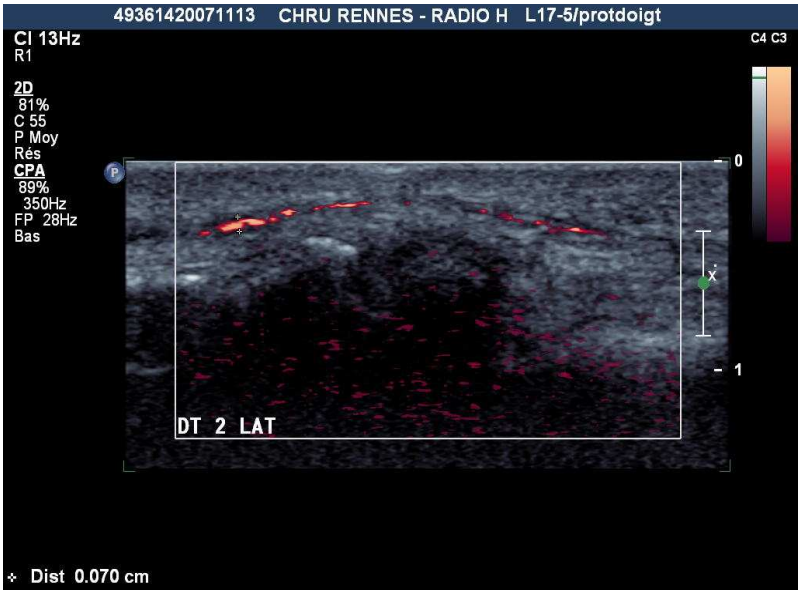

Exemple d'artère grêle et irrégulière, diamètre 1,4 mm.

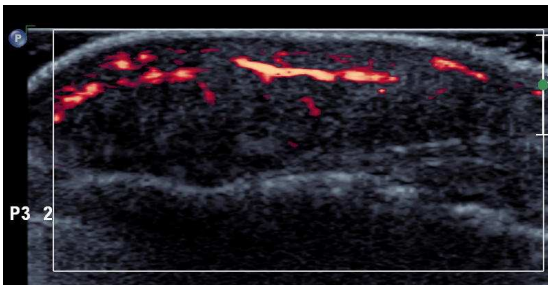

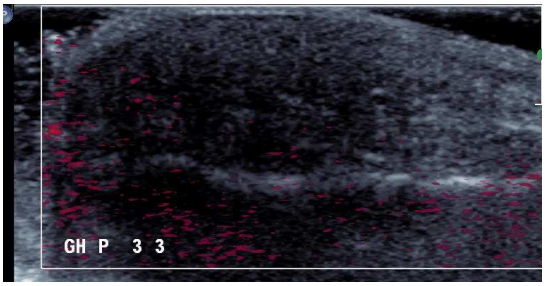

Vascularisation pulpaire intense *Vascularisation pulpaire faible*

Il est possible d'effectuer une Angio-IRM pour voir toutes les structures mais cet examen reste plus cher et invasif. L'**Angio-IRM** nécessite une injection dans la circulation d'un produit de contraste (Gadolinium) mais il permet de visualiser en 3D les vaisseaux sanguins et leur état de perfusion. Le traitement de l'image par ordinateur permet de jouer avec le contraste pour faire apparaitre par ordre les plus gros aux plus petits vaisseaux sanguins.

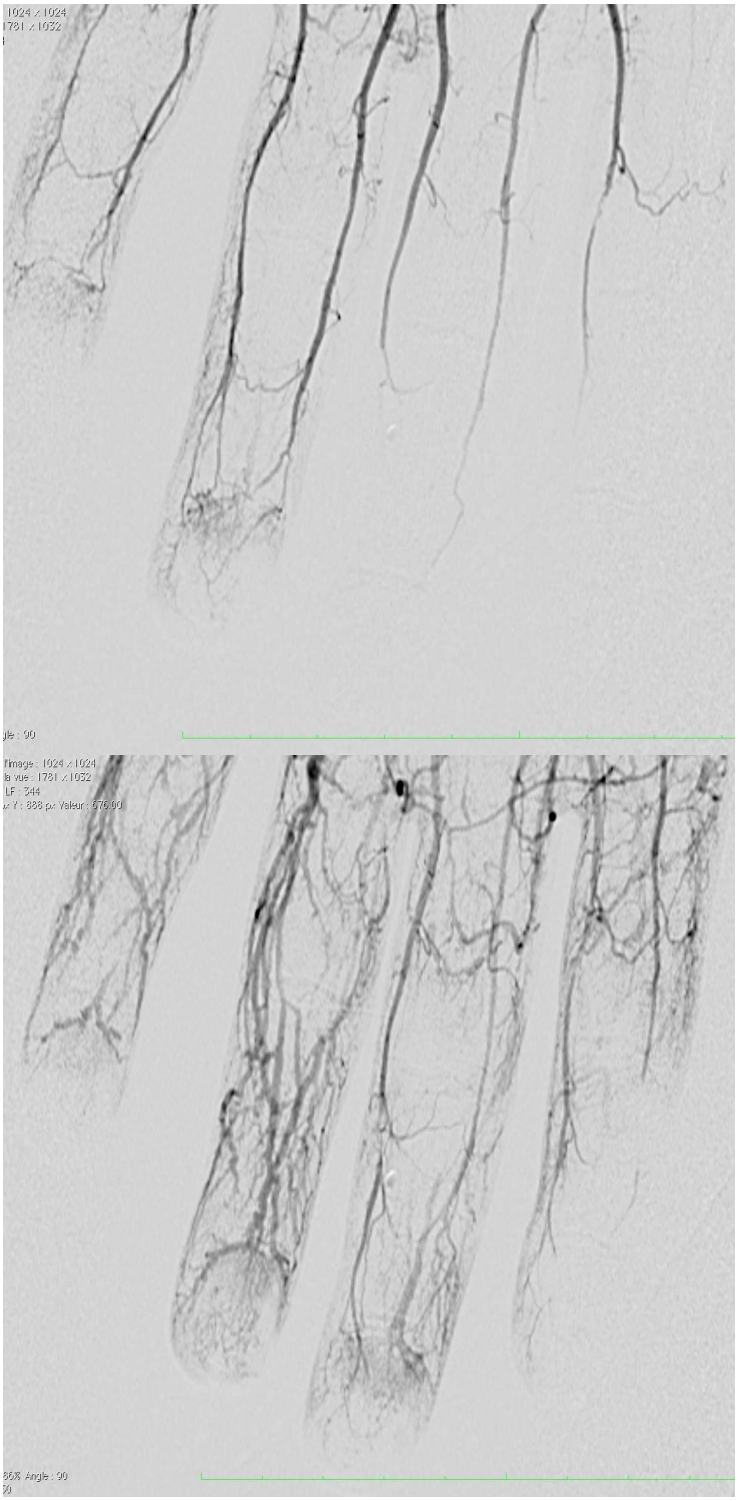

Images d'angio-IRM

2.4. Traitement et prévention du Syndrome de la main froide

2.4.1. Le tabac et le cannabis jouent un rôle néfaste sur la circulation des extrémités

Masquelet et Collaborateurs [12] précisent que la consommation de tabac altère la cicatrisation tissulaire et **favorise l'infection** des plaies. Il diminue l'apport d'Oxygène aux tissus et l'hypoxie tissulaire va favoriser le développement bactérien. La nicotine provoque une **vasoconstriction** très visible au niveau des mains et des pieds (car les artères y sont riches en fibres musculaires lisses). Elle **favorise l'agrégation plaquettaire** et agit sur la qualité de cicatrisation par diminution de la production de collagène. La nicotine et les autres composants toxiques de la cigarette peuvent entrainer entre autres complications la survenue d'ischémies digitales souvent compliquées de nécroses [13].

Cazalets et collaborateurs [14] ont recensés quatre cas d'artériopathie chez des jeunes consommant régulièrement du cannabis (1 à 5 joints par jour). Trois sur quatre présentaient un phénomène de Raynaud bilatéral des mains. On retrouvait chez eux des **agrégations plaquettaires** sans présence d'athérome.

Le tabac est un facteur de risque d'athérome, et les plaques d'athérome sont à l'origine de la formation de thromboses dans les artères et de probables embols [15,16].

2.4.2. Traitement et Prévention

Au stade débutant où le joueur ressent des paresthésies à type de picotements, des douleurs suite à des actions répétées, une diminution des traumatismes en terme de quantité peut être réalisée, en essayant de varier les exercices, de réduire le nombre de répétitions (au lieu de faire 50 attaques de suite, on peut en faire 10, puis c'est un autre joueur qui réalise l'exercice, puis le joueur reprend 10, et ainsi de suite...) voire même diminuer la quantité d'entrainements. Cela est aussi applicable à la défense, au contre, au service et aux autres actions traumatisantes. L'arrêt de la consommation de tabac et/ou de cannabis est aussi à proposer, en préventif. Le port d'un gant en néoprène peut être envisagé à ce stade aussi.

Au stade d'ischémie digitale ou de nécrose pulpaire, et c'est souvent là que le joueur commence à se poser des questions, il est important de consulter un médecin (fédéral si possible, ou connaisseur du syndrome) pour effectuer un bilan. En général le médecin fédéral oriente vers un

radiologue connaisseur pour la réalisation d'une Echographie Doppler. S'il s'agit d'un anévrisme (rare), le traitement est chirurgical et s'il s'agit d'une thrombose, le traitement est :

-Le repos, l'arrêt de tous les types de traumatismes.

-Le réchauffement : la main est enveloppée avec une couche de coton cardé, un jersey, et une couverture de survie (équipe Rennaise). Tout moyen de réchauffement est possible, hotpacks, bouillotes, bains chauds, souffleries chaudes, lampes chauffantes…

-Bien évidemment on se protège du froid car le corps déclenche une vasoconstriction périphérique afin d'assurer sa température centrale. Il faut mettre des gants épais préalablement chauffés, mais aussi en se couvrant bien la tête et la nuque, et en ayant de bonnes chaussures chaudes aussi. D'après l'équipe Rennaise, il existe des récepteurs sensibles au froid qui provoquent une vasoconstriction généralisée, et ils sont situés aux extrémités, d'où l'importance des gants, chaussures et écharpe-bonnet ! Lors d'une expérience sur les artères, ils ont trouvé que l'on supportait mieux le froid après avoir été exposé au chaud. Ainsi des gants et des mains préalablement chauffés près d'un radiateur permettent de mieux supporter l'exposition au froid par la suite. Et ceci s'explique en partie par le fait que le corps fabrique un anticoagulant circulant naturel lorsque nous sommes au chaud. La chaleur entraine une vasodilatation.

-Il est impératif que le joueur réalise un sevrage tabagique (et/ou cannabique) afin d'éviter l'état de vasoconstriction des artères et de potentialiser la cicatrisation.

Et tout cela jusqu'à la disparition des symptômes. Une fois les symptômes dispersés, un contrôle écho-doppler est réalisé pour voir si la reprise peut être envisagée. Si la perfusion et l'état vasculaire le permettent, le joueur peut entamer une reprise progressive des entrainements mais avec une protection : un gant néoprène. Dans le cas contraire, l'arrêt est prolongé et une autre écho-doppler sera réalisée plus tard.

Certains décrivent un traitement avec prise de vasodilatateurs, le point de vue du Docteur Yan Roland (CHU Rennes) est que le produit ne peut pas dilater une zone bouchée à laquelle il n'a pas accès. De plus si le patient est vu à temps, le traitement reste simple (réchauffement, éviction trauma). En cas d'échec du simple réchauffement, la prise d'anticoagulants à dose curative (de type héparine à bas poids moléculaire) puis d'antiagrégants (aspirine) est préconisée.

Si vraiment l'état artériel est très atteint avec des ischémies ou nécroses pouvant mettre en périls les tissus, que tous les traitements fonctionnels et médicaux ont échoués, alors une chirurgie vasculaire

peut être envisagée : thrombectomie, chirurgie de l'anévrisme, pontage, … et cela est quasiment signe de fin de carrière pour le sportif.

La prévention passe donc par une meilleure connaissance de l'atteinte, des facteurs de risque et des symptômes pour pouvoir les déceler le plus tôt possible. Mais le sujet bien que désormais connu dans le monde du haut niveau suite à une médiatisation des cas de plusieurs joueurs ces dernières années reste un peu tabou. L'entraineur se sent responsable et à peur d'être stigmatisé mais n'a pas envie, tout comme le club, de perdre un joueur. Ce dernier est payé pour jouer et ce syndrome s'il est décelé signe son arrêt, ce qui n'est pas l'intérêt du club qui a misé sur lui… Ce contexte s'explique par la pression du résultat, de la carrière, du salaire, du club et des rares sponsors… L'importance du message préventif passé auprès des joueurs, des entraineurs et des clubs est de dire qu'une ischémie aigue d'origine artérielle n'est pas synonyme de fin de carrière, qu'une détection précoce permet une prise en charge efficace et une reprise rapide du jeu. Et ce dans l'intérêt de tous les protagonistes !

2.4.3. Le gant de protection

Il s'agit d'un gant de plongée sous-marine en néoprène. Il est possible d'évider une zone de l'éminence hypothénar qui est zone de contusion de l'artère ulnaire en regard du crochet de l'hamatum, mais le port du gant suffit à lui seul. Il n'est pas agréable pour jouer (chaleur et contact-toucher de balle) mais absorbe une bonne partie des contraintes en compression-écrasement liées à l'impact avec la balle.

Gant (de plongée) en néoprène

Photo d'un joueur portant un gant [8].

2.5. Recherches en cours et quelques cas cliniques de Volleyeurs

2.5.1. Les recherches en cours, au CHU de Rennes (en collaboration avec l'IRMES)

Une équipe de médecins vasculaires, du sport et radiologues de Rennes a effectué une étude par examens clinique et écho-doppler de joueurs volontaires professionnels (12) et jeunes joueurs de CREPS (11). La question qu'ils se posaient était l'existence ou non d'une anomalie de l'anatomie vasculaire qui expliquerait les ischémies digitales chez les volleyeurs.

Les résultats préliminaires ne montrent pas d'anomalie anatomique artérielle mais soulignent que chez certains sportifs **longilignes**, de grande taille, les artères mesurées au poignet (Ulnaire et Radiale) sont de bon calibre alors que les **artères digitales semblent être grêles** par rapport aux mesures attendues. Les calibres des artères digitales sont plus petits chez les Pros que les jeunes du CREPS en particulier sur leurs mains dominantes (d'attaque). L'explication peut se faire par une différence de **puissance** chez les pros car les impacts sont plus violents et plus rapides au niveau des poignets, des mains et des doigts. Le poste d'**attaquant** semble être plus à risque d'évolution vers un aspect grêle et fragilisé des artères digitales, favorisant ainsi la survenue d'ischémie symptomatique.

Parmi les joueurs de cette étude, nombreux sont ceux qui présentent des antécédents de traumatismes surtout digitaux (10/11 au CREPS et 5/12 chez les pros).

L'équipe de Rennes a eu l'occasion de réaliser les examens clinique et écho-doppler pour des joueurs professionnels symptomatiques et il en découle une réelle **corrélation radio-clinique** entre les symptômes cliniques présents et l'imagerie (thrombose). Ainsi l'écho-doppler d'un joueur symptomatique permet toujours de mettre en évidence des anomalies échographiques artérielles. On retrouve souvent le **tabac** et le **surentrainement** chez les joueurs symptomatiques.

Ils font ressortir l'efficacité d'un bilan rapide et simple par écho-doppler pour un diagnostic immédiat et un traitement rapide.

2.5.2. Quelques exemples de Volleyeurs ayant eu un syndrome de la main froide

Au cours des 20 dernières années, une vingtaine de cas a été recensé mais on suppose qu'il y en a eu plus, certains ont probablement cessé leur carrière sous d'autres motifs. En voici un tableau avec quelques cas [17].

Année	Poste	Tabac	Durée	Traitement	Evolution
1992 GD	Réc-att		6 mois	chirurgie	strap.
1998 SL	Pointu		2 ans	chirurgie	gant
2001 FP	Pointu		1 an	médical	troubles sensibilité
2003 KK	Att	+	6 mois	médical	gant, rejoue
2004 EN	Réc-att			chirurgie	douleurs
2006 SR	Pointu		1 an	médical	arrêt
2007 GB	Central		1 an	médical	rejoue
2007 YL	Central	+	1 an	médical	arrêt
2008 HK	Att	+	6 mois	médical	rejoue
2009 KL	Pointu	+	3 mois	médical	gant
2010 TA	Réc-att		1 an	chirurgie	?
2010 CS	Pointu	+	2 mois	médical	rejoue
2011 PP	Passeur	+	6 mois	médical	rejoue
2011 TB	Pointu		4 mois	médical	??
2011 MA	Pointu	+	2 mois	médical	??

En 2011, le cas de Pierre Pujol passeur a été relaté dans la presse [annexe 4] et fait ressortir le côté pression du club pour ne pas qu'il s'arrête. Un autre cas a été reçu par l'équipe Rennaise ces dernières années [annexe 5].

Conclusion

Au cours des différents gestes du Volley-Ball, les artères distales du membre supérieur sont soumises à rude épreuve notamment par des mécanismes de compression/écrasement ou d'étirement. L'accumulation de microtraumatismes risque la formation de thromboses qui risquent à leur tour de boucher les artères digitales. Afin d'éviter la fin de carrière anticipée par des ischémies digitales chez les sportifs professionnels, il est important que les signes de cette atteinte soient connus des volleyeurs professionnels et de leur entourage : entraineurs, médecins, kinés, dirigeants de clubs.

En 2011, la FFVB a organisé un colloque médical pour aborder entre autres cette pathologie et informer les dirigeants de clubs, les joueurs et les entraineurs… Il faut dédramatiser le problème et le démystifier afin que le joueur n'attende pas l'aggravation pour en parler.

La prévention passe par une sensibilisation sur les effets néfastes du tabac sur la vascularisation des extrémités, et donc conseiller d'arrêter pour ne pas augmenter les facteurs de risques. Les entrainements peuvent être réorganisés de manière à limiter la répétition des traumatismes, avec alternance d'exercices et repos. Le port du gant en néoprène pourrait être envisagé pour les entrainements à titre préventif.

En cas de doigts blancs, froideur, cyanose, douleurs, paresthésies, ulcères… Il faut réchauffer les doigts et arrêter le volley. Une écho-doppler est à réaliser pour diagnostiquer une éventuelle thrombose. La reprise s'effectuera si régression des symptômes et contrôle écho-doppler.

Références bibliographiques

[1] Moutet F, Guinard D, Lebrun C et al. Les entorses de la MP du pouce, une expérience de plus de 1000 cas. Ann Chir Main, 1989;8,99-109.

[2] Laporte G. Pathologie de la main du pelotari (à main nue). Allieu Y. La main du sportif. Expan sci fra, 1995;75-85.

[3] Conn J Jr, Bergan JJ, Bell JL. Hand ischemia : Hypothenar hammer syndrome. Proc. Inst. Med. Chicago. 1970;28:83.

[4] Priollet P. Phénomène de Raynaud. Encycl Méd Chir. 19-2510, Elsevier SAS, Paris 1997.

[5] Delamare J. Dictionnaire abrégé des termes de Médecine. 5ème éd. Maloine 2006.

[6] Soury P, Marteau V, Laurian C. Traumatismes artériels de la main. Encycl Méd Chir. 43-027, Elsevier SAS, Paris 2006.

[7] Laurian C, Melki JP. Traumatismes artériels de la main du sportif. Allieu Y. La main du sportif. Expan sci fra, 1995;41-6.

[8] Kamina P, Di Marino V. Vaisseaux des membres. Anatomie : introduction à la clinique. Maloine, 2ème ed. Paris, France 1997.

[9] Pohlmann G, Bar H, Siegmund R et al. Occlusion of the arteries of the fingers after hyperextension trauma. Vasa 2002;31(2):122-4.

[10] Kostianen S, Orava S. Blunt injury of the radial and ulnar arteries in volley ball players. A report of three cases of the antebrachial-palmar hammer syndrome. Br. J. Sports Med; 1983 Sept;17:172-6.

[11] Staszewski N. Les ischémies digitales aigües, analyse rétrospective de 92 cas. Thèse de Médecine, Nancy Université. 2003.

[12] Dureil B, Dautzemberg B, Masquelet AC. Tabagisme en période périopératoire. Presse Med 2006;35:1009-15.

[13] Hachulla E, Hatron PY, Devulder B. Artériopathies des maladies professionnelles. Rev Med Int. 1993;vol 14:no5:329-39.

[14] Cazalets C, Laurat E, Cador B et al. Artériopathies du cannabis : Quatre nouveaux cas. La Rev Méd Int. 24:127-130, Elsevier 2003.

[15] Cacoub P, Godeau P, Piette JC. Artériopathies iatrogènes et toxiques. Encycl Méd Chir. Cardiologie, 1997;11-690-B-10:6p.

[16] Elalamy I, Gérotziafas G, Samama MM. Mécanismes et facteurs de risque des thromboses veineuses. Samama MM et al. Hémorragies et thromboses. Abrégés, Masson 2009, 2ème ed. :153-176.

[17]Bocquier E. Le syndrome de la main froide du volleyeur, angiologie. Thèse. Université Rennes 1. 2011.

Annexe 1 : Le VOLLEY BALL, règles et jeu

Le Volley Ball se joue sur un terrain comportant 2 camps de 9X9 mètres chacun et séparés par un filet. Le **filet est à 2.24 mètres chez les femmes et 2.43 mètres chez les hommes** (et plus bas pour les jeunes). Au filet le terrain est délimité par les « mires » rouges et blanches, la balle doit passer entre ces mires et ne pas les toucher sinon la balle est perdue et le point est pour l'adversaire. Au sol, on trouve la ligne délimitant les deux terrains et la ligne des 3 mètres de distance par rapport au fil dans chaque terrain.

Chaque équipe a le droit à **3 touches de balle** avant de la renvoyer chez l'adversaire. Un même joueur ne peut toucher la balle deux fois de suite mais peut faire la première touche et la 3ème par exemple. Il peut aussi contrer, mais la balle passe quand même, il a alors le droit d'effectuer une touche de balle suite à son contre raté, car le contre ne compte pas comme une touche.

Il est interdit de toucher 4 fois la balle, de mettre les pieds dans le terrain adverse, d'arracher le filet, de « porter ou coller » la balle eu cours d'une passe (quand la balle est quasiment arrêtée en main avant de la renvoyer, le temps de contact est trop long). Il est aussi interdit de mettre le pied dans le terrain au service, et bien entendu, il y a un certain nombre de règles sur le respect des autres et des arbitres.

Il existe des **cartons jaune et rouge** qui servent comme dans d'autres sports : Jaune : pénalité, Rouge : Expulsion, les deux cartons ensemble : disqualification.

Il y a **deux arbitres**, le principal qui est en hauteur sur une chaise d'arbitrage et le second en face de lui, pieds au sol derrière le poteau du filet. Il y a aussi une personne derrière la table de marque qui note tous les points et changements de joueurs sur une grande feuille. Chaque équipe peut avoir jusqu'à 12 joueurs inscrits sur la feuille de marque. Ils ne rentreront pas forcément sur le terrain mais sont présents pour si jamais.

Le match est gagné si **3 sets de 25 points** remportés avec **2 points d'écart**. S'il y a égalité 2 sets à 2, un cinquième set est joué en 15 points, toujours 2 points d'écart. Ainsi un set peut être remporté avec 32/30 par exemple !

Le terrain est organisé en zones allant de 1 à 6 :

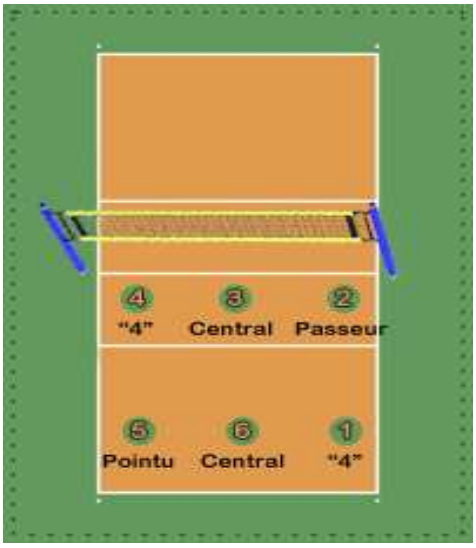

5,6,1 sont les postes arrières et 4,3,2 les postes avants.

Les rôles et les postes sont définis (cf. Les actions et les rôles)

Un joueur qui sert est celui qui est en 1, il continue de servir jusqu'à ce que son équipe perde un échange. Ils sont alors en réception du service adverse. Si le point est remporté, ils reprennent le service, c'est alors que la rotation s'effectue, tout le monde tourne d'un cran et le joueur qui était en 2 vient en 1 et devient serveur. Celui qui était en 1 va en 6 et ainsi de suite…

Tous les points comptent, ainsi si je rate mon service, je perds l'engagement, l'adversaire gagne un point et reprend le service.

Chaque joueur à un rôle bien défini dans l'équipe, ce qui fait qu'un joueur aura toujours une zone de placement à l'avant et une zone de placement à l'arrière. Exemple avec un pointu : **le pointu** joue en 2 à l'avant et en 1 à l'arrière. Cela veut dire que sur les 3 postes avant, une fois la balle engagée (servie) il peut aller rapidement sur sa zone 2 et ainsi « permuter » avec les autres postes avants qui eux aussi rejoignent leurs postes. Donc lorsqu'il est en 3 ou en 4 il attend l'engagement et cours en 2. Lorsqu'il est en 2 il y reste. Il réalise la même chose à l'arrière pour toujours être en 1.

De la même façon **un central** joue en 3 quand il est avant et en 6 quand il est arrière. Et un **attaquant poste 4** joue en 4 quand il est avant et en 5 quand il est arrière. Au moment de l'engagement si un joueur est en faute avec un autre (pas dans sa zone) ou qu'il permute trop tôt, l'arbitre siffle, le point est perdu. Il faut bien attendre que le ballon ait été frappé par le serveur avant de changer de poste.

Le **passeur** est le seul qui peut venir à l'avant en étant arrière. Quand il est sur les postes arrières il va être exclu de la réception (les autres joueurs compensent les zones, par exemple un ailier peut

reculer pour participer à la réception), il se positionne pour pouvoir partir en courant vers la zone 2 ou entre 2 et 3, mais sans faire de faute de position. Ainsi lorsque la réception est réalisée, le passeur a couru à l'avant et à le choix pour ses attaquants : 3 attaquants disponibles à l'avant et il peut aussi faire une passe en dehors des 3 mètres pour un attaquant arrière. Par contre une fois la balle repartie dans le camp adverse, il court se repositionner à l'arrière car il doit rester défendre à son poste 1. Lorsqu'il est arrière, le passeur n'a pas la droit de smasher, contrer ou autre action au filet, il peut juste passer. Les va et vient du peuvent être fatigants pour le passeur si l'échange est long !

Le **libero** ne peut jouer que sur un poste arrière, il remplace le plus souvent le 6 ou éventuellement le 5, mais rarement le 1 car celui-ci (le pointu) est aussi en opposition avec le passeur et si jamais le passeur n'est pas en mesure de passer, c'est généralement le pointu qui passe. Un libero entre et sort entre deux échanges, mais pas au milieu d'une action.

L'entraineur peut effectuer des **changements** (six, un par joueur). Par exemple Tom, central à une petite baisse de niveau, l'entraineur demande un changement de joueur, Bob (qui était sur le banc de touche) entre à la place de Tom et essaie de faire mieux. Au cours du même set, l'entraineur peut faire entrer une fois Bob sur Tom et plus tard refaire entrer Tom sur Bob (Tom reprend sa place) mais pas plus.

Il existe plein de **tactiques** pour varier le jeu et surprendre l'adversaire. Le passeur peut décaler un peu une balle, modifier les trajectoires, accélérer sa balle… Il existe un certain nombre de combinaisons possibles (pipe, déca, demi, courte, accél, fixe, intervalle…) que le passeur annonce discrètement à ses attaquants par des signes avec les doigts, ou oralement.

Les attaquants peuvent faire semblant d'attaquer pour tromper le contre en face… Si le poste 3 est en mouvement, il entraine le poste 3 en face à rester pour le contrer, pendant ce temps-là, le passeur peut faire une passe à un ailier (2 ou 4) et celui-ci n'aura qu'un contreur en face de lui.

En dehors des contacts présentés ci-dessus, au cours de l'échange, la balle peut toucher n'importe quelle partie du corps, même le pied. Cela est comptabilisé comme une touche de balle.

Pour en savoir plus : les règles officielles de la Fédération Internationale de Volley Ball (FIVB), en anglais sur le site www.fivb.org (Official Volley Ball Rules 2013-2016)

Et en français sur le lien http://www.fivb.org/EN/Refereeing-Rules/Documents/FIVB.2011-2012.VB.RulesOfTheGame.Fre.TextfileOnly.2.1.1.pdf

Annexe 2 : Classification de Leriche et Fontaine,

dans l'Artériopathie Oblitérante du Membre Inférieur.

Stade I : Abolition d'un pouls, pas de symptomatologie fonctionnelle.

Stade II : Claudication intermittente

II Faible : Périmètre de marche supérieur à 200 mètres, dit « non gênant »

II Fort : Périmètre de marche inférieur à 200 mètres, dit « gênant »

Stade III : Douleur de décubitus

Stade IV : Troubles trophiques jusqu'à la gangrène

Annexe 3 : Fiche type de bilan pour le syndrome de la main froide

Exploration clinique et Echo Doppler des volleyeurs

Pr P Jégo, Dr Cazalets, Dr Y Rolland, CHR Rennes

Date						
Club						
Nom/ prénom						
Age						
ATCD	Trauma poignet	oui	non			
	Trauma digital	oui	non			
Interrogatoire	Tabagisme (paquets/an) Cannabis Diabète, cholestérol Traitement en cours					
Pratique du sport	Latéralisation	Droitier		Gaucher		
	Poste de jeu Années de jeu Années en professionnel Entrainement/semaine					
Examen clinique	Phénomène de Raynaud	Droit		Gauche		
	Palpation des pouls	Rad D	Uln D	Rad G	Uln G	
	Test d'Allen	+	-	+	-	
	TTB	Droit		Gauche		
	Canal carpien	Droit		Gauche		
	Cicatrices pulpaires	D: oui / non		G : oui / non		
	Signes systémiques	oui / non				
Capillaroscopie						
Echo Doppler		Droit		Gauche		
	Radiale / Ulnaire Profonde / Superficielle II : médiale / latérale III : médiale / latérale					

Annexe 4 : Article issu du journal Le Monde : Le cas de Pierre Pujol.

Ces mystérieux maux du sport : un coup de froid dans la main de Pierre Pujol

Le Monde.fr | 20.12.2011 à 11h38• Mis à jour le 20.12.2011 à 14h29. Propos recueillis par Thomas Héteau.

Le volleyeur Pierre Pujol (à gauche) avec Olivier Kieffer et Guillaume Samica, en équipe de France. | REUTERS/© Anton Denisov / Reuters

Il y a tout juste un an, alors qu'il évolue encore sous les couleurs de Trévise (Italie), le volleyeur Pierre Pujol commence à ressentir les premiers symptômes : d'abord une vive douleur autour du majeur de la main droite, puis très vite le doigt qui devient bleu. Verdict : syndrome de la main froide, une pathologie propre au sport de haut niveau. Si aujourd'hui, le passeur des Bleus a fait son retour sous les filets, il sait que sa carrière aurait pu s'arrêter plus tôt que prévu.

Comment avez-vous réagi à l'apparition des premiers symptômes ?

Pendant l'entraînement, j'ai ressenti une petite douleur autour du majeur et le soir, sous la douche, mon doigt a commencé à devenir froid et bleu. Mais je ne me suis pas vraiment inquiété, je pensais que c'était juste un coup. J'avais connu un épisode similaire deux ans auparavant qui avait disparu au bout de quelques jours, j'ai donc continué les entraînements. Mais peu à peu la douleur s'est propagée dans tout le bras et mon doigt restait froid. À force de jouer dessus, il commençait même à s'ouvrir, mais il ne saignait pas... C'était vraiment très étrange. A partir de là, je me suis dit que ça pouvait être grave. Mais les examens médicaux ne révélaient rien et les responsables du club refusaient de m'arrêter. C'est le sport de haut niveau, c'est comme ça !

Vous avez donc continué à jouer malgré la douleur...

Cela a duré un mois et demi. Et puis un jour, à l'occasion d'un match de Ligue des champions contre Tours, j'ai eu la chance de voir un médecin français qui a tiré la sonnette d'alarme. Selon lui, si je n'arrêtais pas immédiatement, je risquais de perdre mon doigt. Il a été le premier à me dire de penser à moi. En Italie, la situation contractuelle avec le club était très compliquée : les médecins

répétaient que je n'avais rien et que je devais jouer. Jusqu'au jour où j'ai dit stop, j'avais trop mal. Ce n'est pourtant pas dans mon tempérament de me plaindre, mais je n'en pouvais plus. Au pire de la blessure, je souffrais même la nuit. Le doigt était tout blanc et s'ouvrait de plus en plus à cause des crevasses, fréquentes au volley. Et toujours sans saignement... Ce n'était pas beau à voir et surtout très douloureux.

Comment avez-vous réussi à convaincre le staff médical ?

En fait, j'ai dû casser mon contrat avec le club pour pouvoir rentrer en France me faire soigner, c'était la seule solution. J'ai été pris en charge par le Dr Rolland, médecin du CHU de Rennes, qui travaille sur ce syndrome de la main froide. Il m'a énormément rassuré, conseillé, et a mis en place un protocole assez simple : pas de médicaments, mais du repos et du chaud pour ma main. Pendant un peu plus d'un mois, j'ai été interdit de toute activité physique. Puis j'ai repris le sport, petit à petit : de la course à pied, du badminton et du squash. Tout ce que je pouvais faire sans que ma main subisse de chocs trop violents. Progressivement, la douleur s'est atténuée et le doigt s'est refermé.

Combien de temps êtes-vous resté éloigné des terrains ?

Un peu plus de trois mois. C'était une période assez difficile, car je restais enfermé toute la journée sans aucune garantie de guérison. Je me sentais inutile. Heureusement, ma famille et mes amis ont été très présents. J'ai également reçu pas mal de soutien de volleyeurs, dont certains avaient connu le même problème. Je suis ensuite retourné consulter à Rennes et j'ai eu l'autorisation de jouer, d'abord en manchettes et en passes. J'ai repris sans aucune appréhension et, dès les premières sensations, je me suis dit que c'était la fin de la galère. J'étais tellement content.

Dans le milieu du volley, on parle de plus en plus de ce syndrome. Ce n'est pourtant pas quelque chose de nouveau...

En effet, ce problème a toujours existé mais, aujourd'hui, les cas sont en augmentation. Mais ce n'est pas un hasard : le calendrier est de plus en plus chargé, on a davantage de compétitions internationales, on s'entraîne plus, on frappe plus fort... Si vous regardez un match des années 1980 et un match d'aujourd'hui, ça n'a plus rien à voir. Mais si le phénomène augmente, il reste encore méconnu. Heureusement, en France, les médecins sont sensibilisés au problème.

Ce qui n'a pas été le cas en Italie. En voulez-vous aux responsables du club ?

Je leur en veux de ne pas avoir compris que cela pouvait être grave. Le problème avec ce syndrome, c'est qu'autour de toi personne ne comprend pourquoi tu ne parviens plus à jouer correctement. Au service, c'était une catastrophe. Mais j'ai eu la chance d'avoir des coéquipiers plutôt compréhensifs qui étaient de mon côté.

Cet épisode a-t-il changé votre approche du haut niveau ?

Non, pas vraiment. J'ai la chance de pouvoir vivre de ma passion, de me lever chaque matin pour faire ce que j'aime. Mais ça, je l'ai toujours su. Aujourd'hui, cela reste un mauvais souvenir. J'ai refait une batterie d'examens et tout est normal.

Annexe 5 : Le cas d'un jeune volleyeur pris en charge à Rennes et présenté par E. Bocquier.

Histoire de la maladie : Il s'agit d'un volleyeur professionnel Tunisien de 22 ans, attaquant droitier qui s'est plaint d'épisodes d'engourdissement de la main droite lors de matchs avec aggravation progressive des symptômes. On retrouve la notion d'épisodes de cyanose douloureuse de la main droite pendant les matchs, puis permanents, interdisant tout effort (y compris le footing).

Antécédents : il n'existe pas d'antécédents personnels ou familiaux particuliers.

On note une intoxication tabagique modérée (1/2 paquet par jour pendant deux ans). Le patient joue au volley depuis 12 ans, en équipe nationale depuis 5 ans. Son entraînement hebdomadaire habituel est de 15 heures par semaine.

L'examen clinique on retrouve : un patient mesurant 1,96m et pesant 80 kg. Une main droite fraîche, cyanosée. L'absence de pouls radial ou ulnaire. Aucun syndrome du défilé thoraco-brachial n'est mis en évidence ni de syndrome du canal carpien. On ne retrouve pas d'anomalie du côté gauche. Il n'est pas retrouvé d'anomalie au bilan biologique standard.

L'Echo-Doppler permet d'objectiver une thrombose semi récente de l'artère ulnaire associée à une thrombose de l'arcade superficielle, ainsi qu'une thrombose récente de l'artère radiale.

L'évolution clinique est favorable avec l'arrêt du sport, du tabac et la mise en place d'un traitement anticoagulant par HBPM à dose curative pendant quatre semaines a été débuté avec un relais par antiagrégants Aspégic 250mg. Sur le contrôle écho-doppler réalisé à 3 mois, il est noté une reperméabilisation des artères ulnaire, radiale et de l'arcade superficielle.

Le patient a été revu à 6 mois, il n'avait aucune plainte douloureuse ni gène, ayant respecté le sevrage tabagique et le repos absolu, toujours traité par ASPEGIC 250.

Le contrôle écho-doppler a permis de mettre en évidence un reperméabilisation complète des artères radiale et ulnaire droite. Les artères digitales restent cependant assez grêles à droite comme à gauche avec une plus grande difficulté à retrouver les artères digitales droite (flux plus lent et irrégulier). Il est important de noter que l'artère médiale du 4ème doigt droit était particulièrement grêle avec un remplissage incomplet, ceci pouvant correspondre à un équivalent de séquelle.

Nous avons effectué des propositions afin d'éviter la récidive : Maintien au repos pour trois mois supplémentaires. Sevrage tabagique. Reprise progressive du jeu. Adaptation du poste. Port d'un gant en néoprène.