DIPLÔME INTER-UNIVERSITAIRE DE RÉÉDUCATION
ET D'APPAREILLAGE EN CHIRURGIE DE LA MAIN 2011-2013

Université Joseph Fourier
Faculté de médecine de Grenoble

C.H.U de Grenoble
Professeur F. Moutet

LA TENOSYNOVITE de DE QUERVAIN

Jury : Pr. Philippe Pelissier (Bordeaux)

M. Jean-Claude Rouzaud (Montpellier)

Pr. François Moutet (Grenoble)

BOUILLOT Florence

Kinésithérapeute - Centre de la Main d'Angers

Je tiens à remercier le Pr. François Moutet et l'ensemble des intervenants de la formation Inter-Universitaire de Rééducation et d'Appareillage en Chirurgie de la Main, pour leur investissement et leur partage passionné.

Je remercie l'équipe du Centre de la Main d'Angers et particulièrement le Dr Guy Raimbeau, Dr Fabrice Rabarin et Frédéric Degez qui m'ont accompagnée lors de l'élaboration de ce travail écrit et qui me soutiennent quotidiennement dans ma pratique en rééducation de la main.

Je n'oublie pas mes proches et leur encouragement au cours de la réalisation chronophage de ce travail écrit. Merci pour votre patience.

A mes collègues de DIU.

Ces semaines de formation ont été riches et enthousiastes grâce à leur présence.

Ténosynovite de De Quervain

Sommaire

1 INTRODUCTION 4
2 LA MALADIE 4
2.1 Signes cliniques 5
2.2 Diagnostics différentiels 7
2.3 Facteurs associés à la maladie 8
3 ANATOMIE - Histopathologie 9
3.1 Description anatomique des 2 muscles concernés 9
3.2 Description fonctionnelle de ces muscles 11
3.3 Description de la structure tendineuse normale 12
3.4 Description de la structure tendineuse pathologique 13
3.5 Pourquoi le 1er compartiment dorsal ? 15
4 TRAITEMENT 17
4.1 1er temps thérapeutique : traitement conservateur 17
4.1.1 Les anti-inflammatoires non stéroïdiens 17
4.1.2 L'orthèse 18
4.1.3 Les corticostéroïdes 19
4.1.4 La rééducation 20
4.1.5 Evaluation des traitements dans la littérature 21
4.2 2ème temps thérapeutique : l'intervention chirurgicale 21
4.3 Logigramme face à la ténosynovite de De Quervain 24
5 Conclusion 25
6 Références bibliographiques 26

1 INTRODUCTION

La ténosynovite de De Quervain (De Quervain's Disease, DQD) a été décrite pour la 1ère fois par Fritz De Quervain, chirurgien suisse assistant de Theodor Kocher, en 1895. D'origine idiopathique, elle se compose d'une douleur en regard de la styloïde radiale sur le trajet des tendons des muscles long abducteur du pouce et court extenseur du pouce. Cette douleur est provoquée à la palpation de cette zone, à l'étirement et/ou à la contraction contrariée de ces muscles.

Plusieurs termes sont utilisés pour cette pathologie : tendinite, ténosynovite sténosante, maladie de la lavandière, etc. La multiplication du vocabulaire traduit la difficulté à établir un tableau histopathologique précis. Les préfixes « téno » et « syno » dirigent vers les structures concernées : le tendon et la synoviale. Le suffixe « ite » appelle un processus inflammatoire, l'expression « sténosante » appelle un processus mécanique. La « lavandière » suggère la gestuelle et l'usure progressive par sur-utilisation.

Face à ce constat, quels sont les traitements proposés ?

2 LA MALADIE

La DQD est une ténosynovite constrictive du 1er compartiment dorsal des extenseurs par inadéquation de rapport entre le contenant, la gaine fibreuse, et son contenu, les tendons du long abducteur du pouce (APL) et du court extenseur du pouce (EPB).

Avant la description de De Quervain, elle a été préalablement décrite dans les traités d'anatomie en 1892 par Paul Jules Tillaux (1), chirurgien et anatomiste français, et par Henry Gray en 1893.

La DQD est une pathologie tendineuse à caractère sténosant. L'inadéquation du rapport contenant/contenu génère un frottement répétitif des tendons lors de leur passage dans le 1er compartiment dorsal. Ce frottement entraine progressivement un épaississement de la gaine et une usure des structures tendineuses.

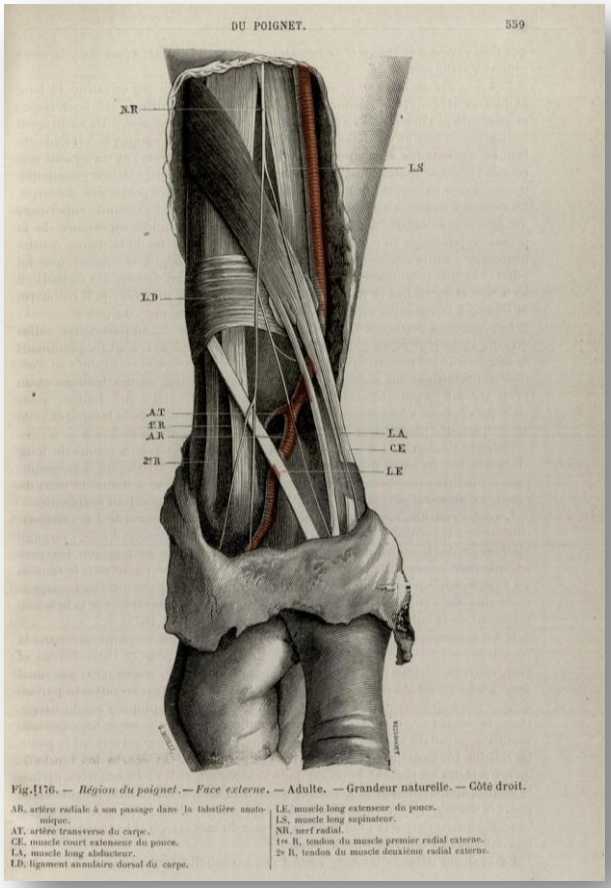

Figure 1 Planche d'anatomie p.559 par Tillaux

Son étiologie est mal définie. L'usure du tendon évolue à bas bruit. Les signes cliniques apparaissent lors d'une sollicitation prolongée du pouce et du poignet. Cette sollicitation déclenche une inflammation locale qui perdure avec une augmentation du contenu de la gaine.

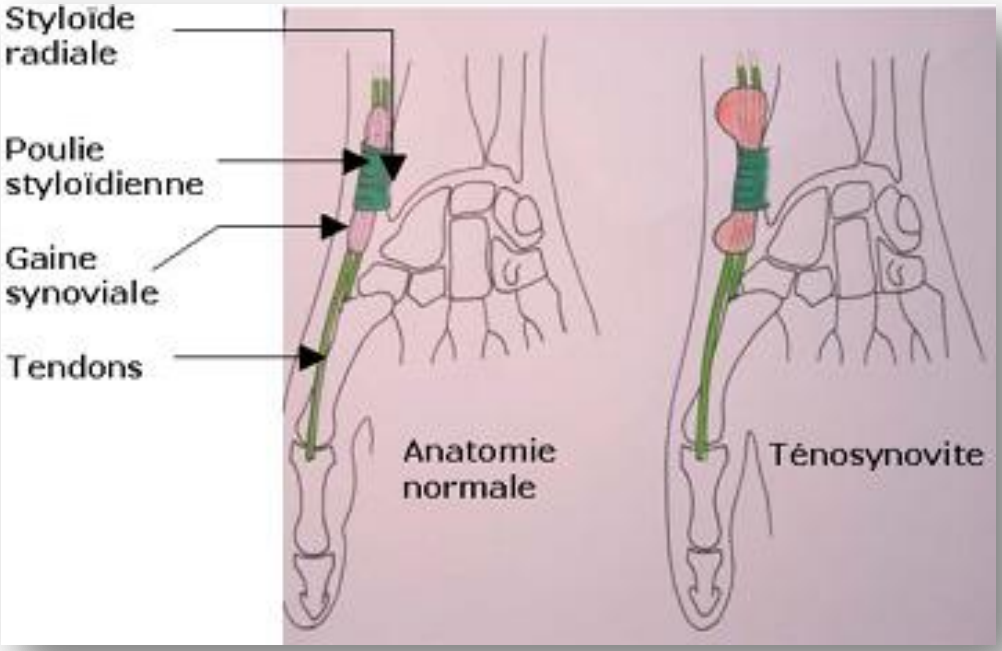

Figure 2 Inadéquation contenant-contenu (2)

2.1 Signes cliniques

Le motif de consultation pour cette pathologie est le phénomène douloureux. L'interrogatoire permet de cibler une douleur au bord radial du poignet qui apparait surtout à l'effort puis, à un stade plus avancé, de façon permanente. Les douleurs peuvent parfois diffuser dans l'avant-bras. L'observation du poignet laisse parfois apparaitre un œdème localisé au 1er compartiment dorsal.

Figure 3 Œdème localisé

Les douleurs peuvent être reproduites :

- à la palpation en regard des tendons concernés au niveau de la styloïde radiale.
- lors d'une contraction contrariée des muscles concernés.
- lors d'une manœuvre de mise en étirement des muscles concernés : Test de Finkelstein (1930) [in (3)]. Dans la description princeps de Finkelstein, l'avant-bras est stabilisé. Le poignet en rectitude avec le pouce en flexion dans la paume est emmené passivement en inclinaison ulnaire par l'examinateur. Par contre, ce test est parfois retrouvé positif dans le syndrome de l'intersection. En pratique courante, une extension du pouce contrariée, avec l'inter-phalangienne maintenue en flexion, est demandée dans la position finale du test de Finkelstein pour sensibiliser le test.
  Eichoff a précédemment décrit, en 1927, un test similaire où le pouce est enserré par les doigts longs avant d'emmener le poignet en inclinaison ulnaire douloureuse [in (3)].

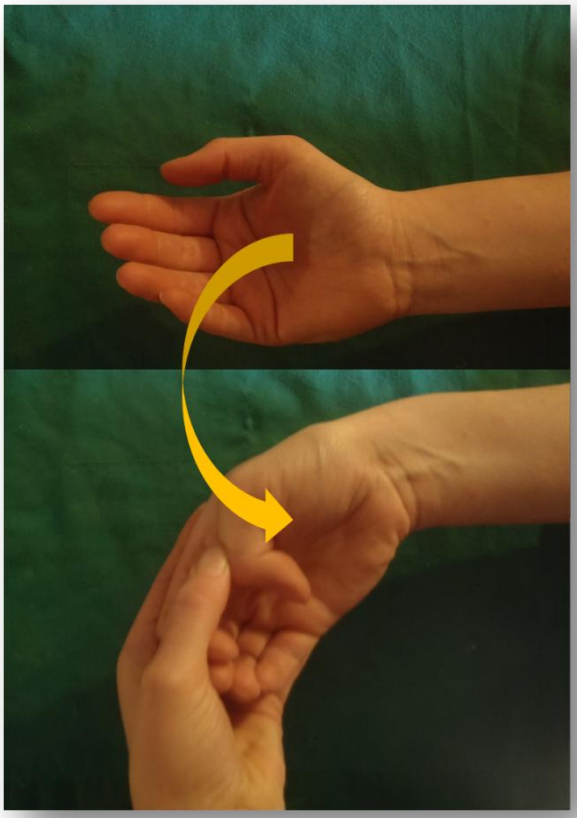

Figure 4 Test de Finkelstein

- lors d'un test en hyperflexion du poignet en maintenant une abduction contrariée du pouce. Ce test serait, selon une étude de Berghs et coll., plus fiable que le test de Finkelstein (4).

L'échographie peut compléter la démarche diagnostique grâce à l'observation rapide et non invasive des tendons dans le 1er compartiment. Elle permet de détecter la présence d'un septum séparant les tendons APL et EPB et d'évaluer une augmentation du volume des tendons, un épaississement du rétinaculum dorsal (effet sténosant) et plus rarement une augmentation de

l'espace occupé par le liquide synovial (synovite). Ces observations complètent le diagnostic clinique d'une ténosynovite de De Quervain (3).

La radiographie standard permet d'apprécier l'état ostéoarticulaire. Dans la forme typique pure, elle est normale, tout au plus une mini excroissance des berges osseuses du premier compartiment est visualisée sur une incidence tangentielle ou de faux profil du radius.

2.2 Diagnostics différentiels

Plusieurs pathologies peuvent être évoquées lors d'un tableau douloureux dans la zone de la styloïde radiale. L'interrogatoire et l'examen clinique permettront d'écarter :

- Le syndrome du croisement ou de l'intersection : le conflit est plus en proximal par rapport à la styloïde radiale (3 à 4 travers de doigts). Il se produit lors du passage des tendons de l'APL et l'EPB sur les tendons des court et long extenseurs radiaux du carpe, créant une inflammation de la bourse séreuse séparant ces tendons. La palpation permet de distinguer les 2 pathologies grâce à la différence de localisation des douleurs et la sensation d'une crépitation dans le syndrome de l'intersection. La description de l'aï crépitant est attachée par Tillaux à la description princeps de la DQD, traduisant une douleur fulgurante et une crépitation palpable (1). Maintenant, la majorité des auteurs réserve l'appellation « aï » pour le syndrome du croisement.

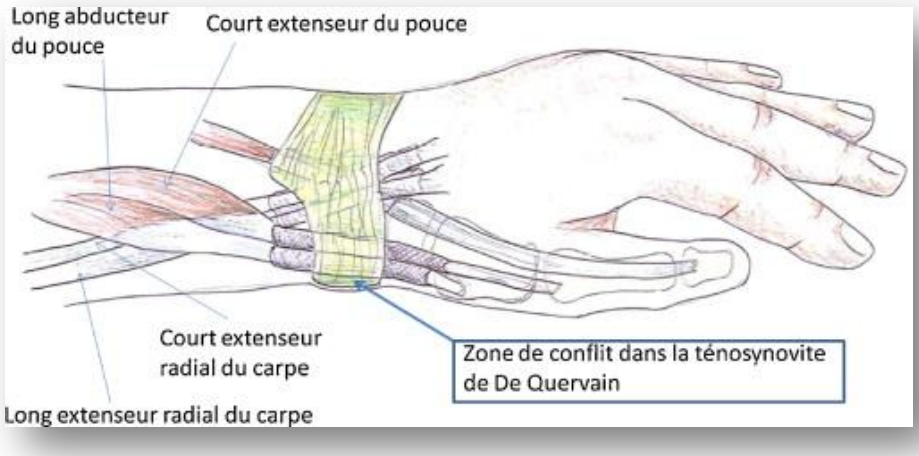

Figure 5 Le croisement des tendons APL et EPB avec les extenseurs du carpe est plus proximal que la zone de conflit de la ténosynovite de De Quervain (5)

- La névrite radiale de Wartenberg : neuropathie par compression de la branche superficielle sensitive du nerf radial par les tendons de l'APL et l'EPB. La description de la douleur renseigne sur une atteinte nerveuse plutôt que tendineuse. Le patient décrit une douleur à type de brûlures et/ou de paresthésies sur la face dorsale du 1er espace de la main et de la base du pouce. La douleur peut être déclenchée lors de la manœuvre de mise en tension de la branche radiale par « essorage » du membre supérieur en rotation interne d'épaule, extension de coude, pronation et flexion de poignet.

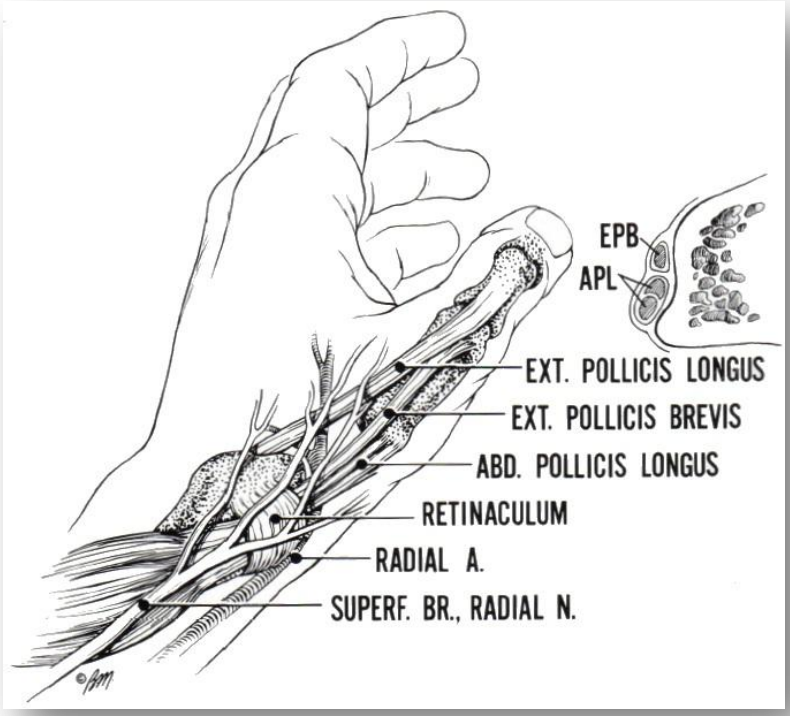

Figure 6 Branche superficielle du nerf radial. Schéma par Froimson (6)

- L'arthrose développée à la base du pouce. Plusieurs foyers arthrosique peuvent entretenir des douleurs dans la région de la styloïde radiale : la rhizarthrose (articulation trapézo-métacarpienne), l'arthrose scapho-trapézienne et le 1er stade du SLAC wrist (arthrose scapho-radiale). Il peut s'agir évidemment de l'association de ces différents foyers arthrosiques. Pour écarter cette pathologie, la radiographie est l'outil diagnostique idéal.

Un examen précis permet de distinguer clairement la présence d'une ténosynovite de De Quervain et parfois de constater l'association des autres syndromes (notamment la névrite et l'arthrose).

2.3 Facteurs associés à la maladie

Des prédispositions congénitales sont retrouvées dans de nombreux cas d'études telles une duplication du tendon de l'APL et la présence de sous-compartiments dans la gaine du 1er compartiment des extenseurs. Ces variations anatomiques sont détaillées plus loin.
La maladie de De Quervain est plus fréquemment observée chez les femmes que chez les hommes, notamment en période de maternité ou de ménopause où le contexte hormonal peut favoriser la modification du rapport contenant/contenu.

Par contre, il n'y a pas de lien apparent entre la latéralité et la survenue de la pathologie. Les chocs traumatiques entrainant l'apparition de la DQD ne représentent qu'un faible pourcentage des cas observés. Pour l'instant, il n'existe pas d'études valables démontrant la responsabilité de l'activité dans le déclenchement de la DQD (7). Néanmoins, le travail est considéré comme un facteur

favorisant l'apparition des symptômes de la DQD dans les contextes de répétition du geste, d'inclinaison ulnaire du carpe et de pronation.

3 ANATOMIE - Histopathologie

3.1 Description anatomique des 2 muscles concernés

Les corps musculaires de l'APL et l'EPB sont situés à la face profonde postérieure de l'avant-bras. L'APL est plus volumineux et recouvre en partie le corps musculaire de l'EPB. Ils sont innervés par le nerf interosseux postérieur, branche profonde motrice du nerf radial, et ils sont vascularisés par les branches collatérales de l'artère interosseuse postérieure.

- le long abducteur du pouce ou Abductor Pollicis Longus (APL)

Son origine est sur les faces postérieures de l'ulna, de la membrane interosseuse et du radius. Son corps musculaire est souvent individualisable en 2 chefs (superficiel et profond) avec une individualisation des innervations (8). Son insertion tendineuse distale est sur la base du 1er métacarpien de façon constante et souvent sur le trapèze. Il existe parfois quelques expansions sur le court abducteur du pouce et d'autres muscles de la loge thénarienne. L'APL se compose de plusieurs digitations tendineuses dans ¾ des cas (9).

- le court extenseur du pouce ou Extensor Pollicis Brevis (EPB)

Son origine est plus distale que l'EPB sur les faces postérieures de l'ulna, de la membrane interosseuse et du radius. Son insertion tendineuse distale se fait sur la face dorsale de la base de la 1ère phalange.

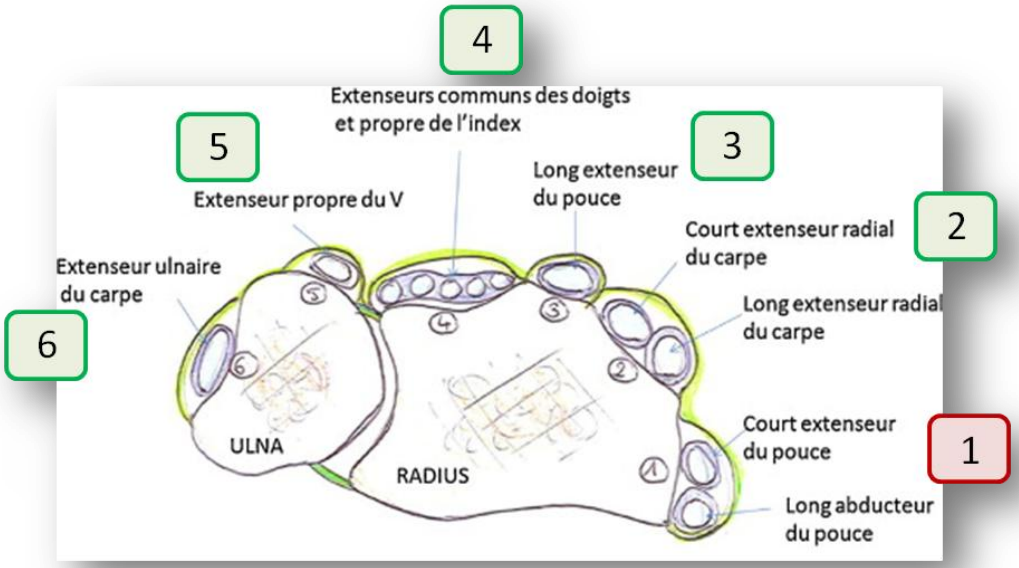

Figure 7 Compartiments des tendons extenseurs –Nguyen et coll. modifié (5)

Les 2 tendons glissent dans le 1er compartiment dorsal et constituent le bord radial de la tabatière anatomique. L'APL est latéral et antérieur tandis que l'EPB est latéral et postérieur. Ce 1er

compartiment est un tunnel ostéo-ligamentaire d'environ 1cm de long, formé par le radius et la structure fibreuse du ligament dorsal du carpe qui constitue une poulie de réflexion. La gaine synoviale enveloppant les tendons est plus étendue, approximativement de la jonction musculo-tendineuse aux insertions tendineuses distales.

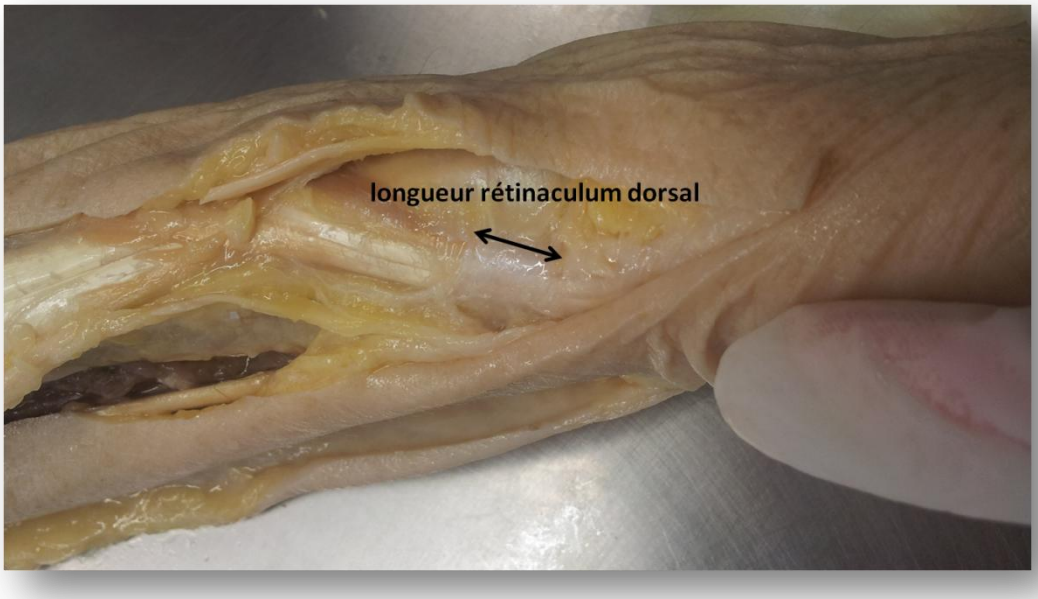

Figure 8 Rétinaculum dorsal du 1er compartiment

Les variations anatomiques répertoriées dans la littérature portent sur la duplication partielle ou totale du 1er compartiment (7) et sur la duplication du tendon APL parfois jusqu'à 9 duplications (10). Giles note déjà en 1960 que « la description anatomique standard est l'exception plutôt que la règle (11). Dans le processus d'évolution, l'EPB est une structure jeune. Ce muscle est individualisé de l'APL uniquement chez les gorilles et les humains. Il est encore absent chez l'homme dans 5 à 7% des cas (6).

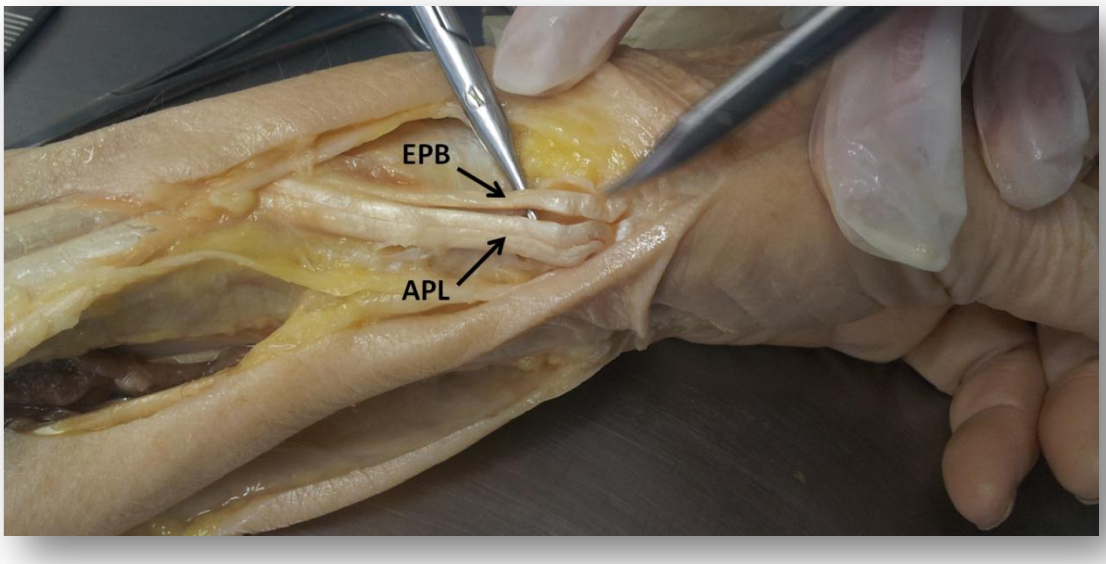

Figure 9 Observation des tendons APL et EPB après section du rétinaculum

3.2 Description fonctionnelle de ces muscles

Conventionnellement, la fonction musculaire est décrite par les mouvements générés par la contraction concentrique des muscles, ainsi :

- L'EPB est abducteur du pouce dans le plan frontal. Il participe à l'extension de la Métacarpo-phalangienne (MP) et à l'extension/rétropulsion de la Trapézo-métacarpienne (TM).
- L'APL produit l'abduction et l'antépulsion de la colonne du pouce. Il participe à la stabilisation du carpe, à l'opposition de la colonne du pouce et, si le poignet est en extension, il est rétropulseur du pouce.

La multiplicité des digitations de l'APL, dont notamment l'insertion sur le trapèze, serait un facteur de stabilité de la TM. Cette insertion trapézienne confère également au muscle le rôle d'abducteur du carpe et non uniquement de la colonne du pouce (9).

Pourtant les muscles du poignet sont plus fréquemment utilisés comme stabilisateurs et freinateurs, ils travaillent davantage en isométrique ou en excentrique. L'APL et l'EPB ont notamment une composante freinatrice de l'inclinaison ulnaire et de la flexion du poignet dans les positions en pronation d'avant-bras. Ils participent à la stabilisation des os du carpe pour les mouvements fins comme pour les mouvements de force. Dans cet axe de mouvement, ces 2 muscles s'inscrivent dans une chaîne musculaire globale dorsale stabilisatrice avec les épicondyliens latéraux, les rotateurs externes de l'épaule et les stabilisateurs du scapulum.

Physiologiquement, le carpe fonctionne très peu dans les plans anatomiques sagittal et frontal. Les activités fonctionnelles se font le plus souvent dans la diagonale du poignet en extension radiale et flexion ulnaire de poignet. C'est la diagonale du «lancer de fléchette » (dart throwing motion) où les os du carpe sont les plus stables. L'APL et l'EPB, associés aux extenseurs radiaux du carpe, viennent en muscles antagonistes du Fléchisseur ulnaire du carpe (FCU) dans ce mouvement. Ils réalisent une contraction concentrique lors de l'extension radiale du carpe et donc de la prise d'objet avec adaptation de la position du poignet. Lors du lancer en flexion ulnaire du carpe, ils contre-balancent l'action du FCU par une contraction excentrique d'ajustement du geste.

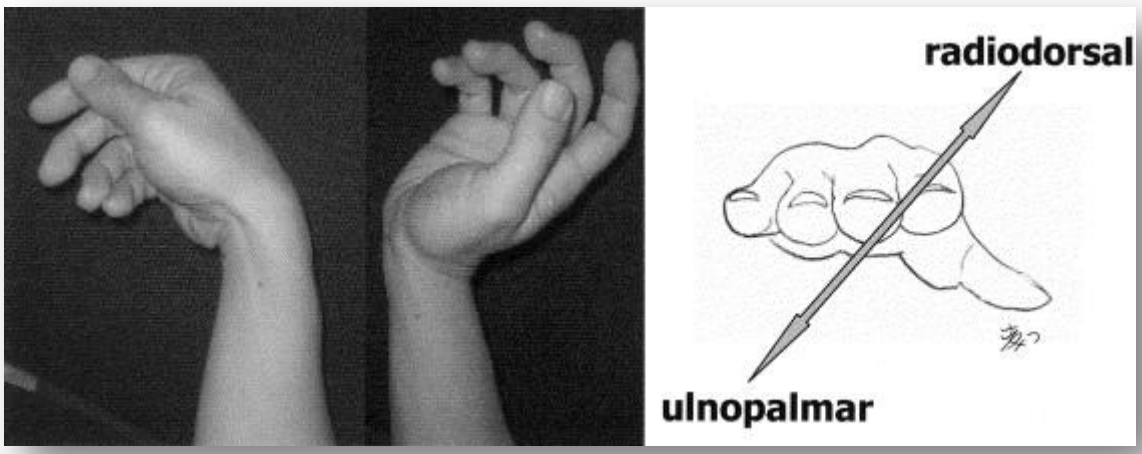

Figure 10 Le lancer de fléchettes ou Dart throwing motion (12)

3.3 Description de la structure tendineuse normale

Le tendon est une structure fibreuse reliant les fibres du corps musculaire contractile à l'os. Cette jonction passive transmet la force et participe au mouvement. Ce tissu conjonctif est essentiellement constitué de collagène. Ces fibres de collagène confèrent au tendon une grande résistance et rigidité notamment par leurs multiples liaisons entre elles et leur organisation en parallèle dans l'axe longitudinal du tendon. Elles sont issues des fibroblastes. Le tendon est aussi constitué de substance fondamentale qui permet la cohésion de l'ensemble des constituants du tendon, d'une faible quantité d'élastine et de 70% d'eau (13).

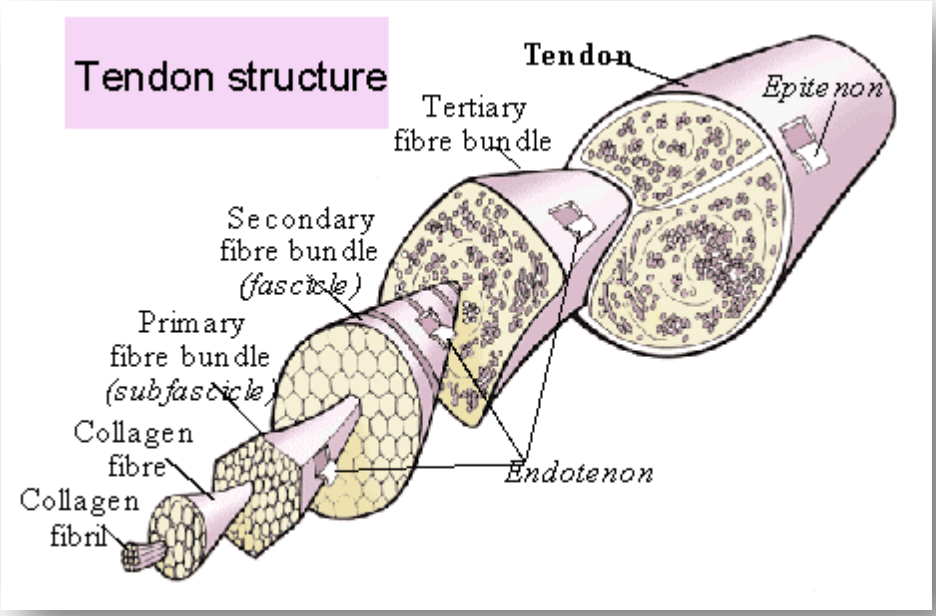

Figure 11 Structure du tendon (de Jozsa & Kannus) (14)

Le tendon est entièrement recouvert d'un tissu fin appelé épitendon. Ce tissu reçoit la vascularisation artério-veineuse, lymphatique et des rameaux nerveux. Autour du tendon, au contact de l'épitendon, existe parfois un espace nommé paratendon constitué de cellules synoviales, de fibres de collagène et d'élastine. L'ensemble épitendon et paratendon est alors appelé péritendon. Cette structure est retrouvée dans les zones de contraintes mécaniques plus importantes, par exemple lors du passage des tendons de l'APL et l'EPB dans le 1er compartiment dorsal (14). Ainsi les tendons de l'APL et de l'EPB subissent des forces de compression contre la poulie styloïdienne lors de leur mise en tension en mouvement d'extension de poignet et abduction de la colonne du pouce, ou contre la styloïde radiale lors des mouvements de flexion de poignet et d'adduction du pouce. Cette gaine synoviale assure une protection des tendons en diminuant les forces de frictions et favorisant leur glissement.

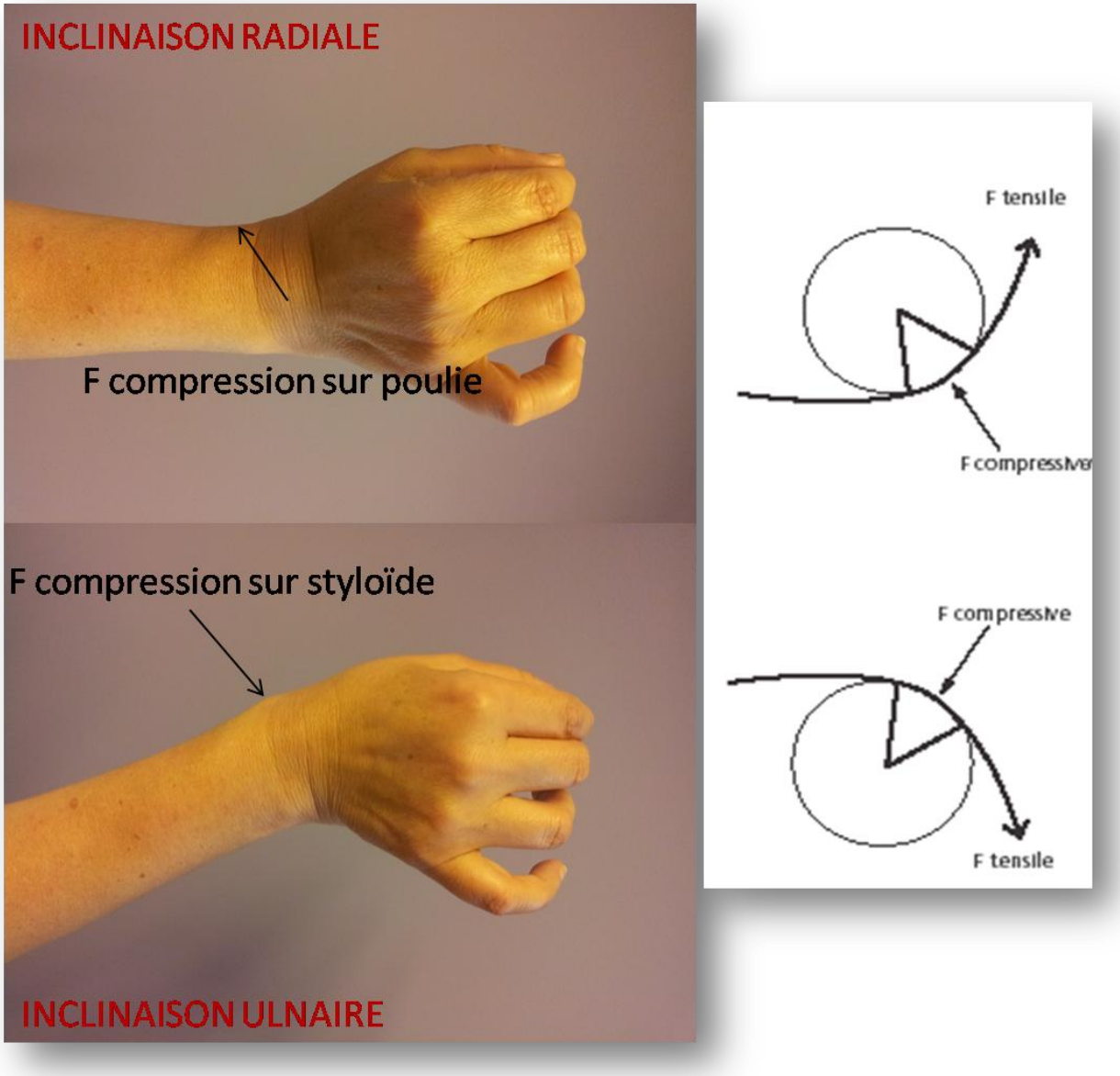

Figure 12 Principe de force de compression en fonction de la force de tension des muscles APL et EPB

3.4 Description de la structure tendineuse pathologique

Dans les tendinopathies, de nombreuses études mettent en évidence une usure de la structure tendineuse et plus rarement un phénomène inflammatoire. A cette remarque, le choix du terme généraliste de tendinopathie ne peut être affiné que par une étude histopathologique. Cette recherche révèle souvent une dégénérescence intratendineuse non inflammatoire des fibres de collagène et une production inorganisée de fibrilles en faveur d'une tendinose et, plus rarement, un phénomène inflammatoire souvent associé à une rupture du tendon (15). Selon Clarke et coll., la DQD serait un phénomène intrinsèque au tendon. Leur étude sur 23 cas symptomatiques et 24 cas contrôles montrent chez les cas symptomatiques une dégénérescence du tissu mucoïde systématique du tendon qui est absente chez le groupe contrôle. Aucune trace d'inflammation n'a

été retrouvée dans le groupe symptomatique. Il défend donc une étiologie dégénérative de la maladie de De Quervain. Les études de Meachim et Roberts (1969) et d'Ippolito et coll. (1985) et de Read et coll. (2000) corroborent sa pensée (16). Clarke suggère que la composante inflammatoire n'est pas systématique dans cette pathologie mais qu'elle peut être un phénomène surajouté au regard des autres études sur le sujet (17).

L'usure tendineuse est progressive et longtemps asymptomatique. Le tendon subissant des contraintes constantes ne régénère pas suffisamment de cellules pour combler la dégénérescence tissulaire.

Progressivement la structure du tendon s'affine en ayant un aspect désorganisé en « dentelle » et donc plus fragile.

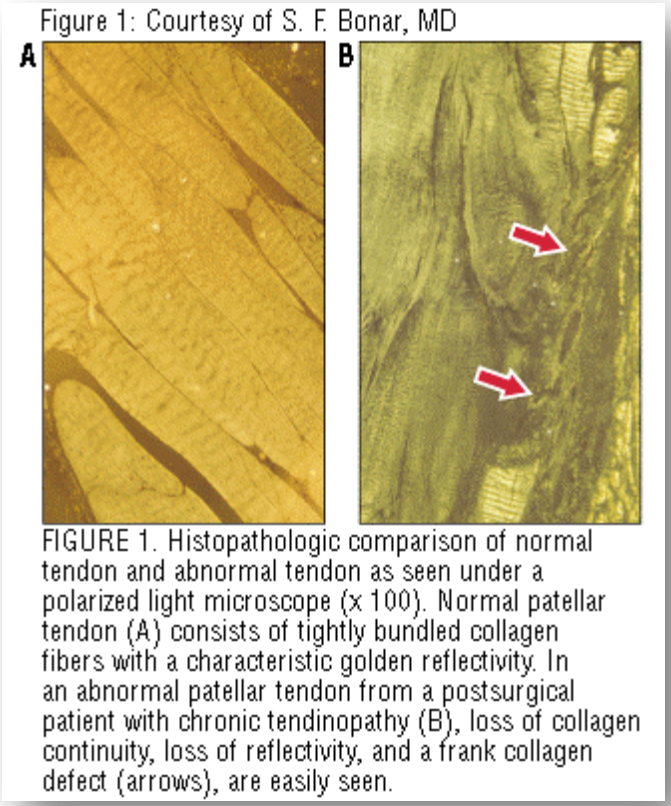

Figure 13 Khan, observation de l'usure tendineuse (12)

Dans le cas des tendons APL et EPB, le paratendon peut devenir pathologique, notamment lorsqu'une protubérance osseuse est marquée au niveau des berges d'insertion de la poulie (14).

Il s'installe alors un phénomène d'inflammation de l'enveloppe synoviale péritendineuse. Tandis que la tendinose évolue silencieusement cliniquement, la paratendinopathie, ou synovite, est bruyante par apparition d'un œdème et d'une hyperémie localisée. Ces signes cliniques sont la traduction visible de la dégénérescence du tissu mucoïde, de la fibrose et de la prolifération vasculaire dues à l'inflammation (15).

Quelle que soit son étiologie, la DQD se résumerait ainsi à une tendinose associée à une paratendinite, selon la terminologie de Leadbetter (18).

Figure 14 Protubérance osseuse marquée sur le radius

3.5 Pourquoi le 1er compartiment dorsal ?

La DQD est une maladie du tendon suivie d'une réaction de la synoviale en regard du tendon. La présence de cette synovite est variable. Elle est décrite au niveau du 1er compartiment dorsal des extenseurs et non pour les 5 autres compartiments.

Si la pathologie se développe à cette localisation plutôt que dans un autre compartiment, l'hypothèse d'un problème principalement biomécanique peut être posée. En effet, cette zone n'est pas uniquement deux tendons dans une gaine fibreuse mais une grande variabilité de possibilités anatomiques. Le tendon de l'APL est quasi-systématiquement décrit avec des subdivisions tendineuses de 2 à 9 (10). Celui de l'EPB est plus rarement décrit avec des subdivisions mais elles sont parfois observées, notamment jusqu'à 3 dans une étude de Shiraishi et coll. (19).

Le 1er compartiment est souvent sous-compartimenté par d'autres septa fibreux pouvant constituer anatomiquement un « compartiment 1bis » propre au tendon de l'EPB. Shiraishi et coll. ont réalisé une étude anatomique sur 159 mains et détaillé les variations de septum à l'intérieur du 1er compartiment. Ils ont utilisé la description des 4 catégories détaillées par Hiranuma et coll. et ont répertorié 3 autres catégories (19). La majorité de leurs cas (47,8%) appartenait à la catégorie A où les tendons EPB et APL sont, comme communément décrit, dans la même gaine. La catégorie B représentait aussi un large échantillon (30,8%) avec des tendons contenus chacun dans une gaine propre. La catégorie C était représentée dans 13,2% des cas, où les tendons sont partiellement séparés dans des gaines. Les autres catégories n'étaient pas ou peu observées : absence de tendon EPB (0%), tendons EPB et APL anatomiquement distincts mais sans sous-compartimentation, EPB retrouvé dans la structure de l'APL. Cette étude met en évidence que la sous-division du 1er compartiment n'est pas exceptionnelle dans la population.

Figure 15 Visualisation de 9 divisions du tendon APL (10)

Par ailleurs, la jonction musculo-tendineuse de l'EPB est très distale, proche du 1er compartiment. Lors de mouvements de mise en tension du muscle, notamment pendant la manœuvre de Finkelstein, deux effets sont observés : le corps musculaire vient s'engager dans la gaine fibreuse (bulk effect) et le tissu synovial entourant les deux tendons est mis en tension (tethering effect). Ces deux effets peuvent également être des facteurs favorisant la DQD (20).

Ce contexte de variabilité anatomique peut expliquer l'origine de cette localisation de ténosynovite. Les contraintes anatomiques corrélées à une combinaison de mouvements de la colonne du pouce et du poignet sur une durée prolongée seraient suffisantes pour développer cette maladie. La DQD est une maladie répertoriée chez les interprètes en langue des signes (tableau 57C des maladies professionnelles). Cette activité ne traduit pas de notion de force ou de résistance aux mouvements mais surtout une grande mobilité et dextérité de la main et des doigts sur des périodes longues avec un niveau de concentration intense. La DQD n'est donc pas forcément corrélée à la notion de force mais davantage à celle de mouvement et de durée dans un contexte anatomique contraint.

D'autre part, les muscles EPB et APL s'inscrivent dans une chaine musculaire postérieure (épicondyliens latéraux, rotateurs latéraux d'épaule, stabilisateurs du scapulum). L'évolution humaine a permis de changer la finalité du membre supérieur. En position quadrupédique, le membre supérieur avait une fonction essentielle d'appui en chaine fermée. Au passage à la bipédie, le membre supérieur s'est développé en chaine ouverte permettant la qualité de « chasseur-cueilleur ». Cette évolution transforme la physiologie des muscles du membre supérieur.

Chez l'homo sapiens, l'APL et l'EPB forment le maillon distal d'une structure de stabilisation de muscles à prédominance tonique. Cette chaine est en lien avec la chaine postérieure rachidienne assurant la position érigée et la stabilisation des scapula. Dans le fonctionnement global du membre supérieur, cette chaine postérieure stabilisatrice vient contre-balancer la chaine musculaire

antérieure à prédominance phasique (fléchisseurs des doigts, du poignet, du coude, pronateurs et rotateurs médiaux d'épaule). L'orientation quotidienne du membre supérieur est essentiellement dirigée vers la pronation et la prise d'objets. Ces activités sollicitent la chaine musculaire antérieure en raccourcissement et parallèlement placent la chaine postérieure en allongement. Selon la physiologie musculaire, un muscle en position d'allongement maximal est en insuffisance passive et sollicite davantage son tissu collagénique et ses aponévroses que ses fibres musculaires contractiles.
Dans cette logique positionnelle, l'EPB et l'APL sont surtout sollicités en maintien isométrique ou travail de frein de pronation et d'inclinaison ulnaire de poignet dans des positions d'allongement de leurs corps musculaires. Ils travaillent sur leurs structures fibreuses collagéniques et aponévrotiques, favorisant à long terme leur usure. Cet allongement musculaire est majoré en pronation pour une raison anatomique. La pronation est en effet incomplète si elle est limitée à l'avant-bras (mesurée entre 60° et 80°). Pour obtenir les derniers degrés de pronation, une compensation possible est de solliciter le carpe en torsion. Les muscles EPB et APL interviennent alors en frein du carpe. L'autre compensation de cette fin de pronation est l'abduction rotation médiale de la gléno-humérale.

Les muscles EPB et APL sont dans une structure anatomique contrainte au niveau du 1er compartiment dorsal par les variations anatomiques et les positions en allongement fonctionnel. Ils subissent alors des contraintes sur leurs structures tendineuses. Cette combinaison peut expliquer la localisation de la DQD.

4 TRAITEMENT

4.1 1er temps thérapeutique : traitement conservateur

Le traitement de la DQD est de prime abord non-chirurgical. Il comprend les antalgiques, les anti-inflammatoires non stéroïdiens (AINS) en application locale ou per-os, mais aussi l'injection de corticostéroïdes ainsi qu'une mise au repos des tendons (orthèses). L'efficacité de ces traitements reste difficile à isoler puisque fréquemment associés.

4.1.1 Les anti-inflammatoires non stéroïdiens

La combinaison des AINS et de l'orthèse a été évaluée par Lane et coll. Son échantillon montre une amélioration de 88% chez les patients aux symptômes minimes et seulement 32% chez ceux ayant des symptômes modérés à sévères. L'étude de Weiss et coll. montre, quant à elle, une meilleure amélioration lors d'administration d'AINS seuls plutôt que d'AINS associés à l'immobilisation.

Ilyas considère que l'association d'AINS et d'immobilisation peut être qualifiée de soin palliatif pour améliorer le confort du patient, limiter l'évolution de l'usure et retarder l'intervention chirurgicale (21).

4.1.2 L'orthèse

Une immobilisation rigide orthétique est souvent utilisée. Son objectif est le repos forcé des tendons dans l'esprit d'un « court-circuit » : supprimer l'irritation des contraintes biomécaniques pour diminuer les lésions internes du tendon et l'inflammation de la synoviale.

Une orthèse sur-mesure doit respecter un cahier des charges précis. Elle est réalisée en position anatomique en immobilisant le poignet et la colonne du pouce dans l'alignement du radius. Cet alignement doit être respecté pour éviter une mise en tension de la poulie de réflexion (si le pouce est en abduction) ou une compression sur la styloïde radiale (si le pouce est en adduction ou le poignet en inclinaison ulnaire).

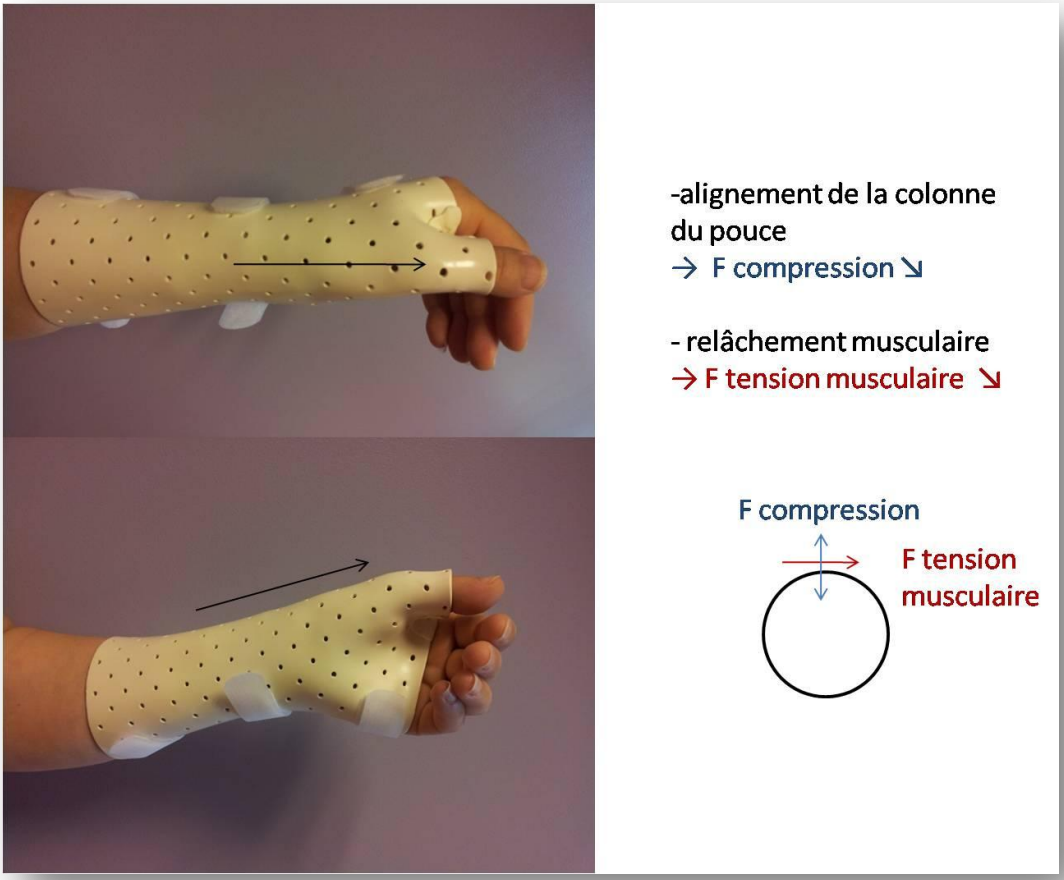

Figure 16 Orthèse de repos

Seule l'inter-phalangienne du pouce est laissée libre car la course du tendon du Long Extenseur du Pouce n'est pas concernée. La métacarpo-phalangienne est immobilisée pour neutraliser l'EPB. Elle pourrait théoriquement être laissée libre si seul le tendon APL était pathologique.

Une chambre d'éviction est formée en regard de la zone douloureuse pour éviter une compression et majoration du phénomène inflammatoire et le risque de compression des branches superficielles du nerf radial.

L'éducation du patient est primordiale pour que l'orthèse soit bien positionnée. Les velcros de stabilisation ne sont pas trop appuyés au niveau de la zone en souffrance. Par contre les autres

velcros sont serrés, en particulier en proximal, pour neutraliser tout bras de levier interférant sur le poignet. Le patient doit l'enfiler et la retirer dans l'axe de la colonne du pouce pour limiter la mise en tension des tendons. Une fois installé dedans, il doit se « reposer » en relâchant sa vigilance musculaire.

Cette orthèse n'est pas une orthèse de travail. En cas d'arrêt de travail, le port initial est quasi-permanent puis la durée sera progressivement écourtée à partir de la 6ème semaine pour un port strictement nocturne durant 3 mois. En absence d'arrêt de travail, toutes les périodes de répits sont mises à profit durant la journée et l'orthèse est portée systématiquement en nocturne pendant 4 mois. Le contexte socio-professionnel oriente la posologie de l'immobilisation.

4.1.3 Les corticostéroïdes

Une ou plusieurs infiltrations de corticostéroïdes sont souvent effectuées. Les études montrent une amélioration variable selon les produits injectés et en général ponctuelle sur quelques mois. L'étude de Zingas et coll. établit que le compartiment de l'EPB est rarement correctement injecté (21). Harvey et coll., dans leur étude d'injections d'hydrocortisone acetate ou de methylprednisolone acetate associées à un anesthésiant local, décrivent une rémission complète des symptômes chez 70% de leurs patients. Ils conseillent de réitérer une seconde injection en cas d'échec de la première en traitant précisément l'EPB souvent séparé. Dans leur protocole, aucune immobilisation ne vient compléter le traitement, au contraire, ils recommandent la mobilisation du pouce (22).

Une étude de Sawaizumi et coll soutient également l'idée d'une plus grande efficacité lors de deux injections de corticoïdes à savoir de la triamcinolone, un corticoïde retard, ciblées dans les gaines du tendon APL puis du tendon EPB.

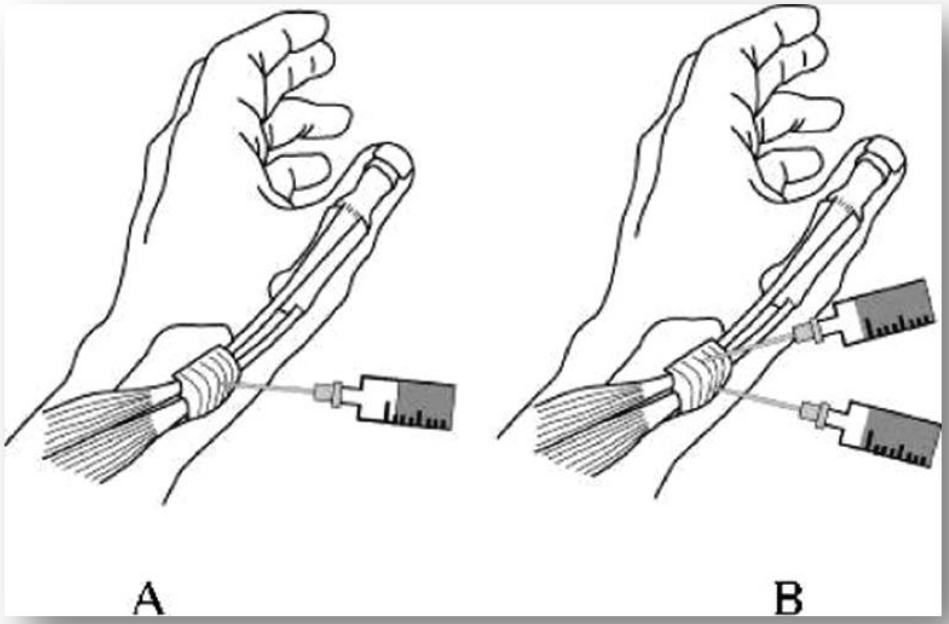

Injection methods. **a** For the first 18 hands the fluid was injected into one point immediately above the indurated tendon sheath in the first dorsal compartment of the wrist. **b** In hands 19–38 the amount of fluid was halved and injected into two points that coincided with the paths of the extensor pollicis brevis tendon and abductor pollicis brevis tendon

Figure 17 Protocole d'infiltration dans l'étude de Sawaizumi et coll (23)

Les complications observées dans cette étude sont l'augmentation temporaire des douleurs, une dépigmentation cutanée localisée et une atrophie du tissu graisseux sous-cutané induites par les corticoïdes retards. Tous ces symptômes ont disparu au maximum au bout de six mois. (23)

Pour Ilyas, les injections de corticoïdes restent potentiellement la seule technique non-chirurgicale qui puisse modifier l'évolution de la maladie. Il émet tout de même quelques réserves puisque aucune étude ne démontre réellement leur efficacité et qu'il existe des cas de résolution spontanée de la maladie avec abstention complète de thérapeutique en 18mois. (21)

Les injections de corticostéroïdes sont donc une méthode qui présente des cas de rémission complète, surtout si elles sont effectuées de façon ciblée sur chaque tendon. Elles ont l'avantage d'avoir des risques limités de complications. Les traités de rhumatologie préconisent l'utilisation de corticoïdes non-retard (cortivazol, hydrocortancyl, …) plutôt que de corticoïdes retard (triamcinolone, …) pour réduire davantage ces risques de complications (atrophie cutanée, rupture tendineuse).

4.1.4 La rééducation

La rééducation a une place dans le traitement de la DQD aux différents stades du traitement. Les méthodes actuellement proposées sont plutôt des techniques de physiothérapie à visée de réduction de l'inflammation péritendineuse et des symptômes douloureux.

Pourtant la DQD s'inscrit dans un tableau plus global de maladie du geste concernant l'ensemble de la chaine postérieure. Le déséquilibre des deux chaines postérieure et antérieure du membre supérieur est pourvoyeur de tendinopathies au niveau également des épicondyliens latéraux et de la coiffe des rotateurs. L'observation des patients permet souvent de constater un lâchage des scapula entrainant les moignons d'épaules en fermeture (modèle de Bruxelles) (24).

La DQD, reconnue comme maladie professionnelle (MP) sur le tableau 57 C, est un élément bruyant de cet ensemble postural déséquilibré. La Cnamts (Caisse nationale de l'assurance maladie des travailleurs salariés) remarque que le nombre de déclarations de MP augmente plus vite que le nombre de déclarants. Ainsi les patients déclarant une MP sont fortement susceptibles d'en déclarer de nouvelles les années suivantes. Cette constatation appelle à une prise en charge globale dès la première constatation d'une atteinte sur la chaine postérieure. Cette prise en charge de la maladie du geste, moins restrictive à une région et axée sur la correction des déséquilibres biomécaniques, doit permettre de prévenir ou limiter l'apparition de nouvelles pathologies.

Les points clés de la rééducation sont (16) :

- L'éducation du patient sur la notion de tendinose et non systématiquement et uniquement sur celle de l'inflammation. L'information permet au patient de mieux appréhender sa pathologie et de lui donner les moyens d'être actif dans sa réparation.

- Une orthèse adaptée pour réduire les contraintes biomécaniques en laissant le champ libre à la régénération cellulaire. L'objectif est d'inverser le déséquilibre entre la dégénérescence tissulaire due aux contraintes et la production tissulaire de réparation.
- La cryothérapie, l'électrothérapie et le massage pour leur action antalgique.
- Les étirements des deux chaines musculaires pour rééquilibrer les rapports musculaires.
- Le renforcement musculaire excentrique des muscles EPB et APL, après disparition de signes inflammatoires. Il développe les connexions entre les fibres de collagène et permet l'orientation en alignement des fibres. Cette restructuration améliore la résistance du tendon. Il est effectué selon les règles du protocole de Stanish : sur une base de 3 séries de 15 répétitions avec une progression de vitesse et de charge en fonction des douleurs (18).
- Le travail de renforcement et stabilisation du poignet et de la ceinture scapulaire, accompagné d'éducation posturale et de conseils de réorientation des gestes quotidiens vers l'ouverture et la supination. Le patient y est le principal acteur et doit s'investir quotidiennement. Dans ce travail de reprise progressive de l'effort, les muscles APL et EPB sont notamment travaillés avec le lancer de fléchettes, dans la diagonale stabilisatrice du carpe, en concentrique sur l'extension/inclinaison radiale de poignet et en excentrique lors de la flexion/inclinaison ulnaire). Ces exercices permettent un ajustement global du membre supérieur avec un maintien postural du rachis.

Dès la première consultation, des séances de rééducation sont indiquées si l'examen clinique met en évidence une désorganisation globale de la chaîne musculaire dorsale du patient. La rééducation prend également son sens tout au long du traitement grâce à son arsenal physiothérapique contre la douleur et l'inflammation.

4.1.5 Evaluation des traitements dans la littérature

A l'heure actuelle, une revue de données établie par Huisstede BM et coll. (2010), rassemblant des revues de données Cochrane et des études randomisées contrôlées (RCT), montre la pauvreté des recherches d'efficacité des traitements conservateurs et chirurgicaux de la DQD. Aucune revue systématique n'a été retrouvée et seulement 3 RCT ont été recueillies dont 2 de «faible niveau de preuve» avec un nombre de cas étudiés limité (n=30 et n=19). Aucune de ces recherches met en évidence l'efficacité des traitements proposés : deux traitements par injections (triamcinolone $\pm$ nimesulide ; cortisone), un traitement de physiothérapie par laser (25).

4.2 2ème temps thérapeutique : l'intervention chirurgicale

L'intervention chirurgicale est habituellement envisagée après l'échec des techniques conservatrices. Malgré tout, dans la littérature, un test clinique est décrit pour orienter plus rapidement vers une intervention chirurgicale. Le poignet en flexion-extension neutre est emmené passivement en inclinaison ulnaire. Si la colonne du pouce réalise une extension automatique, le test est positif et atteste d'une sténose importante du 1er compartiment. Ce test permet selon Meyer Zu Reckendorf d'éviter un traitement conservateur inutile et de s'orienter directement vers une libération chirurgicale (26).

La technique chirurgicale est effectuée sous anesthésie loco-régionale en ambulatoire. La voie d'abord est transversale aux tendons avec une incision d'environ 2cm en regard de la poulie du 1er compartiment dorsal. Cette incision limite les préjudices esthétiques liés à la cicatrice et la subluxation antérieure des tendons. Les branches sensitives du nerf radial sont prudemment réclinées pour aborder la poulie. L'incision de la poulie est longitudinale. En fonction des variations anatomiques observées, chaque sous-compartiment est ouvert. Si une cloison notamment celle de l'EPB est oubliée, des douleurs résiduelles post-opératoires peuvent perdurer.

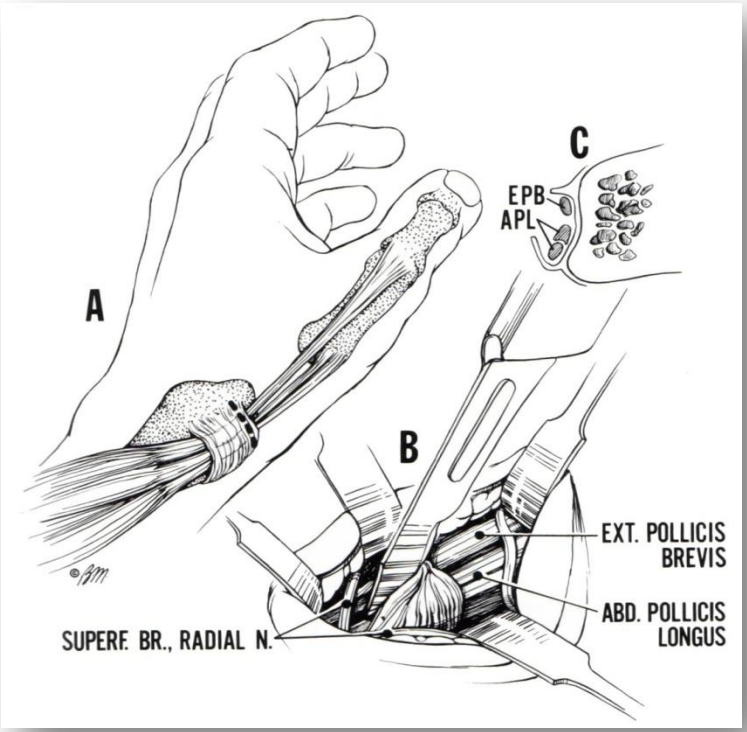

Figure 18 Schéma opératoire par Froimson. A: incision transversale. B: section longitudinale du rétinaculum. C: observation du 1er compartiment et résection des septa présents (6)

Une des complications de cette opération peut être la subluxation palmaire des tendons générant des douleurs. Pour prévenir ce risque, plusieurs techniques chirurgicales sont décrites : la paroi antérieure de la gaine fixée au derme, une plastie d'agrandissement de la poulie (Kapandji (27)), une plastie de la poulie en Oméga (Bakhach et coll (28)). Ces techniques ne sont pas effectuées de façon systématique lors de l'intervention. Une reprise chirurgicale de reconstruction de la poulie est parfois envisagée ultérieurement si les subluxations sont symptomatiques.

Lorsque la DQD est associée à une névrite de Wartenberg, la technique opératoire diffère. L'incision est longitudinale aux tendons et permet un meilleur abord de la branche sensitive dorsale du nerf radial qui est neurolysée. La ligne d'incision doit être décalée de l'axe du nerf pour éviter les adhérences sources de douleurs. Les suites opératoires sur la poulie du 1er compartiment sont similaires.

Les complications chirurgicales observées sont les subluxations antérieures des tendons mais aussi l'atteinte du nerf radial. Cette atteinte peut être iatrogène par un geste per-opératoire conduisant à un névrome douloureux, ou liée à une irritation cicatricielle de la branche par la partie postérieure de la poulie. Ces complications sont évitées par la protection du nerf radial et par une résection systématique de la partie postérieure de la poulie (29). L'incision préconisée est transversale mais certains chirurgiens utilisent des voies axiales. Le prérequis est le ménagement des branches superficielles du nerf radial. L'incision doit être aussi décalée des tendons pour éviter les adhérences cicatricielles pourvoyeuses de douleurs.

En postopératoire, le patient garde un pansement 10 à 15 jours et reçoit un traitement antalgique. La priorité est la mobilisation des doigts et l'utilisation de la main dès le lendemain de l'opération. La main doit être maintenue surélevée au maximum. A partir de la chute des fils, la cicatrice est lavée et massée régulièrement par le patient pour diminuer les douleurs de cicatrisation et limiter les adhérences. Une sensibilité douloureuse persiste souvent 3 à 4 mois mais elle ne doit pas freiner l'utilisation de la main. Une prise d'antalgique avant les activités douloureuses et le port d'une orthèse de repos nocturne sont à privilégier.

La technique chirurgicale procure en général une disparition des symptômes douloureux après quelques semaines, mais les suites sont parfois longues et algiques. Des séances de rééducation de remise en charge progressive permettent alors de guider la reprise d'activité et d'agir sur l'ensemble de la statique posturale. La physiothérapie et les massages locaux ont pour but de favoriser le retour des plans de glissement dans la zone opérée.

4.3 Logigramme face à la ténosynovite de De Quervain

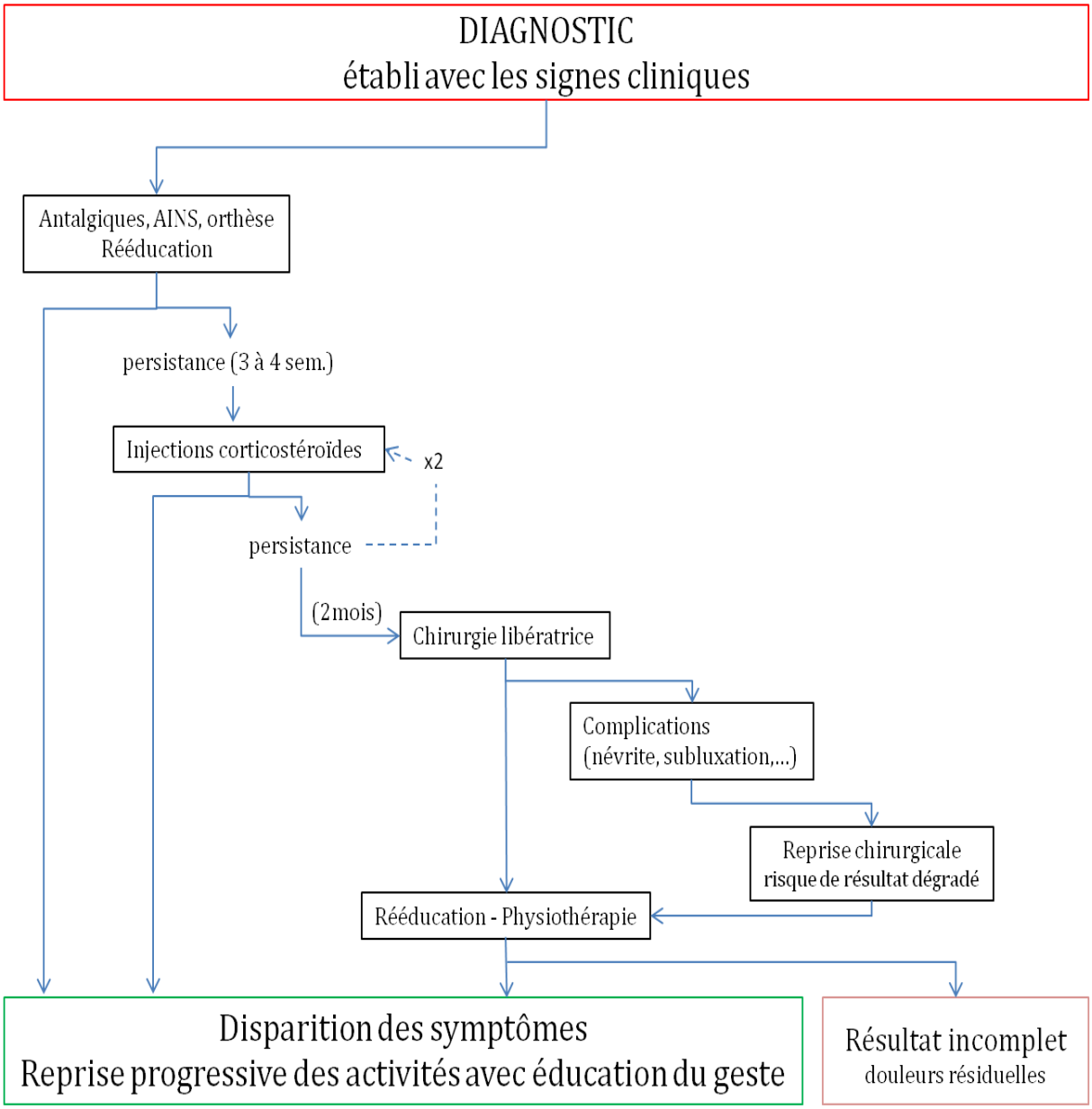

5 Conclusion

La ténosynovite de De Quervain est une maladie douloureuse du premier compartiment des extenseurs liée à un épaississement de la poulie et à une tendinose. La composante inflammatoire complète souvent le tableau de cette pathologie. A ce jour, la chronologie des atteintes cellulaires reste discutée. Les variations anatomiques fréquentes (duplication des tendons APL et EPB, septa supplémentaires) favorisent la sténose. Une sollicitation répétée et prolongée du pouce et du poignet, même sans force, dans les conditions anatomiques de ce compartiment non élastique, déclenchent puis entretiennent durablement la maladie avec une usure tendineuse progressive associée à l'inflammation péritendineuse d'expression variable.

Plusieurs lignes thérapeutiques graduées sont proposées.

L'objectif du traitement est de diminuer les facteurs favorisant l'irritation des tendons. Au stade de prise en charge précoce l'attitude thérapeutique est conservatrice associant antalgiques en continu au départ, réduction des sollicitations de la gestuelle et immobilisation dans une orthèse adaptée pendant deux à trois mois. Les infiltrations de corticoïdes dans le 1er compartiment ne sont envisagées que dans un 2ème temps sauf si le tableau inflammatoire est au premier plan. En cas de persistance des symptômes ou de récidive précoce, l'intervention chirurgicale est réalisée. Son but est la libération des tendons APL et EPB en sectionnant la poulie sténosante associée pour certains auteurs à une plastie d'agrandissement. Le traitement médical ou chirurgical doit conduire à une disparition des phénomènes douloureux.

Toutefois, cette pathologie n'est qu'un fusible exprimant la dysharmonie de fonction d'une chaine musculaire globale du membre supérieur. Son traitement ne peut être uniquement limité au 1er compartiment dorsal. La ténosynovite de De Quervain est un élément d'une maladie généralisée du geste. En vision globale, la rééducation a une place privilégiée pour enseigner la réorientation du geste. La prise en charge de la DQD doit être accompagnée d'un examen complet des membres supérieurs pour détecter une épicondylalgie latérale, une tendinopathie de la coiffe des rotateurs, un effondrement de la ceinture cervico-scapulaire et de la statique rachidienne. Ce bilan permet d'établir une prise en charge de l'ensemble des dysfonctionnements. Le patient après apprentissage, a les moyens d'être acteur de sa santé pour agir sur ses troubles s'ils sont déjà établis ou pour les prévenir en réorientant ses gestes et sa statique posturale vers l'économie articulaire et musculaire.

6 Références bibliographiques

1. **Tillaux PJ.** *Traité d'anatomie topographique, avec applications à la chirurgie.* [éd.] Asselin et Houzeau. Paris : s.n., 1900. ark:/12148/bpt6k5797658m.

2. http://www.clinique-yvette.com/pages/fiche-info.php?id=1&dep=2. *Clinique de l'Yvette - Longjumeau.* [En ligne] 2006.

3. **Arend CF.** Tenosynovitis and synovitis of the first extensor compartment of the wrist: what sonographers should know. *Radiol Bras.* Jui-Aou2012; 45(4):219-224.

4. **Berghs B, Goubau J, Goubau L, Kerckhove D, Van Hoonacker P.** Evaluation de la première loge des extenseurs à fin diagnostique: un nouveau test dans le diagnostic de la ténosynovite de De Quervain. *Chirurgie de la Main.* 2011, Vol. 30, 6.

5. **Nguyen A, Jousse-Joulin S, Saraux A.** Ténosynovite de De Quervain. *Revue du Rhumatisme Monographies.* Vol 79, Iss 2, Avril 2012, p 78–84.

6. **Froimson AI.** Tenosynovitis and Tennis Elbow. [éd.] Green. *Operative Hand Surgery.* 3, 1993, Vol. 2; p1989-92.

7. **Kay N.R.M.** DE QUERVAIN'S DISEASE. Changing pathology or changing perception? *Journal of Hand Surgery.* 2000. 25B: 1: 65-69.

8. **Dos Remedios C., Chapnikoff D., Guillem Ph., Chantelot C., Fontaine C.** *Le muscle long abducteur du pouce (APL). Relations entre innervation, chefs musculaires et nombre de bandelettes tendineuses distales.* Résumés des communications du 85ème congrès de l'Association des Morphologistes. 2003.

9. **Brunelli G.A., Brunelli G.R.** Anatomical study of distal insertion of the abductor pollicis longus Concept of a new musculo-tendinous unit: the abductor carpi muscle. *Ann Hand Surg.* 1991, 10, n ° 6, 569-576.

10. **Mansur DI, Krishnamurthy A, R Nayak S, Kumar C G, Rai R, D'Costa S, V. Prabhu L.** Multiple tendons of abductor pollicis longus extensors. *International Journal of Anatomical Variations.* 2010; 3: 25–26.

11. **Giles K.W.** Anatomical variations affecting the surgery of De Quervain's disease. *Journ. of Bone and Joint Surg.* mai 1960, Vol. 42 B, 2.

12. **Moritomo H, Murase T, Goto A, Oka K, Sugamoto K, Yoshikawa H,.** Capitate-based kinematics of the midcarpal joint during wrist radioulnar deviation: an in vivo three-dimensional motion analysis. *J. Hand Surg.* July 2004, Vol. 29. p 668-675.

13. **Prévost P.** Le tendon à la loupe. *Sport, Santé et Préparation Physique.* mars 2003, Vol. 5.

14. **Khan KM, Cook JL, Bonar F, Harcourt P, Åstrom M.** Histopathology of common tendinopathies:Update and implications for clinical management. *http://www.eswtusa.com/files/tendonosisreport.pdf.* [En ligne] [Citation : 18 11 2012.]

15. **Sharma P, Maffulli N.** Tendon Injury and Tendinopathy: Healing and Repair. *J. Bone Joint Surg. Am.* 2005, Vol. 87:187-202.

16. **Ashe MC, McCauley T, Khan KM.** Tendinopathies in the upper extremity: a paradigm shift. *J Hand Ther.* 2004 Jul-Sep, 17(3):329-34.

17. **Clarke MT, Lyall HA,Grant GW, Matthewson MH.** The histopathology of De Quervain's disease. *Journal of Hand Surgery.* 1998, 23B: 6: 732-734.

18. **Giffin JR, Stanish WD.** Overuse Tendonitis and Rehabilitation. *Canadian Family Plysician .* August 1993, Vol. 39 : 1762-69.

19. **Shiraishi N, Matsumura G,.** Anatomical variation of the extensor pollicis brevis tendon and abductor pollicis longus tendon: Relation to tenosynovectomie. *Okajimas Folia Anat. Jpn.* mai 2005, Vol. 82(1): 25-30.

20. **Kutsumi K, Amadio PC, Zhao C, Zobitz ME, Tanaka T, An KN,.** Finkelstein's test: a biomechanical analysis. *J Hand Surg.* 2004.

21. **Ilyas AM.** Nonsurgical Treatment for de Quervain's Tenosynovitis. *Journ. Hand Surg.* May–June 2009, Vol. 34A.

22. **Harvey FJ, Harvey PM, Horsley MW,.** De Quervain's disease: Surgical or nonsurgical treatment. *J Hand Surg.* 1990;15A:83-7.

23. **Sawaizumi T, Nanno M, Ito H,.** De Quervain's disease: efficacy of intra-sheath triamcinolone injection. *Int Orthop.* Avr 2007;31(2):265-8.

24. **Aptel M.** De l'épidémiologie à la physiopathologie des TMS : le modèle de Bruxelles un référentiel intégrateur. *Collection pathologie locomotrice et de médecine orthopédique sous la direction de B. Fouquet, G. Lasfargues, Y.Roquelaure t C. Hérisson.* 2007; p51-62.

25. **Huisstede BM, van Middelkoop M, Randsdorp MS, Glerum S, Koes BW.** Effectiveness of interventions of specific complaints of the arm, neck, and/or shoulder: 3 musmusculoskeletal disorders of the hand. An update. *Arch Phys Med Rehabil.* 2010, 91:298-314.

26. **Meyer Zu Reckendorf G.** Ténosynovite sténosante de De Quervain et indication chirurgicale: un test clinique simple. *Chirurgie de la Main.* 2011, Vol. 30, 6.

27. **Kapandji A.I.** Plastie d'agrandissement de la coulisse radio-styloïdienne dans le traitement de la ténosynovite de De Quervain. *Ann Chir Main Mbre Sup.* 1990,9,n°1,42-46.

28. **Bakhach J, Sentucq-Rigal J, Mouton P, Boileau R, Panconi B, Guimberteau J-C.** La plastie d'expansion en Oméga « Ω » : une nouvelle technique de traitement chirurgical de la ténosynovite de De Quervain. *Ann Chir Plast Esth.* fév 2006, Vol. 51, n°1, p. 67-73.

29. **Rodineau J, Rolland E.** *Pathologie intra- et péritendineuse du membre supérieur des sportifs.* s.l. : Masson, 2006. p.308-312.