Imagerie motrice après fracture de l'extrémité distale du radius.

Diplôme inter-universitaire de rééducation et d'appareillage en chirurgie de la main
2009-2011

Université Joseph Fournier
Faculté de Médecine de Grenoble

CHU Grenoble
Professeur F. Moutet

Jury : Professeur M. Chamas (Montpellier)
Monsieur F. Delaquaize (Genève)
Professeur F. Moutet (Grenoble)

Bénédicte Bernard
Kinésithérapeute
Centre Hospitalier Universitaire de Liège
Belgique

Je remercie le Professeur F. Moutet pour son implication dans l'organisation du diplôme inter-universitaire de rééducation et d'appareillage en chirurgie de la main.

Mes remerciements s'adressent également aux services d'urgence du CHU de Liège et de Notre Dame-des-Bruyères pour l'aide au recrutement de la population mais aussi aux patientes qui ont accepté de participer à cette étude avec motivation et régularité.

Je remercie encore mes proches pour leur soutien tout au long de ces deux dernières années.

Enfin, un tout grand merci à S. Grodent pour ses remarques judicieuses lors de la relecture de ce travail.

TABLES DES MATIERES

Liste des abréviations 5
Introduction 6
Revue de littérature 8
1.1 Fracture de l'extrémité inférieure du radius 8
1.1.1 Introduction 8
1.1.2 Anatomie[7]. [12]. [13]. [34]. 8
1.1.3 Critères de diagnostic [7] [34] 9
1.1.3.1 Dans le plan frontal : 9
1.1.3.2 Dans le plan sagittal : 10
1.1.4 Classification [7] [34] 11
1.1.5 Mécanismes lésionnels [7][13][34] 12
1.1.6 Type de fracture [7] [34] 13
1.1.6.1 Fractures extra-articulaires 13
1.1.6.2 Fractures articulaires 15
1.1.7 Traitement[7][13][28][31][34] 15
1.1.7.1 Orthopédique 15
1.1.7.2 Brochage intra-focal (selon Kapandji) 16
1.1.7.3 Plaques vissées 17
1.1.7.4 Tuteurs externes 17
1.1.8 Complications[7][13][32][34] 19
1.1.8.1 Complications nerveuses 19
1.1.8.2 Déplacement secondaire 19
1.1.8.3 Cal vicieux 19
1.1.8.4 Ruptures tendineuses 20
1.1.8.5 Syndrome Douloureux Régional Complexe 20
1.1.8.6 Arthrose dégénérative 21
1.2 L'imagerie motrice 22
1.2.1 Introduction 22
1.2.2 Types d'imagerie motrice 22
1.2.3 Mécanisme d'action 23

1.2.4 Désorganisation corticale. 24
1.2.5 Protocole de traitement 27
Matériel et Méthode 28
1.3 Population 28
1.4 Matériels 30
1.4.1 Pour le protocole expérimental. 30
1.4.1.1 Jeu de Photographies. 30
1.4.1.2 Boîte miroir 30
1.4.1.3 Cahier journalier 30
1.4.2 Pour l'évaluation. 31
1.4.2.1 De la force[18] 31
1.4.2.2 De la douleur[2] 32
1.4.3 Méthode 33
1.4.4 Statistique 33
Résultats 34
1.5 La force 34
1.5.1 Force de poigne 34
1.5.2 Force des pinces de précision 35
1.5.2.1 Pince sub-termino-latérale 35
1.5.2.2 Pince sub-terminale bidigitale 36
1.5.2.3 Pince sub-terminal tridigitale 37
1.5.3 La douleur 38
1.5.3.1 Douleur au mouvement : 38
1.5.3.2 Douleur au repos : 39
Discussion 40
1.6 Population et Méthodologie 40
1.7 Analyse des résultats 42
1.7.1 La force 42
1.7.2 La douleur 43
1.8 Limites de l'étude 44
Conclusion 45
Bibliographie 46
Annexes 49

Liste des abréviations

ASHT :	American Society of Hand Therapists
AVC :	Accident Vasculaire Cérébral
IM :	Imagerie Motrice
IMV :	Imagerie Motrice Visuelle
IMK :	Imagerie Motrice Kinesthésique
IRMf :	Imagerie par Résonance Magnétique fonctionnelle
MIP :	Motor Imagery Program
SDRC :	Syndrome Douloureux Régional Complexe
SOFCOT :	Société Française de Chirurgie Orthopédique et Traumatologique

Introduction

Les fractures de l'extrémité distale du radius sont des lésions ostéo-articulaires fréquemment rencontrées dans les services d'urgences [13]. Elles représentent 10 % des lésions osseuses et 75% des fractures de l'avant-bras[5]. Avec le vieillissement général de la population, ces chiffres pourraient, dans les années futures, encore augmenter.

Ces fractures intéressent principalement les femmes âgées d'une soixantaine d'années, tranche d'âge où l'ostéoporose prédomine [5][7][13]. Si elles ont longtemps été considérées comme bénignes, les séquelles de ces fractures sont tout de même fréquentes et peuvent mener à une impotence fonctionnelle conséquente [13]. Or, l'amélioration de la qualité de vie autorise une activité plus importante des jeunes retraités et par conséquent, leurs exigences fonctionnelles sont augmentées[7].

Parmi les nombreuses séquelles invalidantes rencontrées, le Syndrome Douloureux Régional Complexe est présent, suivant les auteurs, dans 15 à 35% des fractures de l'extrémité distale du radius[13][32][34]. Le décours de cette complication est relativement long et la morbidité qui en découle est relativement importante.

La rééducation des fractures de poignet suit la période d'immobilisation (4 à 6 semaines) et s'étend sur plus ou moins 6 semaines[5]. Dans un premier temps, les objectifs de la rééducation sont la diminution des douleurs ressenties, la réduction de l'œdème et la récupération des amplitudes articulaires. Dans un second temps, ils viseront l'amélioration de la force et de la stabilité du poignet.

L'imagerie motrice est une technique rééducative qui s'est développée dès la fin des années 80. Elle permet, grâce à la plasticité cérébrale, de reprogrammer la coordination motrice et de recouvrer une représentation corticale normale d'un membre lésé. Elle trouve des applications dans la rééducation des Accidents Vasculaires Cérébraux (AVC), des douleurs fantômes et dernièrement, elle a été développée dans le traitement du SDRC. Des effets positifs sur les sensations douloureuses [14][21][22][23] et sur la force [11][25][29][35] ont été rapportés par différents auteurs.

L'immobilisation [11][25], par la diminution des afférences motrice et sensorielle, conduit au rétrécissement de la représentation corticale du membre atteint. L'imagerie motrice, en augmentant les afférences, permet de préserver cette représentation.

Notre travail a pour objectif d'étudier l'apport possible de l'imagerie motrice dans la rééducation après fracture de poignet.

Premièrement, nous avons voulu vérifier si l'utilisation de l'IM pendant la période d'immobilisation diminuerait les perceptions douloureuses. En effet, la douleur représentant le premier critère du diagnostic clinique de SDRC, est liée à une désorganisation corticale de la représentation d'un segment. En prévenant cette désorganisation, l'utilisation de l'IM pourrait réduire le risque de survenue de cette complication.

Ensuite, nous avons étudié l'impact de l'IM sur la force des muscles des doigts et du poignet. En effet, l'amélioration de la force garantirait une récupération fonctionnelle plus rapide après fracture du poignet.

Revue de littérature

1.1 Fracture de l'extrémité inférieure du radius

1.1.1 Introduction

La fracture de poignet constitue l'une des fractures les plus fréquemment rencontrée dans les services d'urgences[13]. Elle représente près des deux tiers des fractures de l'avant-bras et concernent plus fréquemment les femmes proches de la ménopause[5].

1.1.2 Anatomie[7], [12], [13], [34],

Le poignet est une articulation complexe, résultat de l'articulation entre le carpe et les extrémités inférieures du radius et de l'ulna.

Le radius est constitué d'un tissu spongieux aréolaire formé par l'entrecroisement de travées verticales principales perpendiculaires à la surface articulaire et de travées accessoires horizontales. Avec le vieillissement et l'apparition d'ostéoporose, ces travées tendent à se raréfier, fragilisant l'extrémité inférieure de cet os.

Le radius forme avec l'ulna **l'articulation radio-ulnaire inférieure**. De type trochoïde, cette articulation autorise par sa combinaison avec l'articulation radio-ulnaire supérieure, les mouvements de pro-supinations. Le ligament triangulaire, tendu du bord inférieure de la facette sigmoïde du radius à la base de la styloïde ulnaire, assure la congruence et la stabilité nécessaire à l'articulation de ces deux os avec le condyle carpien. Il joue également un rôle important d'amortisseur et de transmetteur des contraintes axiales : 80% de ces contraintes sont supportées par l'extrémité inférieure du radius et les 20% restant par l'extrémité inférieure de l'ulna.

L'extrémité distale du radius et le ligament triangulaire forment avec le scaphoïde, le lunatum et le triquétrum **l'articulation radio-carpienne**. De type éllipsoïde à axe transversal, elle autorise les mouvements de la main sur l'avant-bras en flexion-extension, et en inclinaison. Le radius et le carpe sont unis par des ligaments radio-carpiens disposés en V dont le plan antérieur est bien plus épais que le postérieur.

Enfin, la première rangée des os du carpe (scaphoïde, lunatum et triquétrum) s'articule avec la seconde rangée formée du trapèze, trapézoïde, capitatum et hamatum. Ce complexe, composé d'arthrodies, forme **l'articulation médio-carpienne**. Une capsule et des ligaments dorsaux, palmaires et collatéraux maintiennent la stabilité de cette articulation.

1.1.3 Critères de diagnostic [7] [34]

Le diagnostic de fracture s'appuie sur l'analyse radiologique de cinq éléments. Ils mettent en évidence le raccourcissement et la bascule du radius.

1.1.3.1 Dans le plan frontal :

L'angle d'inclinaison radial(a) correspond à l'angle formé entre la perpendiculaire à l'axe du radius et la ligne passant par les deux points les plus distaux latéral et médial de l'épiphyse radiale. Une valeur moyenne de 22° est considérée comme normale.

La distance entre l'axe de la diaphyse radiale et le point le plus distal de la styloïde radiale, appelée **déplacement radial(b)**, doit être comparée au côté opposé.

L'index radio-ulnaire distal(c) mesure la distance entre deux lignes horizontales tracées d'une part, à partir du point le plus distal de la tête de l'ulna et d'autre part, à partir du bord palmaire de la glène radiale. Sur un cliché de face stricte et en position neutre de prono-supination, cet index est considéré comme normal quand il est de l'ordre de -0,5 mm.

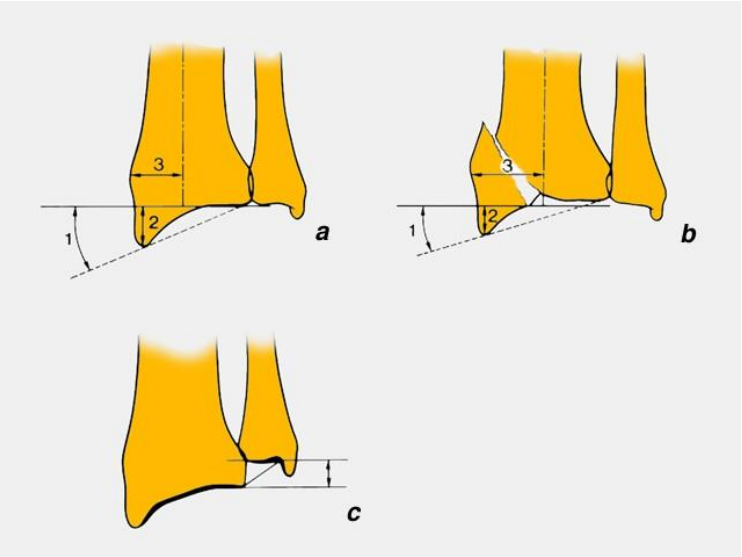

Figure 1 : Les trois éléments diagnostiques dans le plan frontal d'après Merle [34]

1.1.3.2 Dans le plan sagittal :

L'inclinaison de la glène radiale(a) évalue l'angle entre la perpendiculaire à l'axe du radius et la ligne passant par les deux points distaux de l'épiphyse radiale. Sa valeur moyenne normale est de 11°.

Enfin, **le déplacement dorsal ou ventral(b)** constitue le dernier élément analysé. Il s'agit de la distance entre l'axe diaphysaire du radius et le point le plus dorsal ou palmaire de l'extrémité de cet os.

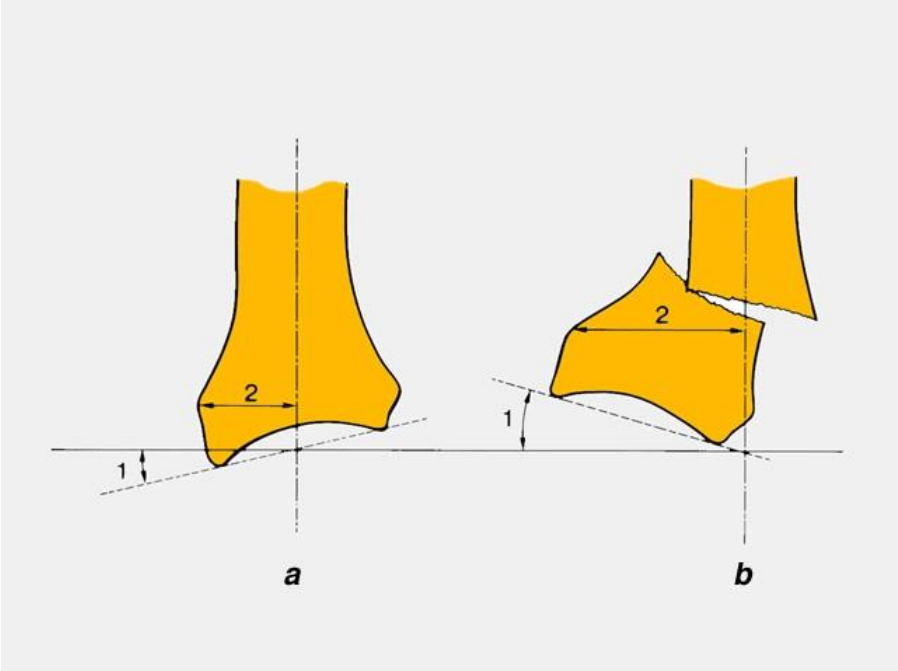

Figure 2 Les deux éléments diagnostiques dans le plan sagittal d'après Merle[34]

L'analyse de ces éléments permet de mettre en évidence le raccourcissement et la bascule du radius lorsque ce dernier est fracturé.

1.1.4 Classification [7] [34]

La classification du type de fracture rencontre trois buts :

- ✓ Elle permet tout d'abord la description des différentes lésions observées.
- ✓ Ensuite, elle facilite le choix du traitement le plus adapté à la lésion rencontrée.
- ✓ Enfin, elle aboutit à l'établissement d'un pronostic fonctionnel.

Dès le XIX^{è} siècle, les chirurgiens ont cherché à établir une classification des fractures de poignet. Citons, par exemple, Pouteau et Colles qui ont laissé leurs noms au déplacement postérieur de l'extrémité du radius ou encore Goyrand et Smith qui ont décrit le déplacement antérieur du morceau fracturaire.

Dumontier, dans les suites du congrès de la SOFCOT, a détaillé les différentes classifications et leurs inconvénients.

Classification	Critères étudiés	Avantages théoriques	Limites
Frykman (27)	Atteinte articulaire Atteinte de la radioulnaire distale	1re classification à intégrer le cadre antébrachial	Ne tient pas compte du déplacement, ni de la comminution, ni des lésions associées
Castaing (28)	Mécanisme fracturaire et sens du déplacement, Trait de fracture	Le mécanisme fracturaire permet de prédire les lésions rencontrées	Ne tient pas compte du déplacement ni des lésions associées. Surtout le mécanisme est rarement connu
Cauchoix (29)	Le trait dans les fractures à déplacement antérieur	Décrit les différent types de fractures à déplacement antérieur, et notamment le retentissement sur le carpe.	Ne s'intéresse qu'aux types les plus rares de fracture.
Association pour l'ostéosynthèse (AO) (12)	Le trait de fracture, le sens du déplacement, la complexité fracturaire	Classification « logique » de toutes les fractures avec une complexité croissante	Difficile à retenir. Ne tient pas compte de l'importance du déplacement
Melone (30)	Le nombre de fragments et leur déplacement	Description précise des traits articulaires	Ne s'intéresse qu'aux fractures articulaires, ne prend pas en compte l'importance de l'enfoncement
Cooney (24-25)	Siège du trait, déplacement, stabilité après réduction	Permet de choisir un traitement en fonction des lésions et de leur stabilité post-réductionnelle	Ne précise pas le sens et l'importance du déplacement, l'importance de la comminution et l'ostéoporose. Les auteurs conseillent d'y associer d'autres classifications !
Milliez (13)	Type de déplacement, importance de l'atteinte métaphysaire et del'éclatement cortical	Prend en compte la comminution et analyse de façon indépendante les 3 critères	Il manque les lésions associées et la validation de son utilité
Fernandez (31)	Mécanisme fracturaire	Permet d'adapter le traitement aux lésions rencontrées	Le mécanisme n'est pas connu, et difficulté de classer certaines fractures. La comminution n'intervient pas ni le déplacement
Laulan (14)	Analyse de trois critères indépendants : la comminution, le déplacement des fragments articulaires et les lésions de l'ulna	Analyse indépendante de trois critères, Classification reproductible	Pas de validation. La sommation indépendante des critères permet de décrire 255 types

Tableau 1 : *Classification des fractures de poignet, avantages et limites*[7]

Ainsi, la littérature propose différentes classifications. Toutefois, celles-ci, pour la plupart anciennes, ne répondent plus aux techniques chirurgicales actuelles et sont peu reproductibles.

1.1.5 Mécanismes lésionnels [7][13][34]

Si les fractures du poignet se rencontrent principalement chez les hommes proches de la trentaine et chez les femmes sexagénaires, le mécanisme de survenue du traumatisme diffère entre ces deux groupes.

Chez les jeunes hommes, il s'agit d'un mécanisme à haute énergie tel une chute de plusieurs mètres ou un accident de la voie publique. Chez les femmes proches de la ménopause et donc plus sujettes à l'ostéoporose, il s'agit d'un mécanisme à basse énergie comme une simple chute de la hauteur de la personne.

L'intensité du traumatisme ne permet pas à lui seul de décrire le mécanisme lésionnel. Le point d'impact et la position du poignet doivent également être pris en considération. En effet, le carpe va s'impacter sur l'extrémité du radius avec une transmission de force différente en fonction de la position de la main.

Ainsi, une réception avec la main en hyperextension aboutit à un déplacement postérieur de l'épiphyse radial tandis qu'une réception en hyperflexion, provoque un déplacement antérieur du fragment osseux.

De même, l'inclinaison radiale du poignet lors de la chute favorise les lésions de la styloïde radiale tandis que l'inclinaison ulnaire est responsable de lésions plus importante de la styloïde de l'ulna.

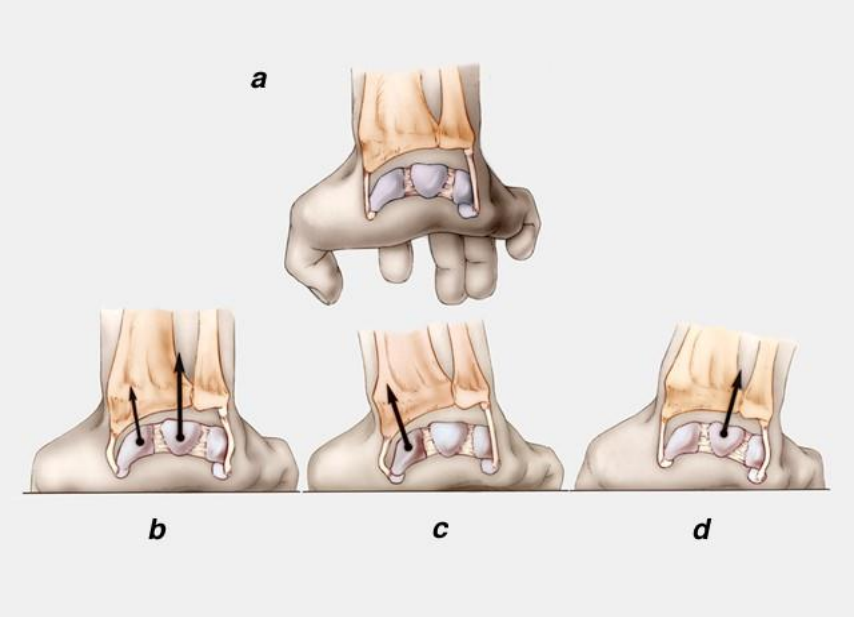

Figure 3 – Mécanisme lésionnel d'après Cainsting in Merle[34]

1.1.6 Type de fracture [7] [34]

1.1.6.1 Fractures extra-articulaires

1.1.6.1.1 Non-déplacées

Les fractures extra-articulaires non-déplacées correspondent à un simple trait, pour la plupart horizontal, au niveau du radius.

L'apparition de ce trait résulte des forces de compression liées à l'impact lors de la réception de la main sur le sol.

1.1.6.1.2 Avec déplacement postérieur du fragment distal

Appelée communément fracture de Pouteau-Colles, la fracture extra-articulaire avec déplacement postérieur constitue la fracture de poignet la plus fréquemment rencontrée.

Elle résulte d'une chute sur la main en extension. La compression exercée par le condyle carpien pousse l'épiphyse radiale en arrière et est responsable du tassement de la corticale postérieure. Ce déplacement s'accompagne d'une ascension et d'une translation externe de la styloïde radiale, aboutissant à l'horizontalisation de la ligne bistyloïdienne.

Si ce déplacement postérieur est associé à une lésion de la styloïde ulnaire, il s'agit alors de la fracture de Gérard-Marchand.

1.1.6.1.3 Avec déplacement antérieur du fragment distal

Les fractures extra-articulaires avec déplacement antérieur représentent seulement 5 à 10% des formes rencontrées. Elles sont communément appelées fractures de Goyrand-Smith.

Le déplacement antérieur du fragment distal du radius est lié à une chute sur le dos de la main et s'accompagne d'une ascension et translation de la styloïde radiale.

Ce type de fracture est particulièrement instable et irréductible par manœuvres externes.

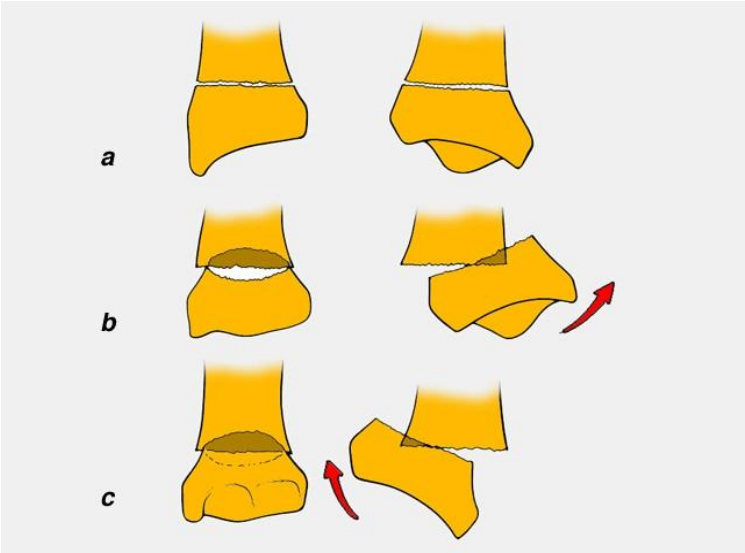

Figure 4 - Fractures extra-articulaires non-déplacée(a), avec déplacement postérieur(b), avec déplacement antérieur(c) d'après Merle[34].

1.1.6.1.4 comminution

La comminution définit l'éclatement de l'épiphyse radiale en plusieurs fragments lors de fractures déplacées.

Trois stades de comminution sont décrits :

- Le premier stade se caractérise par l'absence de fragment ;
- Le deuxième stade correspond à la présence de fragments inférieurs à 4mm ;
- Le troisième stade identifie une comminution importante avec tassement spongieux supérieur à 4mm.

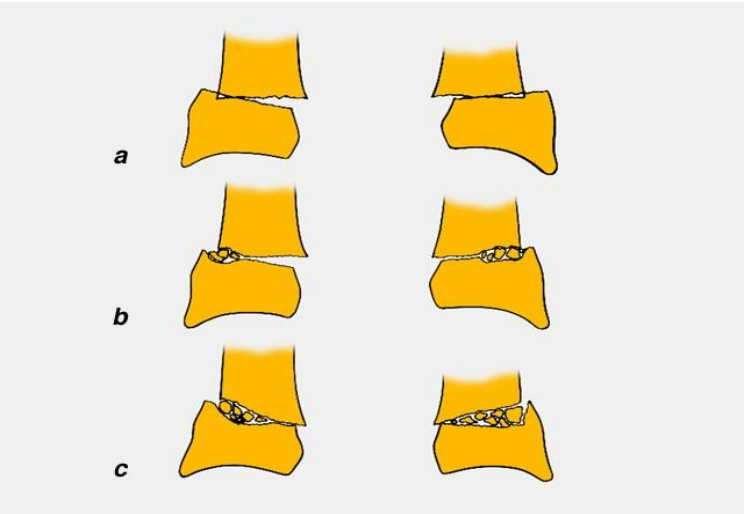

Figure 5 – Fractures comminutives stade 1(a), stade 2(b), stade 3(c) d'après Merle[34]

1.1.6.2 Fractures articulaires

1.1.6.2.1 Partielles

Quatre types de détachement partiel de l'épiphyse radiale peuvent être rencontrés :

- Le fragment marginal latéral est le décrochage de la styloïde radial au niveau de l'interligne scapho-lunaire.
- Le fragment marginal médial correspond au détachement du radius au niveau de la facette lunarienne. Il en existe deux types soit dorso-médial soit médio-palmaire.
- Le fragment marginal dorsal est extrêmement rare.
- Le fragment marginal palmaire est l'atteinte du rebord antérieur de la surface articulaire du radius distal.

1.1.6.2.2 Complexes

Les fractures complexes résultent de l'association de plusieurs fractures partielles. Le plus souvent, les fractures comminutives sont soit métaphysaire soit épiphysaire ou encore diaphyso-épiphysaire.

1.1.7 Traitement[7][13][28][31][34]

1.1.7.1 Orthopédique

Le traitement orthopédique est d'application pour les fractures stables, déplacées ou non.

Dans un premier temps, il consiste en la réduction de la fracture. Dans le cas des fractures déplacées, la manœuvre débutera par une traction dans l'axe de la main avec appui sur la paume et les doigts puis la réduction, à proprement parlé, sera réalisée par mobilisation en sens inverse des déformations observées. Pour les fractures non ou peu déplacées, un simple coup de pouce est suffisant pour obtenir cette réduction.

Ensuite, une immobilisation provisoire est réalisée par attèle plâtrée antébrachio-palmaire large et non-circulaire. Le poignet est maintenu en position neutre ou légèrement en flexion ou extension et les métacarpo-phalangiennes restent libres.

Après 72 heures, elle est remplacée par une attèle circulaire qui sera maintenue jusqu'à 6 semaines post-traumatique.

Si la fracture est incomplète, non-comminutive et stable, le délai d'immobilisation peut être réduit à trois ou quatre semaines.

1.1.7.2 Brochage intra-focal (selon Kapandji)

La technique de brochage intra-focal est d'application pour des fractures à déplacement dorsal. Le déplacement fracturaire est d'abord réduit sous garrot brachial puis, deux incisions sont réalisées.

La première est située au-dessus de la styloïde radiale sur le versant latéral du poignet.

La deuxième se trouve sur la face dorsale en regard de l'axe du 2ème rayon. Deux broches de 20/10e sont ensuite introduites et orientées à 45° en direction proximale pour se terminer dans la corticale opposée.

Enfin, ces broches sont coupées et la fermeture cutanée est réalisée. La technique de Kapandji, n'assure pas une stabilité suffisante dans le cas de fracture comminutive de stade 2, et a donc été modifiée par la mise en place d'une troisième broche, introduite au niveau dorsal, en regard de l'axe du 3ème rayon.

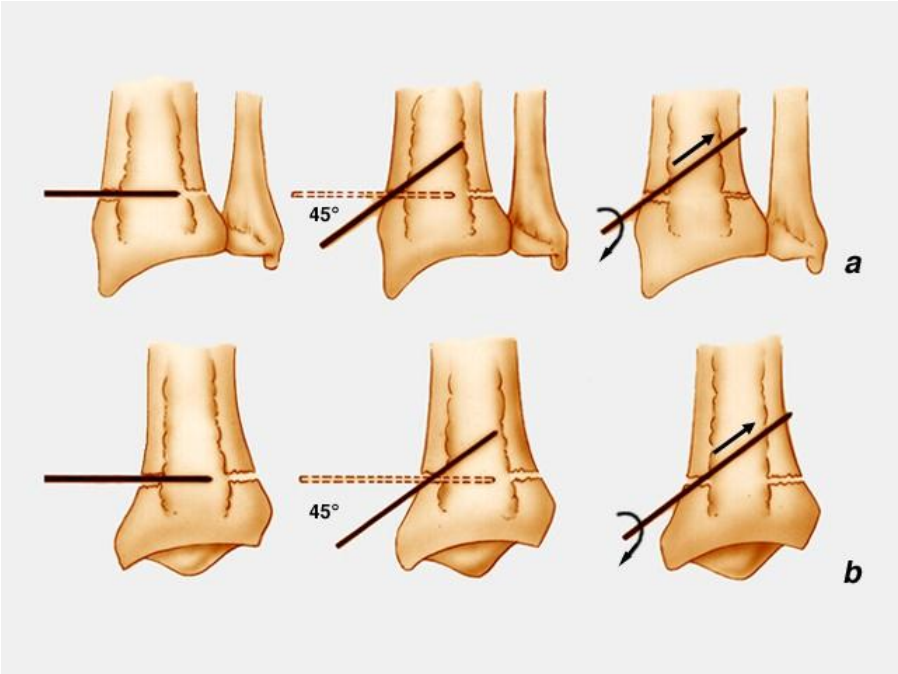

Figure 6 - Brochage intra-focal selon Kapandji d'après Merle[34]

1.1.7.3 Plaques vissées

La fixation d'une plaque vissée peut être réalisée selon deux abords, palmaires ou dorsaux.

La plaque vissée palmaire est l'ostéosynthèse de choix pour les fractures à déplacement palmaire. Cette technique assure la meilleure stabilité et évite le déplacement secondaire fréquemment rencontré dans ce type de fracture par l'utilisation du brochage intra-focal.

De plus, vu les complications assez fréquentes de son homologue dorsale, elle est également décrite comme technique possible des fractures à déplacement postérieur.

L'abord antérieur est réalisé le long de la gouttière du pouls et est prolongé par l'ouverture du canal carpien en regard de l'axe de la troisième commissure afin d'éviter la compression post-opératoire du nerf médian.

Figure 7 - Plaque vissée palmaire pour fracture à déplacement antérieur d'après Merle[34]

L'exposition de l'extrémité distale du radius est réalisée en désinsérant le carré pronateur du côté radial.

Ensuite, la réduction est effectuée et la plaque est fixée avec la présence de minimum deux vis épiphysaires.

Enfin, le carré pronateur est réinséré permettant ainsi d'isoler la plaque des tendons et la fermeture cutanée est réalisée. Un drain aspiratif est maintenu en place pendant les 48 heures post-opératoires.

1.1.7.4 Tuteurs externes

La tendance actuelle préconise l'utilisation des tuteurs externes dans le cas des fractures extra-articulaires instables. En effet, après la réduction de ce type de fracture, il est observé soit un tassement spongieux soit une impaction de l'épiphyse distale sur le fût métaphysaire, source de déplacement secondaire. Quelques fois, l'utilisation concomitante d'une greffe spongieuse est nécessaire et ce, préférentiellement chez les sujets jeunes.

La technique repose sur la mise en place de broches de façon proximale et distale au trait de fracture. Les broches proximales sont placées à la jonction du tiers moyen et du tiers distal de la diaphyse radiale et les broches distales sont introduites latéralement au niveau de la diaphyse du deuxième métacarpien.

Figure 8-Fixation externe d'une fracture articulaire complexe d'après Merle[34]

La distraction provoquée par la mise en place de ce matériel tire le fragment épiphysaire via les éléments capsulo-ligamentaires dorsaux et palmaires.

Toutefois, pour être efficace et préserver l'équilibre des tensions capsulo-ligamentaires, le poignet devra être immobilisé en légère flexion, les éléments dorsaux étant plus souples et plus sensible à l'allongement contrairement aux éléments palmaires plus épais et plus tendus.

1.1.8 Complications[7][13][32][34]

Les complications après fracture de l'extrémité distale du radius ne sont pas si rares, elles représentent selon les études près de 30% des cas.

1.1.8.1 Complications nerveuses

Les lésions nerveuses ont une incidence de près de 17%. Le nerf le plus souvent atteint est le médian, suivi par la branche sensitive du radial et enfin, le plus rarement atteint est le cubital.

La lésion résulte soit d'une contusion directe lors du traumatisme soit d'une compression chronique liée à de l'œdème résultant d'une part du traumatisme et, d'autre part de l'immobilisation.

L'ablation du matériel d'ostéosynthèse (tuteur externe ou broches de kirschner) représente également un risque : un névrome peut apparaître soit au niveau du rameau superficiel du nerf radial soit au niveau du rameau dorsal du nerf ulnaire.

1.1.8.2 Déplacement secondaire

Le déplacement secondaire survient majoritairement dans les 45 premiers jours après réduction. Il correspond à une modification de la position du fragment en post-opératoire qui peut soit, aggraver la déformation initiale soit, aller dans le sens d'une hypercorrection.

Le risque est plus important si le patient est âgé, si le déplacement est postérieur ou encore si le fragment conserve après réduction 5 à 10° d'angulation dorsale. Cette complication se rencontre quelle que soit la technique utilisée mais apparaît beaucoup plus fréquemment lors d'un traitement orthopédique.

1.1.8.3 Cal vicieux

L'apparition d'un cal vicieux résulte soit d'un déplacement secondaire, soit d'une réduction insuffisante de la fracture. Elle semble plus fréquente après traitement orthopédique. Le cal vicieux peut être aussi bien extra-articulaire qu'articulaire.

1.1.8.4 Ruptures tendineuses

Les ruptures tendineuses sont principalement liées à la présence du matériel d'ostéosynthèse. Dans la technique d'embrochage, elles s'élèvent à 3% des cas. La technique de plaque palmaire est associée quant à elle dans 12% des cas, à des ruptures du long fléchisseur du pouce et dans 8,6%, à des ruptures des extenseurs.

La rupture plus fréquente reste la rupture du long extenseur du pouce. Un hématome ou un épaississement du rétinaculum et de la gaine synoviale provoque une nécrose ischémique de ce tendon et mène à sa rupture.

1.1.8.5 Syndrome Douloureux Régional Complexe

Le Syndrome Douloureux Régional Complexe (SDRC) est la complication la plus fréquente des fractures de l'extrémité inférieure du radius. Il apparaît dans 15 à 35% des cas.

Si aucun lien ne peut être établi entre la survenue de ce syndrome et le type de fracture, l'importance ou le sens du déplacement, elle présenterait néanmoins une prévalence accrue dans les traumatismes à basse énergie, chez les sujets de sexe féminin d'un certain âge.

Le SDRC est caractérisé[37] par une douleur régionale continue (spontanée ou provoquée) qui semble disproportionnée en temps et en intensité par rapport au décours habituel du traumatisme. La douleur n'est pas spécifique d'un territoire nerveux ou d'un dermatome et les anomalies sensitives, motrices, sudomotrices, vasomotrices et/ou trophiques ont une prédominance distale.

Le diagnostic de cette complication reste essentiellement basé sur l'examen clinique[36][37][38]. Les critères diagnostiques proposés par l'International Association for the Study of Pain sont très sensibles mais peu spécifique. Bruehl propose, quant à lui, des critères plus restrictifs qui permettent de réduire le risque d'inclusion de faux-positifs.

Tableau 2 : *Critères diagnostiques du SDRC selon Bruehl et al.* [37][38]

1) Douleur continue disproportionnée par rapport à l'évènement initial.
2) Présence d'au moins un symptôme (rapporté par le patient) dans toutes les catégories suivantes :
    - Sensitifs : hyperesthésie et/ou allodynie
    - Vasomoteurs : asymétrie de température et/ou de coloration de la peau
    - Œdème et/ou modification de transpiration et/ou asymétrie de transpiration
    - Diminution des possibilités de mouvements et/ou dysfonction motrice (faiblesse, tremblements, dystonie) et/ou perturbations trophiques (poils, ongles, peau)
3) Présence d'au moins un signe objectif (visible à l'examen clinique) dans deux ou plus des catégories suivantes :
    - Sensitifs : hyperesthésie (à la piqure d'une épingle) et/ou allodynie (suite à un touché léger et/ou à une sensation de température et/ou à une pression somatique profonde et/ou à un mouvement articulaire)
    - Vasomoteurs : asymétrie de température (>1°C) et/ou de coloration de la peau
    - Œdème et/ou modification de transpiration et/ou asymétrie de transpiration
    - Diminution des possibilités de mouvements et/ou dysfonction motrice (faiblesse, tremblements, dystonie) et/ou perturbations trophiques (poils, ongles, peau)

1.1.8.6 Arthrose dégénérative

L'arthrose est une complication d'apparition tardive. Elle est observée en moyenne à 6,7 années après une fracture intra-articulaire du radius distal et résulte majoritairement d'une incongruence radio-carpienne due à une imperfection de réduction anatomique.

De plus, une lésion cartilagineuse concomitante à la fracture peut également être responsable du développement de phénomènes arthrosiques.

1.2 L'imagerie motrice

1.2.1 Introduction

L'imagerie motrice peut être définie comme le processus de représentation mentale d'un mouvement sans production de cet acte moteur[(6) (15) (20) (35)]. Ce processus fait appel à la mémoire sensorielle et perceptuelle.

Dans un premier temps, la technique d'imagerie motrice a été développée dans le domaine sportif. Plusieurs études ont démontré son efficacité dans l'amélioration des performances telles la vitesse, la force ou encore la précision du geste[(6)]. Ce n'est qu'à la fin des années 80 que la technique est apparue dans le domaine de la rééducation.

Page et coll.[(6)] a démontré l'importance et l'efficacité de cette technique dans le réapprentissage gestuel et l'habileté motrice après un accident vasculaire cérébral.

L'effet positif de cette technique sur les douleurs fantômes a été étudié par Ramachandran[(27)] tandis que Moseley[(21)(22)(23)] a mis en évidence le même résultat sur la douleur du Syndrome Douloureux Régional Complexe (SDRC).

D'autres auteurs[(6)(35)] rapportent également une action positive sur l'œdème, la douleur post-chirurgicale et la rapidité de récupération.

L'évolution des techniques d'imagerie médicale telle l'IRM fonctionnelle, mettant en évidence la stimulation des zones corticales activées par l'imagination du mouvement, a permis d'assoir les recherches dans ce domaine.

1.2.2 Types d'imagerie motrice

Deux types d'IM sont communément décrits[(6)] : l'IM visuelle et l'IM kinesthésique.

L'IMV consiste à se représenter le mouvement en tant qu'acteur (imaginer son propre mouvement avec défilement de l'environnement) ou en tant qu'observateur (imaginer le mouvement réalisé par autrui).

L'IMK, quant à elle, correspond à la représentation interne du mouvement en faisant appel aux sensations ressenties lors de l'action tels les tensions et étirements liés aux contractions musculaires et aux mouvements articulaires.

L'utilisation de l'une ou de l'autre dépendra du type de tâche, de l'environnement et des caractéristiques de l'individu. En pratique, cependant, la frontière entre l'IMV et l'IMK reste purement théorique.

1.2.3 Mécanisme d'action

L'observation, utilisée dès la petite enfance, est le premier mode d'apprentissage d'une tache motrice. Cet apprentissage se réalise grâce à l'existence des neurones miroirs situés dans le cortex frontal et en connexion avec l'aire intra-pariétale antérieure. Ils transforment l'observation en représentation motrice et sont nécessaires à la compréhension des actions[24].

Observer, imaginer ou réaliser un mouvement activent des zones corticales identiques[6][9][20][24][29][35]. Ces zones sont impliquées dans la planification et le contrôle du mouvement. Ainsi, sont stimulés le cortex pré-moteur, la partie dorsolatérale du cortex préfrontal, le cortex frontal inférieur, le cortex pariétal postérieur, la partie postérieure du cervelet et les noyaux gris centraux.

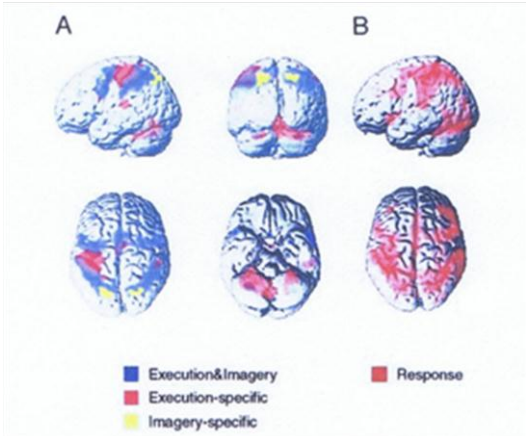

Figure 9 - Activation des aires corticale par l'imagination et l'exécution d'un mouvement d'après Hanakawa [9]

L'exécution stimule en plus, les aires motrices et sensitives primaires, l'operculum pariétal et la partie antérieure du cervelet tandis que la représentation interne du geste active quant à elle le sulcus pré-central inférieur.

Si imaginer une action motrice est possible en l'absence d'objet, l'activation du cortex est majorée par sa présence. De même, plus la tâche imaginée est complexe et plus l'excitabilité spino-corticale augmente [6 ou 35].

L'action observée n'a pas besoin d'être complète pour obtenir l'activation des neurones miroirs.

1.2.4 Désorganisation corticale.

Les AVC, l'immobilisation et la non-utilisation sont source de désorganisation corticale[1].

Cette désorganisation entraine une difficulté d'exécution des mouvements ou encore l'apparition de phénomènes douloureux tels ceux rencontrés dans le CRPS de type I ou chez les amputés.

Une étude de Kaneko et coll.[11] a mis en évidence une corrélation entre la diminution de capacité musculaire à exécuter une flexion de poignet et la réduction de stimulation corticale par imagination du mouvement après fracture de poignet. L'auteur en conclut que la perte de force est liée à une mauvaise commande motrice : la représentation corticale du membre immobilisé se réduit par diminution des afférences.

De la même manière, l'apparition de certaines douleurs est corrélée à la réorganisation corticale. Harris et coll. [10] en 1999, suggère que la douleur fantôme est étroitement liée à une discordance entre l'intention motrice et le feedback proprioceptif et visuel. Les douleurs fantômes après amputation ne sont pas une généralité mais apparaissent selon les auteurs, dans 50 à 80% des cas.

Ainsi, Lotze[14], grâce à l'IRMf, a pu mettre en évidence un glissement de la représentation corticale de la lèvre vers les aires somato-sensorielle et motrice primaire de la main atteinte.
Il montre également que l'exécution de mouvement avec la main « saine » augmente l'activation corticale dans les deux hémisphères par rapport à un sujet contrôle.

Enfin, l'imagination de mouvement de la main amputée, selon cette même étude, augmente l'activation des zones M1 et S1 de l'hémisphère controlatéral. La représentation interne du mouvement ne serait dès lors plus suffisamment localisée.

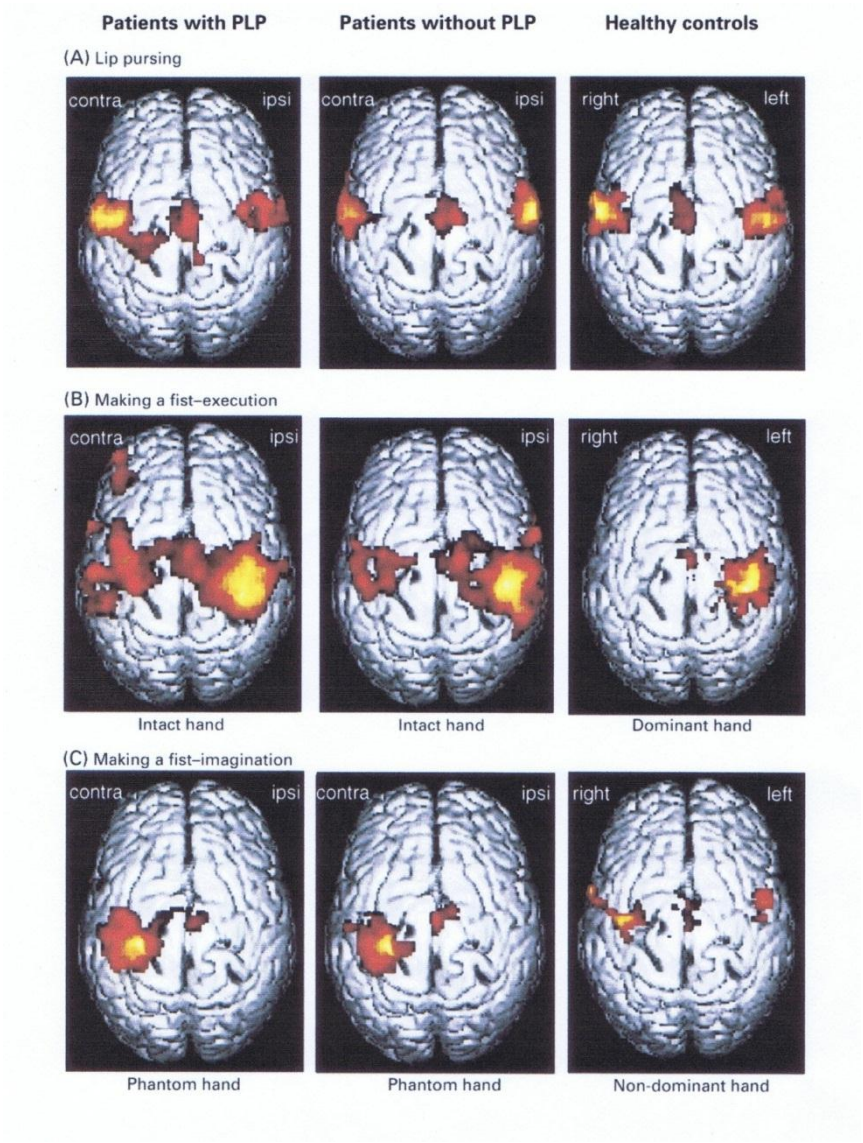

Figure 10 - Données d'IRMf lors de mouvement de la lèvre(A), lors de l'exécution d'un mouvement(B), lors de l'imagination d'un mouvement de la main amputées(C). Comparaison entre amputé avec douleur fantôme, amputé sans douleur fantôme et sujet sain d'après Lotze[14]

Si l'AVC, le SDRC et les douleurs fantômes diffèrent par le mécanisme de survenue (lésion corticale, déafférentation et traumatisme périphérique), des changements similaires sont observés dans les activations sensori-motrices[1].

Ainsi, Maihöfner et coll.[16][17] montre l'existence d'un changement au niveau du cortex somato-sensoriel (S1) dans le CRPS de type I. La représentation corticale de la main a tendance à se réduire (distance entre D1 et D5 diminuée par rapport au côté sain) et cette représentation moyenne (obtenue par la moyenne entre D1 et D5) a tendance à glisser vers la représentation de la lèvre inférieure.

Il observe également, que cette désorganisation est réversible et que la diminution des symptômes est à mettre en corrélation avec la réorganisation corticale.
La douleur va induire la désorganisation corticale par sensibilisation des fibres C activées par l'inflammation périphérique liée au traumatisme.

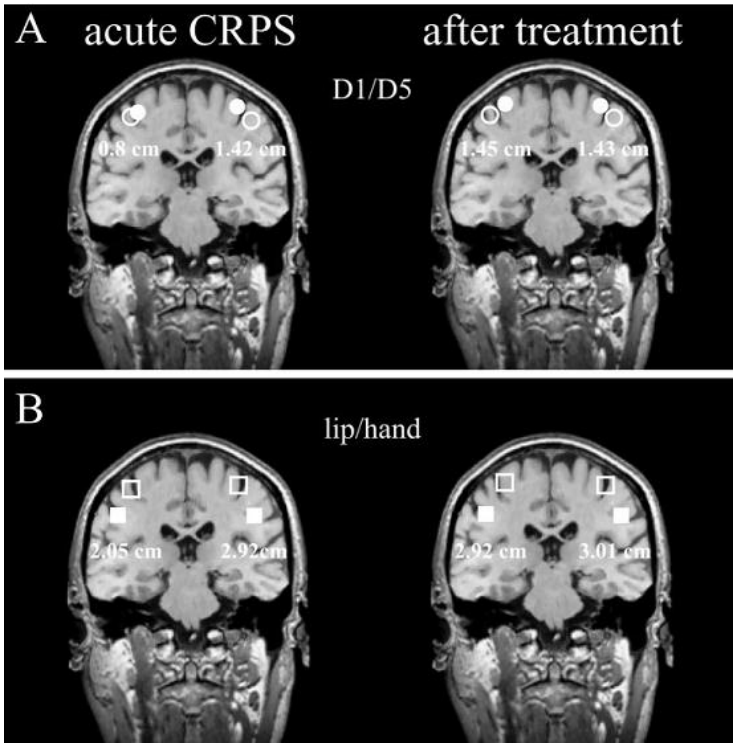

Figure 11 – Projection de la distance entre D1 et D5 avant et après traitement pour SDRC(A), projection de la distance entre le centre de la main et la lèvre inférieure avant et après traitement pour SDRC(B) d'après Maihöfner[16]

Selon ce même auteur, une réorganisation des circuits moteurs est également observée.

D'une part, la diminution des performances motrices découlerait de la perturbation d'intégration des afférences visuelles et proprioceptives dans le cortex pariétal postérieur. Or, il intègre les informations multi-modales afin de construire une représentation spatiale personnelle et extérieure. La diminution de son activation entraine une planification et une coordination des mouvements erronées ainsi qu'un problème d'orientation spatiale pendant la phase d'approche.

D'autre part, le mouvement de la main atteinte de SDRC induit à la fois une augmentation de l'activation des cortex moteurs primaire et supplémentaire, reflet d'un dysfonctionnement des connections inter-hémisphériques et un élargissement de l'activation au cortex moteur contro-latéral.

1.2.5 Protocole de traitement

Moseley a développé dans le cadre du SDRC[21] [22][23], un protocole de traitement en trois phases de deux semaines. Ce protocole, ne requiert aucun mouvement de la main lésée dans les 4 premières semaines et limite par conséquent, les afférences douloureuses.

La première étape consiste en la reconnaissance de latéralité de la main. Cette action stimule le cortex pré-moteur.

Des photographies illustrant différentes positions de la main sont présentées au patient qui doit reconnaître le plus rapidement possible et avec le moins d'erreur la latéralité de l'image.

La deuxième étape constitue l'imagerie motrice à proprement parlé. Une partie des photographies sont présentées au patient qui doit à trois reprises, imaginer prendre la position illustrée.

La troisième étape correspond à la rééducation par miroir. La main pathologique du patient est placée derrière un miroir vertical. Elle est ainsi rendue non-visible et est visuellement remplacé par le reflet de la main saine.

Les positions illustrées par les photographies sont réalisées avec les deux mains. Le patient se concentre sur le mouvement aperçu à travers le miroir.

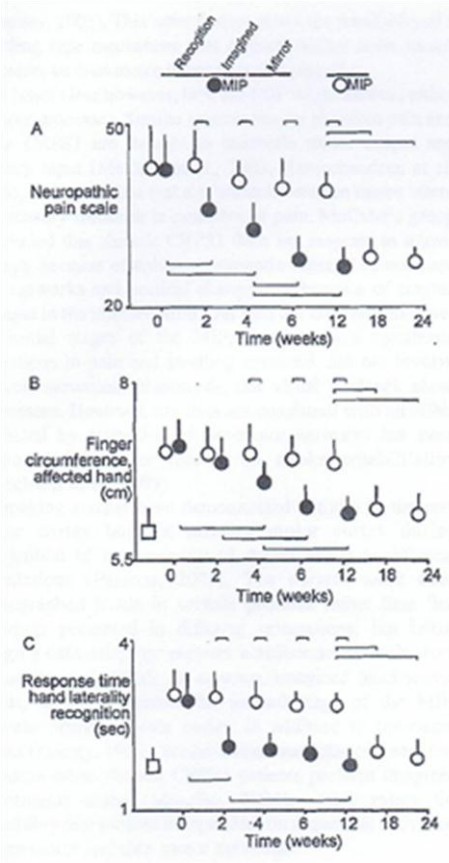

Figure 12- Comparaison du niveau de douleur (A), de l'œdème(B) et du temps de reconnaissance de latéralité(C) entre un groupe ayant bénéficié de la MIP(cercle noir) et un groupe contrôle(cercle

Le respect de l'ordre des étapes est primordial :

l'imagerie motrice n'a un effet positif que si elle suit la reconnaissance de latéralité et le travail devant miroir n'est efficace que s'il suit l'imagination des mouvements. L'utilisation de cet enchaînement permet d'obtenir les meilleurs résultats.

Ainsi, ce protocole activerait d'abord, les circuits pré-moteurs puis moteurs pour réconcilier le feedback sensoriel et les efférences motrices grâce à l'utilisation du miroir.

1.3 Population

La population de cette étude se compose de 20 femmes de plus de 50 ans (age M +SD) ayant une fracture récente de poignet traitée orthopédiquement ou chirurgicalement.

Le recrutement des individus a été réalisé en collaboration avec les services d'urgences du CHU de Liège et du CHU Notre-Dame des Bruyères. Un consentement éclairé des patientes ainsi que l'accord préalable du chirurgien ont été obtenus avant participation à l'étude.

Les sujets ont été répartis de manière aléatoire en deux groupes.

Le groupe contrôle (n = 10 sujets, âge moyen 63,8 ans ±) bénéficie uniquement d'un traitement médicamenteux traditionnel tandis que le groupe expérimental (n = 10 sujets, âge moyen 68,7 ans ±) bénéficie en complément du traitement médicamenteux, d'un traitement par imagerie motrice.

Les critères d'exclusion suivant ont été respectés :

- La présence de fracture plus proximale du radius ou de l'ulna.
- La présence de fracture du premier métacarpien et/ou de la première phalange du pouce.
- L'existence de fractures aux deux poignets.
- Les patientes atteintes d'un syndrome dépressif.
- Les atteintes altérant la concentration et l'autonomie des sujets tels la démence, le syndrome d'Alzheimer.
- Les problèmes de vue.

Le tableau, ci-dessous, présente la répartition de notre population au sein des deux groupes et reprend leurs différentes caractéristiques tels l'âge moyen, la latéralité, le côté lésé, le type de fracture et le traitement réalisé.

Population	***Nombre d'individu***	***Moyenne d'âge***	***Latéralité***	***Côté de la fracture***	***Type de fracture***	***Traitement***
Groupe contrôle	10	68,7 ans	90% droitiers 10% gauchers	70% dominants 30% non-dominants	40% déplac post. 10% déplac ant. 30% non-déplac 10% déplac post+styl uln 10% cunéenne ext	60% chir. 40% orthop.
Groupe expérimental	10	63,8 ans	90% droitiers 10% gauchers	40% dominants 60% non-dominants	40% déplac post. 10% déplac ant. 20% non-déplac 30% comminutives	70% chir. 30% orthop.

Tableau 2 : caractéristiques et répartition de la population.

1.4 Matériels

1.4.1 Pour le protocole expérimental.

1.4.1.1 Jeu de Photographies.

Ce jeu se compose de 66 photographies couleurs et comporte autant d'images de la main droite que de la main gauche. Les photographies représentent différents mouvements du poignet et des doigts ainsi que certaines activités de la vie quotidienne.

Ces images sont utilisées lors des deux premières étapes du protocole expérimental décrites par Moseley (la reconnaissance de latéralité et l'imagerie motrice).

1.4.1.2 Boîte miroir

La boîte miroir est une boîte en tissu repliable et facilement transportable. Un miroir est collé sur l'une de ses faces et une ouverture sur un versant adjacent au miroir permet d'introduire le membre lésé dans la boîte.

Le membre atteint est ainsi exclu du champ visuel de la patiente et remplacé visuellement par le reflet du membre sain.

Figure 13 – Boîte miroir

Cette boîte est utilisée dans la troisième phase du protocole expérimental (la thérapie par miroir).

1.4.1.3 Cahier journalier

Un cahier journalier fourni aux sujets du groupe expérimental, permet de vérifier leur participation. Les consignes des trois modules sont rappelées et huit cases sont disponibles pour chaque jour de l'expérimentation.

Afin de les motiver à réaliser les différents exercices, les participantes sont invitées à y consigner quotidiennement la fréquence de réalisation des différents modules. (Voir annexe 2)

1.4.2 Pour l'évaluation.

1.4.2.1 De la force[18]

La force de la main est évaluée grâce à un dynamomètre hydraulique de Jamar et à une pinch hydraulique de Gauch.

La position d'évaluation du sujet correspond à celle recommandée par l'ASHT (American Society of Hand Therapists). Le patient est confortablement assis, l'épaule est en légère abduction et en position neutre de rotation, le coude est fléchi à 90°, l'avant-bras est en position neutre de pro-supination et le poignet est positionné entre 0 et 30° d'extension et ente 0 et 15° d'inclinaison ulnaire[26]. L'examinateur ne supporte en aucune manière le bras évalué.

Après avoir réalisé les réglages nécessaires du dynamomètre et expliqué les consignes d'utilisation, l'examinateur invite le sujet à réaliser la manœuvre à trois reprises. La meilleure performance est retenue. Même si la fatigue ne semble pas influencer les résultats[19], un délai de cinq secondes est respecté entre les essais.

Le dynamomètre hydraulique de Jamar sert à mesurer la force de poigne de la main. Un cadran de lecture, gradué de 0à 200 livres permet de lire la valeur développée. La poignée est réglable en 5 positions différentes et peut être adaptée en fonction de la taille de la main.

Figure 14 – Dynamomètre de Jamar (Vue de profil)

Figure 15 – Dynamomètre de Jamar (Vue de face)

La pinch hydraulique de Gauch sert à évaluer la force de trois prises de précision :

- la prise sub-termino-latérale, entre la pulpe du pouce et le bord radial de la 2e phalange de l'index,
- la prise sub-terminale bidigitale, entre les pulpes du pouce et de l'index,
- la prise sub-terminale tridigitale, entre la pulpe du pouce d'une part et les pulpes de l'index et du majeur.

Figure 15 – Pinch de Gauch

1.4.2.2 De la douleur[2]

La douleur ressentie par les sujets est évaluée par l'échelle visuelle analogique. Cette échelle d'auto-évaluation apparait sensible, reproductible et validée tant pour les douleurs aiguës que chroniques.

Elle se présente sous la forme d'une réglette double face de 10 centimètres. Sur le versant présenté au patient, est représentée une ligne droite. Les extrémités équivalent à l'absence de douleur pour l'une et au maximum de douleur imaginable pour l'autre. Sur le côté destiné à l'examinateur, cette ligne est définie par une graduation en millimètres (0 à 100).

Un curseur mobile permet au patient d'indiquer l'intensité de la douleur ressentie et rend possible sa quantification en millimètre par l'examinateur.

1.4.3 Méthode

Le groupe expérimental a suivi le protocole de Moseley pendant une période de 6 semaines. Une rencontre a été organisée avant le commencement de chaque module.

De plus, des contacts téléphoniques réguliers (tous les 4 à 5 jours) ont étés réalisés entre les entrevues afin de répondre aux éventuelles questions et de motiver d'avantage le patient.

Lors du premier module, les patients ont dû chronométrer le temps de réalisation et comptabiliser leurs erreurs afin de les transcrire dans le cahier journalier.

Lorsqu'une amélioration était constatée, la difficulté de l'exercice était adaptées soit en modifiant l'orientation des photographies, soit en ajoutant un élément distrayant (radio ou télévision).

Lors des deux autres modules, seul le nombre de réalisation journalière de l'exercice devait être transcrit.

La force et la douleur ont été évalués dans les deux groupes à deux reprises : à six semaines après le traumatisme et quatre semaines après le début de la rééducation classique.

1.4.4 Statistique

Les différentes variables sont exprimées sous forme de moyenne et écart-type.

La comparaison des moyennes des deux groupes a été effectuée au moyen d'un test T-student pour échantillons indépendants. Ce test permet la comparaison de variables quantitatives entre deux groupes composé d'individus différents et recevant un traitement différent.

De plus, l'évolution de chaque groupe est étudiée grâce à un test T-student pour échantillons appariés. Ce test est utilisé pour comparer les variables quantitatives évaluées à deux moments différents au sein du même groupe.

Une différence est considérée comme significative lorsque la p-value est inférieure à 0,05.

Résultats

1.5 La force

1.5.1 Force de poigne

	Groupe contrôle	Groupe test	Valeur t	p-value
A 6 semaines	8,8 ± 6,12	18,7 ± 8,26	-3,04	0,01
1 mois après	25 ±10,15	33,1±12,81	-1,57	0,14

Tableau 3 : *Comparaison entre les 2 groupes de la force de poigne (moyennes ± écart-type)*

A la première évaluation, la force du groupe expérimentale diffère de façon significative de celle du groupe contrôle. Un mois plus tard, cette différence n'est plus significative.

	A 6 semaines	1 mois après	Valeur t	p-value
Groupe contrôle	8,8 ± 6,12	25 ±10,15	-5,34	0,0005
Groupe test	18,7 ± 8,26	33,1±12,81	-1,57	0,0001

Tableau 4 *: Comparaison de l'évolution de la force de poigne dans un même groupe (moyennes ± écart-type)*

Après rééducation, la force de poigne s'améliore dans les deux groupes de façon significative.

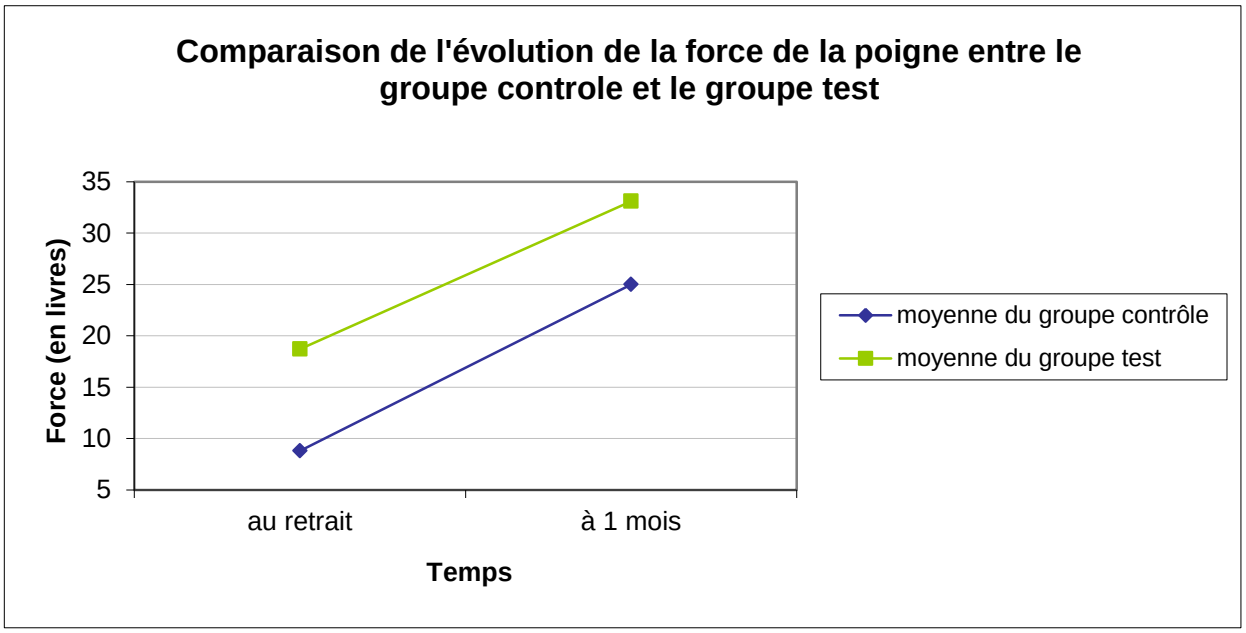

1.5.2 Force des pinces de précision

1.5.2.1 Pince sub-termino-latérale

	Groupe contrôle	Groupe test	Valeur t	p-value
A 6 semaines	4,3 ± 1,25	5,8 ± 3,58	-1,25	0,23
1 mois après	9,3 ± 2,36	10,3 ± 4,6	-0,61	0,55

Tableau 5 : *Comparaison entre les 2 groupes de la force de la pince sub-termino-latérale (moyennes ± écart-type)*

La moyenne des deux groupes, au deux temps d'évaluation, ne diffère pas de façon significative.

	A 6 semaines	1 mois après	Valeur t	p-value
Groupe contrôle	4,3 ± 1,25	9,3 ± 2,36	-9,00	0,00001
Groupe test	5,8 ± 3,58	10,3 ± 4,6	-8,29	0,00001

Tableau 6 : *Comparaison de l'évolution de la force de la pince sub-termino-latérale dans un même groupe (moyennes ± écart-type)*

La force de la pince sub-termino-latérale s'améliore de façon significative dans les deux groupes un mois après le retrait du plâtre.

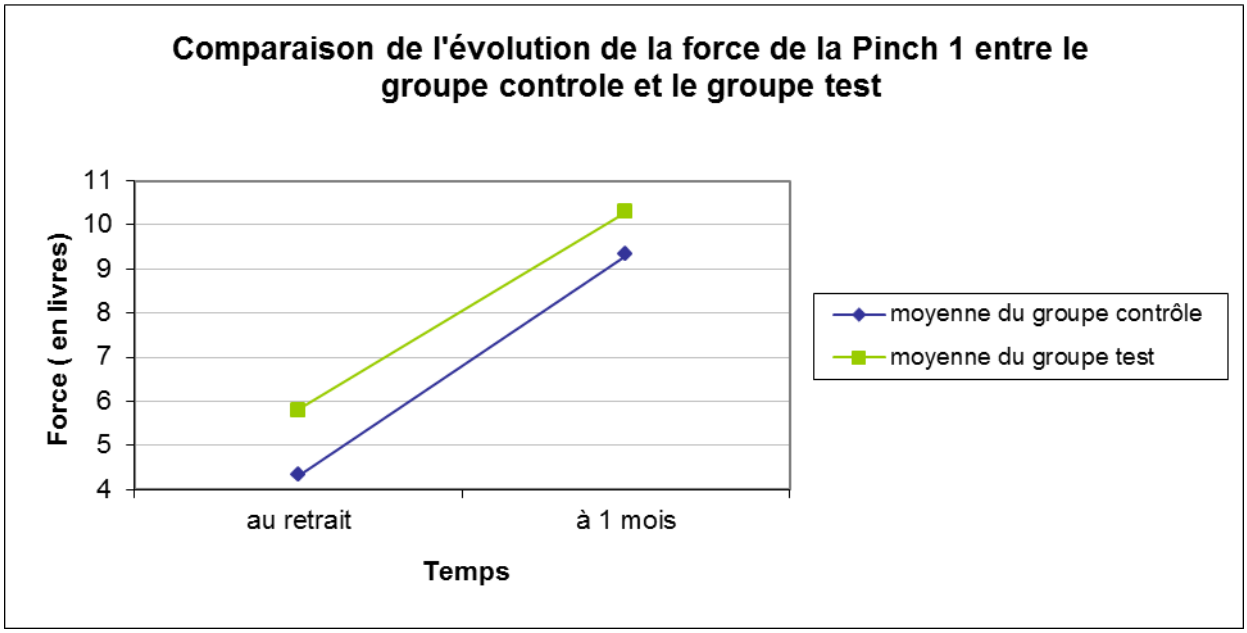

1.5.2.2 Pince sub-terminale bidigitale

	Groupe contrôle	Groupe test	Valeur t	p-value
A 6 semaines	5,1 ± 1,97	5,6 ± 2,63	-0,48	0,64
1 mois après	8,1 ± 1,6	10 ± 4,81	-1,19	0,25

Tableau 7 : *Comparaison entre les 2 groupes de la force de la pince sub-terminale bidigitale (moyennes ± écart-type)*

Les différences observées entre les deux groupes aux deux moments évalués, ne sont pas significatives.

	A 6 semaines	1 mois après	Valeur t	p-value
Groupe contrôle	5,1 ± 1,97	8,1 ± 1,6	-6,36	0,0001
Groupe test	5,6 ± 2,63	10 ± 4,81	-5,20	0,0005

Tableau 8 : *Comparaison de l'évolution de la force de la pince sub-terminale bidigitale dans un même groupe (moyennes ± écart-type)*

La force de la pince sub-terminale bidigitale s'améliore significativement dans les deux groupes après un mois de rééducation

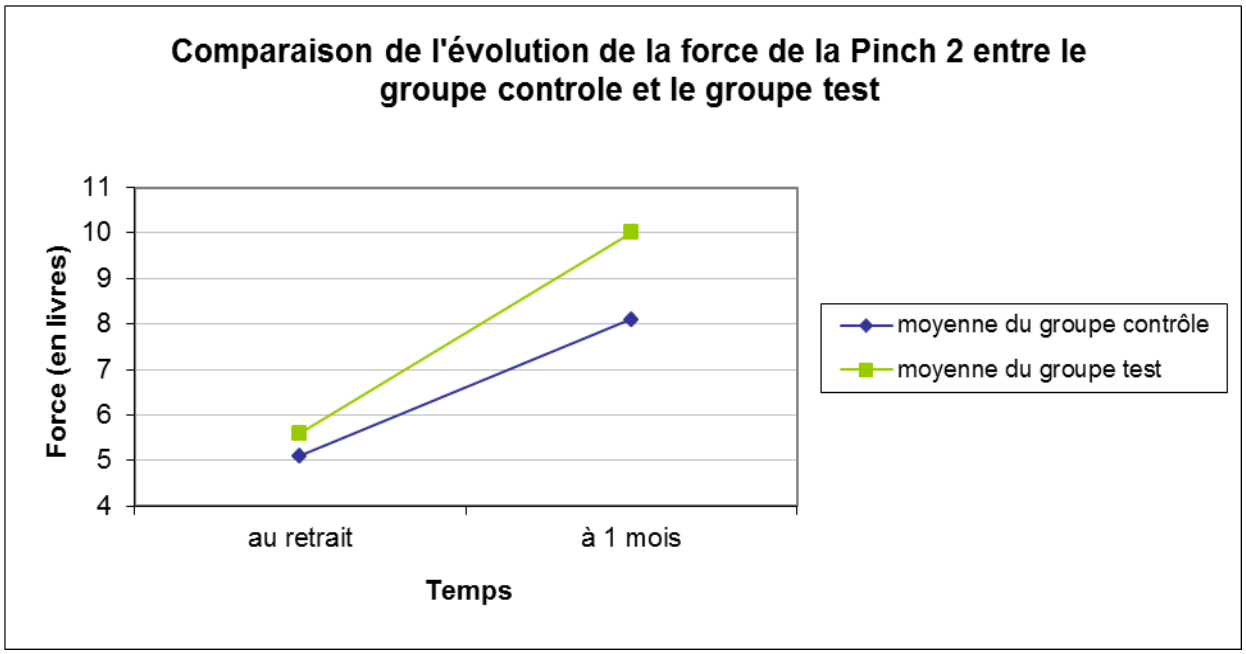

1.5.2.3 Pince sub-terminal tridigitale

	Groupe contrôle	Groupe test	Valeur t	p-value
A 6 semaines	4,8 ± 2,1	5,2 ± 2,3	-0,41	0,69
1 mois après	9,3 ± 2,31	10,9 ± 3,7	-1,16	0,26

Tableau 9 : *Comparaison entre les 2 groupes de la force de la pince sub-terminale tri-digitale (moyennes ± écart-type)*

Aucune différence significative n'est observée entre les groupes à 6 semaines post-traumatiques comme un mois après le retrait du plâtre.

	A 6 semaines	1 mois après	Valeur t	p-value
Groupe contrôle	4,8 ± 2,1	9,3 ± 2,31	-5,78	0,0003
Groupe test	5,2 ± 2,3	10,9 ± 3,7	-6,75	0,0001

Tableau 10 : *Comparaison de l'évolution de la force de la pince sub-terminale tri-digitale dans un même groupe (moyennes ± écart-type)*

La force de la pince sub-terminale tri-digitale s'améliore de façon significative dans les deux groupes après quatre semaines de rééducation.

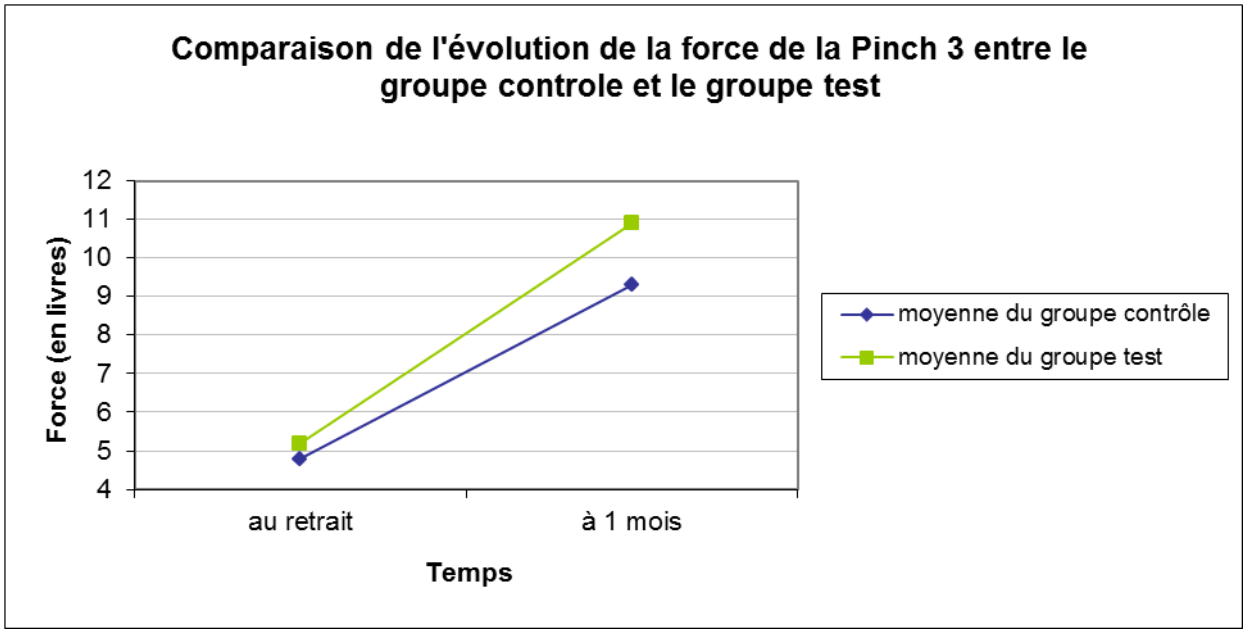

1.5.3 La douleur

1.5.3.1 Douleur au mouvement :

	Groupe contrôle	Groupe test	Valeur t	p-value
A 6 semaines	6,9 ± 1,37	4,3 ± 1,89	3,52	0,002
1 mois après	3,7 ± 0,95	1,4 ± 1,58	3,95	0,001

Tableau 11 : *Comparaison entre les 2 groupes de la douleur au mouvement (moyennes ± écart-type)*

La douleur ressentie lors de mouvements diffère de façon significative aussi bien après la première que la deuxième évaluation.

	A 6 semaines	1 mois après	Valeur t	p-value
Groupe contrôle	6,9 ± 1,37	3,7 ± 0,95	7,69	0,0000
Groupe test	4,3 ± 1,89	1,4 ± 1,58	10,43	0,0000

Tableau 12 : *Comparaison de l'évolution de la douleur au mouvement dans un même groupe (moyennes ± écart-type)*

La sensation de douleur ressentie au mouvement s'améliore de façon significative dans les deux groupes un mois après retrait du plâtre.

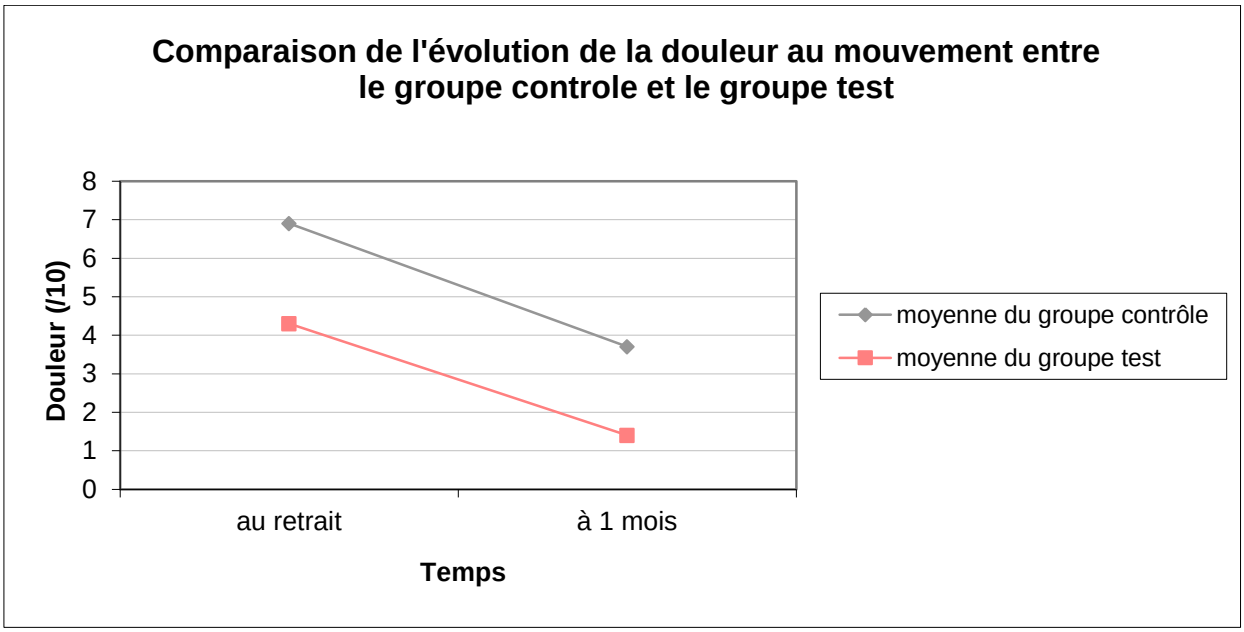

1.5.3.2 Douleur au repos :

	Groupe contrôle	Groupe test	Valeur t	p-value
A 6 semaines	3,4 ± 1,84	2 ± 1,25	1,99	0,06
1 mois après	1,1 ± 0,99	0,4 ± 0,7	1,82	0,09

Tableau 13 : *Comparaison entre les 2 groupes de la* douleur *au repos (moyennes ± écart-type)*

Les différences constatées entre les deux groupes ne sont pas significatives.

	A 6 semaines	1 mois après	Valeur t	p-value
Groupe contrôle	3,4 ± 1,84	1,1 ± 0,99	5,81	0,0003
Groupe test	2 ± 1,25	0,4 ± 0,7	6,00	0,0002

Tableau 14 : *Comparaison de l'évolution de la douleur au repos dans un même groupe (moyennes ± écart-type)*

La douleur ressentie au repos diminue de façon significative dans les deux groupes un mois après la première évaluation.

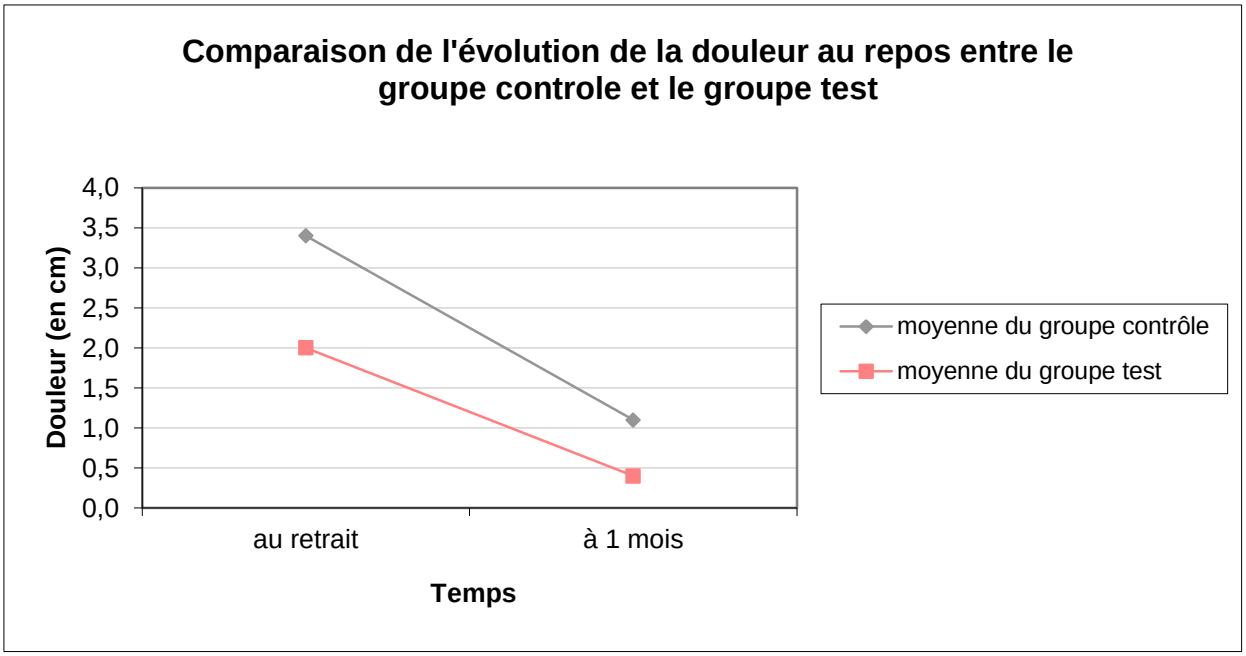

Discussion

La fracture de l'extrémité distale du radius est une lésion fréquemment rencontrée dans les services d'urgences avec une prévalence plus importante chez la femme proche de la soixantaine. Elle peut avoir des répercussions fonctionnelles non négligeables sur la qualité de vie du patient.

L'imagerie motrice est une technique de rééducation qui a déjà fait ses preuves dans le traitement des AVC, des douleurs fantômes ou encore du SDRC. Elle améliore l'agilité motrice, la force et a un effet positif sur les sensations douloureuses.

L'objectif de cette étude était de déterminer si l'IM, utilisée en période d'immobilisation, avait un intérêt en rééducation après fractures de poignet.

1.6 Population et Méthodologie

Cette étude s'est intéressée spécifiquement aux fractures de l'extrémité distale du radius chez le sujet féminin de plus de 50 ans. En effet, ces deux critères définissent la population présentant la prévalence la plus importante de ce type de fracture[7][13][34].

Des critères d'exclusion ont été définis, pour s'assurer de la reproductibilité des mesures effectuées. Ainsi, la présence concomitante de fracture plus proximale du radius ou de l'ulna entrave la mesure de la force de la main et peut engendrer d'avantage de douleur. De même, l'existence d'une fracture du premier métacarpien limite l'évaluation de la force de la main (force de poigne et force des pinces).

Les autres critères d'exclusion ont pour but d'optimaliser les conditions de la pratique de l'imagerie motrice. Ainsi, une fracture des deux poignets ou un gros problème de vue ne permettent pas de donner l'illusion du mouvement correct lors du travail par miroir. Le syndrome dépressif [6] altère la motivation et donc la participation aux programmes réalisés à domicile. Enfin, la démence et la maladie d'Alzheimer[6] vont modifier les possibilités de concentration et d'autonomie des sujets. Ces critères ont été établis avant le recrutement de la population mais en pratique, ils ne sont pas fréquemment rencontrés. En effet, aucun sujet n'a été exclu sur base de ces critères.

Notre étude n'a pas permis de recruter un type identique de fracture dans la population étudiée. Cependant, un même pourcentage de fracture à déplacement postérieur et antérieur est retrouvé dans nos deux groupes.

Les différences concernent le pourcentage de fractures non déplacées et la présence d'une part, de fractures comminutives dans le groupe expérimental et d'autre part, de fracture cunéenne externe dans le groupe contrôle.

Toutefois, l'immobilisation[11] [25], quelles que soient les raisons, conduit à une désorganisation corticale source de douleur et d'altération fonctionnelle. Ces deux éléments ont fait l'objet de notre étude.

De plus, notre objectif était d'étudier l'intérêt de l'IM dans le traitement des fractures de poignet en général.

Le traitement des sujets de cette étude peut être réparti en traitement orthopédique ou chirurgical. Il n'y a donc pas une homogénéité de traitement entre les sujets de l'étude mais globalement, la répartition des deux groupes entre ces deux choix thérapeutiques correspond à ce qui est retrouvé en pratique[7] [34].

Un cahier journalier a été donné aux sujets du groupe expérimental. Il nous a permis de vérifier l'assiduité du travail effectué à domicile. De plus, il constitue une base concrète pour le patient, de la marche à suivre en fournissant d'une part, un rappel de l'exécution correcte de chaque module et d'autre part, des pistes de progression. Il représente encore une source supplémentaire de motivation pour le patient, sachant qu'il était consulté à chaque entrevue.

Le contact téléphonique, réalisé entre chaque entrevue, nous semblait de prime abord suffisant pour garantir la motivation nécessaire à la réalisation du protocole.
Toutefois, une entrevue hebdomadaire nous semble actuellement plus appropriée. Elle permettrait de relever et de corriger les éventuelles erreurs commises par nos sujets. Elle pourrait également avoir un effet stimulant plus marqué : les sujets se sentiraient davantage soutenus dans leur démarche rééducative.

1.7 Analyse des résultats

1.7.1 La force

Même si le groupe expérimental présente toujours des valeurs de force plus élevées à la première comme à la seconde évaluation, la différence n'est significative que pour la force de poigne au retrait du plâtre. Les 4 semaines de rééducation classique permettent au groupe contrôle de rejoindre les performances du groupe test.

Dans une étude sur l'utilisation du miroir en rééducation de la main, Rosen[(30)t] retrouve également une augmentation de la force de préhension.

Après fracture de poignet, la représentation corticale du membre immobilisé se réduit à cause de la diminution des afférences sensitives et motrices[(11)]. La différence significative de la force de poigne observée entre nos deux groupes s'expliquerait par la stimulation corticale accrue grâce au traitement par IM dans le groupe expérimental.

Mulder[(24)] explique également que pendant l'IM des impulsions micro-nerveuses sont produites en direction des muscles qui, en retour, envoient des afférences au cortex moteur permettant de renforcer le programme moteur.

Newsom et coll[(25)] ont étudié l'effet de l'IM sur le maintien de performances musculaires après une immobilisation du poignet de 10 jours. Il constate un effet bénéfique sur les fléchisseurs et extenseurs du poignet mais ne rapporte pas un avantage significatif sur la force de préhension. Dans notre étude, cependant, une différence significative de la force de poigne est observée. La différence de résultats pourrait être liée au temps d'immobilisation : dans notre étude, les sujets ont été immobilisés 4 à 6 semaines. Dès lors, plus l'immobilisation est longue et plus la désorganisation corticale est importante et peut toucher plus de groupe musculaire.

La différence non-significative de la force des pinces s'expliquerait par la position d'immobilisation : les doigts sont laissés libres et dès lors, leurs mouvements empêchent l'atrophie musculaire et la diminution d'excitabilité de l'aire motrice des muscles intrinsèques de la main.

En stimulant les circuits neuronaux, l'IM permettrait donc de limiter la perte de force globale constatée après immobilisation. La rééducation, quant à elle, en stimulant les voies motrice et sensitive, favorise donc également la récupération de la carte corticale.

1.7.2 La douleur

La douleur ressentie au repos est moins importante dans le groupe expérimental que dans le groupe test mais cette différence n'est pas significative. Seule la douleur perçue lors de mouvements diffère de façon significative aussi bien au retrait du plâtre que 4 semaines plus tard. Ces sensations nociceptives restent donc toujours plus élevées dans le groupe test.

Les douleurs, selon Harris et coll. [10], résultent d'un changement au niveau du cortex somato-sensoriel primaire(S1). Leur réduction est à mettre en corrélation avec la normalisation de la représentation corticale du membre atteint [10] [16].

Lotze[15] a montré que la pratique de l'IM a une action sur S1 et donc, tend à réduire les sensations douloureuses.

Ainsi, la différence observée entre nos deux groupes pourrait s'expliquer par la préservation de la représentation corticale dans le groupe expérimental grâce à la pratique de l'IM en période d'immobilisation.

De plus, le reflet du membre sain lors de la thérapie par miroir, permet, selon McCabe[19], de diminuer la discordance entre le feedback sensoriel et l'intention motrice, source de douleur dans le SDRC. Cet effet peut également expliquer la diminution des douleurs de notre groupe expérimental puisque la troisième phase du protocole utilise la thérapie par miroir.

Si la douleur diminue de façon significative dans chaque groupe après rééducation classique, le groupe expérimental conserve un écart significatif par rapport au groupe contrôle. Les afférences nociceptives entraveraient la restauration de la représentation corticale et la rééducation classique ne permettrait pas à elle seule de la récupérer en quatre semaines.

La douleur représente le premier critère diagnostique du SDRC. Dès lors, en réduisant les perceptions douloureuses liées à la désorganisation corticale, l'utilisation de l'IM en période d'immobilisation après fracture de poignet pourrait jouer un rôle préventif dans la survenue de cette complication. En effet, un seul cas de SDRC a été diagnostiqué dans la présente étude et il fait partie du groupe contrôle.

1.8 Limites de l'étude

L'ostéoporose n'a pas fait l'objet de ce travail. Elle augmente cependant le risque de survenue de fracture du poignet chez les femmes âgées d'une soixantaine d'années.

La population réduite représente également une faiblesse de cette étude. L'échantillon étudié comporte vingt individus répartis en deux groupes de dix sujets.

De plus, si l'homogénéité de latéralité a été respectée, il existe cependant une différence de répartition entre nos deux groupes concernant le caractère dominant ou non de l'atteinte. Ainsi, nous retrouvons plus de lésions du côté dominant dans notre groupe contrôle par rapport au groupe test.

Enfin, le niveau de douleur n'a pas été évalué initialement en post-traumatique. Nous sommes donc partis de l'hypothèse que la douleur au moment du traumatisme était comparable dans nos deux groupes.

Conclusion

L'utilisation de l'imagerie motrice en période d'immobilisation après fracture de l'extrémité distale du radius, selon la séquence présentée par Moseley, présente de nombreux avantages.

D'abord, l'imagerie motrice est facile à mettre en œuvre et peu coûteuse pour le patient. Pour être efficace, elle ne nécessite qu'une séance de kinésithérapie hebdomadaire pendant 6 semaines suivie d'auto-exercices quotidiens à domicile. Cette technique contribue à la récupération plus précoce de la force[11][25] et à la réduction rapide des sensations douloureuses[21] [22] [23]. Ce dernier effet semble se prolonger au-delà de 4 semaines de rééducation classique.

De plus, le démarrage précoce de la rééducation permet à la patiente de ne pas se sentir abandonnée et grâce au contact hebdomadaire, favorise un meilleur suivi dans les premières semaines post-traumatiques.

Toutefois, il faut pondérer les résultats obtenus dans cette étude par l'effet positif possible, lié à la participation des sujets à une étude expérimentale concernant une nouvelle approche thérapeutique.

Enfin, la diminution des sensations douloureuses observées dans le groupe expérimental pourrait laisser imaginer, que l'imagerie motrice, en empêchant la désorganisation corticale due à l'immobilisation[11] [25], permettrait de diminuer le risque de SDRC, complications des plus fréquentes dans ce type de pathologie.

Pour vérifier cette théorie, une étude ultérieure regroupant un plus grand échantillon et utilisant éventuellement l'IRM-fonctionnelle pour objectiver l'absence de désorganisation corticale après IM, pourrait être réalisée.

Bibliographie

1. **Acerra N. , Souvlis T. , Moseley G.L. –** *Stroke, Complex regional pain syndrom and phantom limb pain : can commonalities direct future management?* J. Rehabil. Med 2007 ; 39 : 109-114.
2. **Benhamou D. –** *Evaluation de la douleur post-opératoire.* Ann. Fr. Anesth. Réanim. 1998 ; 17 : 555-572.
3. **Bultitude J.H. , Rafal R.D.** - *Derangement of body representation in complex regional pain syndrome : report of a case treated with mirror and prisms.* Exp. Brain Res. 2010 ; 204 : 409-418.
4. **Delprat J. , Ehler S. , Meyer J.C. –** *Poignet et main : bilan articulaire.* Enc Med. Chir. Kinésithérapie – Médecine physique – Réadaptation 2002 ; 26-008-D-20
5. **Delprat J. , Rongieres M. , Mansat M.** – *Main et poignet traumatiques.* Enc. Med. Chir. Kinésithérapie, Médecine Physique - Réadapation 1999 ; 26-220-A-II : 1-14.
6. **Dickstein R. , Deutsch J.E.** - *Motor imagery in physical therapist practice.* Phys. Ther. 2007 ; 87(7) : 942-953.
7. **Dumontier C. , Herzberg G.** - *Les fractures fraîches du radius distal chez l'adulte.* Rev. Chir. Orthop. 2001 ; 87 : 1S67-1S141.
8. **Funase K. , Tabira T. , Higashi T. , Liang N. , Kasai T.** - *Increased corticospinal excitability during direct observation of self-movement and indirect observation with a mirror box.* Neurosci. Let. 2007 ; 419 : 108-112.
9. **Hanakawa T. et al** - *Functional properties of brain areas associated with motor execution and imagery.* J. Neurophysiol. 2003 ; 89 : 989-1002.
10. **Harris A.J.** – *Cortical origin of pathological pair.* The lancet 1999 ; 354 : 1464-1466.
11. **Kaneko F. , Murakami T. , Onari K. , Kurumadani H. , Kawaguchi K.** - *Decreased cortical excitability during motor imagery after disuse of an upper limb in humans.* Clin. Neurophysiol. 2003 ; 114(12) : 2397-2403.
12. **Kapandji I.A.** – *Physiologie articulaire : membre supérieur.* Ed. maloine 1980 ; 106-171.

13. **Laulan J., Obert L.** - *Fractures de l'extrémité distale des deux os de l'avant-bras chez l'adulte.* Enc. Méd. Chir. , appareil locomoteur 2009 ; 14-045-B-10 : 1-16.

14. **Lotze M. , Flor H. , Grodd W. , Larbig W. , Birbaumer N.** - *Phantom movements and pain. An fMRI study in upper limb amputees.* Brain 2001 ; 124 : 2268-2277.

15. **Lotze M. , Halsband U.** -*Motor imagery.* J. Of Physiol. 2006 ; 99 : 386-395.

16. **Maihöfner Ch. ,CA , MD; Handwerker H.O. , MD, PhD; Neundörfer B. , MD; Birklein F. , MD** - C*ortical reorganisation during recovery from complex regional pain syndrome.* Neurol. 2004 ; 63 : 693-701.

17. **Maihöfner Ch., Baron R. , DeCol R., Binder A. , Birklein F. , Deuschl G., Handwerker H.O. , Schattschneider J.** - *The motor system shows adaptative changes in complex regional syndrom.* Brain 2007 ; 130 : 2671-2687.

18. **Mathiowetz V. , Weber K. , Volland G. , Kashman N.** – *Reliability and validity of grip and pinch strength evaluations*. J. of Hand surgery 1984 ; 9a : 222-226.

19. **Mc Cabe C.S. , Hagh R.C. , Ring E.F.J. , Halligan P.W. , Wall P.D. , Blake D.R.** – *A controlled pilot study of the utility of mirror visual feedback in the treatment of CRPS type I.* Rheum 2003 ; 42(1) : 97-101.

20. **Miller K.J. , Schalk G. , Fetz E.E. , den Nijs M. , Ojemann J.G. R.P.N. Rao** - *Cortical activity during motor execution, motor imagery and imagery-based online feedback.* PNAS 2010 ; 107(9) : 4430-4435.

21. **Moseley G.L.** - *Graded motor imagery is effective for long-standing complex regional pain syndrom : a randomised controlled trial.* Pain 2004 ; 108 : 192-198.

22. **Moseley G.L.** - *Is successful rehabilitation of complex regional pain syndrom due to sustained attention to the affected limb? A randomised trial.* Pain 2005 ; 114 : 54-61.

23. **Moseley G.L.**- *Graded motor imagery for pathologic pain. A randomized controlled trial.* Neurol. 2006 ; 67 : 2129-2134.

24. **Mulder Th.** - *Motor imagery and action observation : cognitive tools for rehabilitation.* J. Neural Transm. 2007 ; 114 : 1265-1278.

25. **Newson J. ,Knight P. , Balnave R.** – *Use of mental imagery to limit strength loss after immobilization.* Sport Réhab. 2003 ; 2 : 249-258.

26. **Prya J.C.** – *The wrist position between neutral and ulnar deviation that facilitates the maximum power of grip strength.* Jof Biomed 1980 ; 13 : 505-511.

27. **Ramachandran V.S. , Hirstein W.** – *The perception of phantom limb, the D.O. Hebb lecture.* Brain 1998 ; 121 : 1603-1630.

28. **Rongières M.** – *Traitement des fractures récentes de l'extrémité distale de l'avant-bras chez l'adulte.* Enc. Med. Chir. Technique Chirugicales-orthopédique-traumatologie 2007 ; 44-344 : 1-11.

29. **Roosink M. , Zijdewind I.** - *Corticospinal excitability during observation and imagery of simple and complex hand tasks : Implications for motor rehabilitation.* Behav. Brain Res. 2010 ; 213 : 35-41.

30. **Rosen B. , Lundborg G.** – *Training with a mirror in rehabilitation of the hand.* Scan. J. of Plastic and Reconstr. Surg. and Hand Surg 2005 ; 39 : 104-108.

31. **Taras J.S. , Ladel A.L. , Kalairov D.M. , Ruch D.S. , Ring D.C.** – *New concepts in treatment of distal radius fractures.* Instrum. Course Lect. 2010 ; 59 : 313-332.

32. **Turner R. , Faber J. , Athwal G.** - *Complications of distal radius fractures.* Orthop. Clin. N. Am. 2007 ; 38 : 217-228.

33. **Viel E. , Eledjam J.J.** – *L'échelle visuelle analogique est-elle un outil valide et utilisable en routine ? Pour.* Le praticien en anesthésie et réanimation 1999 ; 3 (3) : 195.

34. **Voche Ph.**- *Fractures récentes de l'extrémité distale du radius chez l'adulte.* **in Merle M. , Dautel *G.*** - *La main traumatique. Chirurgie secondaire, le poignet traumatique.* Ed. Masson 2005 ; chap. 13 : 309-319.

35. **Warner L. , McNeill M.E.** - *Mental imagery and its potential for physical-therapy.* Phys. Ther. 1988 ; 68(4) : 516-521.

36. **Bruehl S., Harden R.N., Galer B.S., Saltz S., Bertram M., backonja M., Gayles R., Rudin N., Bhugra M.K., Stanton-Hicks M.** –*External validation of IASP diagnostic criteria for Complex Regional Pain Syndrome and proposed research diagnostic criteria.* Pain 1999; 81 : 147-154.

37. **Harden R.N., Bruehl S., Stanton-Hicks M., Wilson P.R.** –*Proposed new diagnostic criteria for Complex Regional Pain Syndrome.* Pain Medicine 2007 ; 8(4) : 326-331.

38. **Lauwers A., Koenig M., Navez M., Cathébras P**.-*Algodystrophie ou syndrome douloureux régional complexe de type 1 : mise au point.* Mt 2006 ; 12(2) : 108-116.

Annexes

1. Photographies
2. Cahier journalier